

Efek Gastroprotektif Kombinasi Perasan Daun Cincau dan Kulit Manggis Pada Tikus yang Diinduksi Etanol

By WAHYU WIDYANINGSIH

Efek Gastroprotektif Kombinasi Perasan Daun Cincau dan Kulit Manggis Pada Tikus yang Diinduksi Etanol

8

Gastroprotective Effect of Combinations of Cincau Leaves and Mangosteen Peel on Ethanol-Induced Gastric Damage

Wahyu Widyaningsih^{*1}, Eka Novyyanti Sary¹, Dessy Nur Halimah¹, Wa Ode Miftahul Jannah¹

¹Faculty of Pharmacy, Universitas Ahmad Dahlan, Yogyakarta, Indonesia

ABSTRAK

Tukak lambung masih merupakan masalah kesehatan di Indonesia. Daun cincau (*Cyclea barbata* Miers) dan kulit manggis (*Garcinia mangostana* Linn) telah diteliti mempunyai efek gastroprotektif. Penelitian ini bertujuan untuk mengetahui efek gastroprotektor dari pemberian kombinasi perasan daun cincau hijau dan kulit buah manggis. Penelitian ini menggunakan rancangan *the post test only control group design*. Tikus jantan galur Wistar dibagi menjadi 6 kelompok. Kelompok I adalah kelompok kontrol sehat dan kelompok II adalah kontrol negatif yang tidak diberi perlakuan. Kelompok III yaitu kelompok positif diberi perlakuan Ranitidin (0,016 g/kg BB). Kelompok IV, V, dan VI diberi perasan daun cincau hijau (13,5 g/kg BB), air perasan kulit manggis (25 g/kg BB) dan kombinasi 1:1. Perlakuan dilakukan selama 14 hari. Pada hari ke-14 1 jam setelah perlakuan, semua kelompok (kecuali kelompok I) diberi induksi etanol 96% secara peroral dengan dosis 5 g/kg BB. Pada hari ke-15 hewan dikorbankan dengan cara anestesi menggunakan kloroform. Luas tukak dihitung dengan ImageJ dilanjutkan menghitung parameter indeks tukak dan rasio proteksi. Lambung dibuat preparat hitopatologi dengan pengecatan Hematoksin dan Eosin (HE) dan Immunohistokimia (IHC) untuk mengamati ekspresi COX-2. Data indeks tukak, rasio proteksi, skor kerusakan mukosa lambung dan jumlah sel yang mengekspresikan COX-2 dianalisis secara statistik dengan program SPSS. Hasil penelitian menunjukkan 100% indeks tukak pada kontrol negatif; 28,16% indeks tukak kelompok daun cincau hijau; 10,23% indeks tukak pada kelompok kulit manggis dan 5,34% indeks tukak pada kelompok kombinasi. Pemberian kombinasi daun cincau hijau dan kulit manggis perbandingan 1:1 terbukti paling efektif memberikan efek gastroprotektif.

Kata kunci : daun cincau hijau, kulit manggis, gastroprotektor, COX-2

ABSTRACT

Gastric ulcer is still a health problem in Indonesia. The leaves of cincau (*Cyclea barbata* Miers) and mangosteen peel (*Garcinia mangostana* Linn) have been investigated to have gastroprotective effects. This study aims to determine the effect of gastroprotector from the combination of Cincau leaves and mangosteen peel. This study used the *post test only control group design*. Wistar male rats were divided into 6 groups. Group I was a healthy control group and the second group was an untreated negative control. Group III is positive group treated with Ranitidine (0.016 g / kg BW). Groups IV, V, and VI were given green leaves of cincau (13.5 g / kg BW), mangosteen peel (25 g / kg BW) and 1: 1 combination. Treatment was performed for 14 days. On day 14 1 hour after treatment, all groups (except group I) were given 96% oral ethanol induction at a dose of 5 g / kg BW. On the 15th day the animals were sacrificed by means of anesthesia using chloroform. The area of the ulcer is calculated by ImageJ and then calculates the index parameters of the ulcer and the protection ratio. The stomach is made of a hitopathologic preparation with Hematoxylin and Eosin (HE) and Immunohistochemistry (IHC) preparations to observe COX-2 expression. The index data of ulcer, protection ratio, gastric mucosal damage score and number of cells expressing COX-2 were statistically analyzed by SPSS program. The results showed that the combination of green leaves and mangosteen leaf ratio of 1: 1 had a gastroprotective effect by inhibiting the gastric induced index, increasing the ratio of protection, reducing total mucosal damage and inhibiting the expression of COX-2 protein in rat stomach cells significantly ($p < 0, 05$). Giving combination of Cincau leaf and mangosteen peel of 1: 1 able to give gastroprotective effect.

Key words: green cincau leaves, mangosteen peel, gastroprotektor, COX-2

***Corresponding author :** Wahyu Widyaningsih
Email : widyaningsihwahyu@yahoo.com

PENDAHULUAN

Tukak lambung merupakan salah satu gangguan pada sistem pencernaan yang seri terjadi. Angka kejadian tukak lambung di beberapa daerah di Indonesia menurut WHO cukup tinggi dengan prevalensi 274,396 kasus dari 238,452,952 jiwa penduduk. Berdasarkan data profil kesehatan Indonesia tahun 2011, tukak lambung menempati peringkat ke-6 pasien rawat jalan dan peringkat ke-5 pasien rawat inap dalam 10 besar peringkat penyakit (Misnadiarly, 2009).

Tukak lambung pada hewan percobaan dapat diinduksi dengan menggunakan etanol, HCl, aspirin, indometasin, reserpin atau stres (İşbil Büyükcoşkun et al., 2006). Dalam penelitian ini peneliti menggunakan etanol sebagai induktor tukak lambung. Penginduksian tukak dengan menggunakan etanol menyebabkan luka yang memborok (*ulcerative lesions*) dan meningkatkan lipid peroksidasi pada mukosa lambung, yang berperan signifikan terhadap patogenesis luka pada mukosa (Pihan et al., 1987). Kerusakan akibat induksi etanol akan merangsang pembentukan reaksi hidroksi radikal yang tinggi, peroksidasi lipid dan menyebabkan kerusakan pada membran mukosa (Yoshikawa et al., 1993).

Indonesia memiliki julukan *live laboratory* karena dikenal sebagai gudangnya tanaman obat (Jhonherf, 2007). Adanya gerakan *back to nature*, membuat kecenderungan konsumsi bahan obat alam/herbal semakin meningkat di dunia (Maheswari, 2002). Alternatif pengobatan tukak lambung berdasar bahan alam salah satunya daun cincau hijau (*Cyclea barbata*, Miers). Daun cincau biasanya dikonsumsi sebagai minuman penyegar dan sering dijadikan obat tradisional untuk mengatasi nyeri lambung. Air perasan dari daun cincau hijau akan membentuk gel yang diperkirakan mampu untuk melapisi mukosa lambung (Sulamanda et al., 2013). Infusa daun cincau hijau dengan dosis 2,5 mg/kgBB memiliki aktivitas protektif tukak lambung pada tikus yang diinduksi aspirin dengan dosis 20 mg/kgBB tikus (Siregar and Miladiyah, 2016). Ekstrak air daun cincau hijau dengan dosis 20,25 mg dan 40,5 mg telah diteliti dapat memperbaiki kerusakan mukosa gaster dan meningkatkan kadar mukus gaster pada lambung tikus yang diinduksi aspirin (Trimurtini, 2015).

Selain cincau hijau, kulit buah manggis juga dapat berefek sebagai gastroprotektor. Kulit buah manggis mempunyai kandungan senyawa xanthone yang berkhasiat sebagai antioksidan (Yatman, 2012; Yulia, 2007). Derivat xanthone seperti α -mangostin dan γ -mangostin juga telah

diketahui perannya dalam menghambat produksi enzim siklooksigenase (COX) yang merupakan penyebab radang (Jung et al., 2006). γ -mangostin mempunyai aktivitas anti radang dengan menghambat sintesis prostaglandin ekstraseluler (PGE2) dan siklooksigenase (COX) dalam sel glioma tikus. γ -mangostin dapat menghambat perubahan asam arakidonat menjadi PGE2 dalam mikrosomal. dan secara *in vitro*, senyawa ini mampu menghambat ekspresi protein COX-1 dan COX-2 (Nakatani et al., 2004).

Dari hasil penelitian cincau hijau dan kulit manggis masing masing berefek gastroprotektif dengan mekanisme aksi yang berbeda. Penelitian ini bertujuan untuk mengetahui bagaimana efek gastroprotektif kombinasi air perasan daun cincau hijau dan kulit manggis.

METODOLOGI

Pengambilan Simplisia

Simplisia yang digunakan adalah daun cincau hijau yang diperoleh dari Pasar Tradisional Beringharjo Yogyakarta yang berasal dari Muntilan, Jawa Tengah. Daun yang dipilih adalah daun yang bersih dan mengkilap. Kulit buah manggis diperoleh dari Superindo Yogyakarta yang berasal dari Medan. Determinasi simplisia dilakukan di Laboratorium Biologi Fakultas Matematika dan Ilmu Pengetahuan Alam (MIPA) Universitas Ahmad Dahlan Yogyakarta No 028/Lab. Bio/ BIII/2017 menggunakan buku panduan *Flora of Java*, Backer 1965.

Pembuatan Air Perasan Daun Cincau dan Kulit Manggis

Air perasan daun cincau

Daun cincau hijau ditimbang sebanyak 40,5 g kemudian dicuci sampai bersih menggunakan air yang mengalir. Selanjutnya diiris dan diblender dengan tambahan aquadest sampai semua daun cincau tercelup. Hasil blenderan diperas sampai keluar sari daun cincau yang berwarna kehijauan sebanyak 15ml.

Air perasan kulit manggis

Kulit manggis segar ditimbang sebanyak 500 g lalu dicuci sampai bersih menggunakan air yang mengalir. Kemudian dihaluskan menggunakan blender dan disaring hingga didapatkan sari sebanyak 100mL.

Perhitungan konversi pada kombinasi 1:1 perasan daun cincau dengan perasan kulit manggis: Daun cincau 40,5g/15mL = 2,7g/mL \rightarrow 1mL untuk 200g BB \rightarrow 13,5g/kg BB Kulit manggis = 500g/100mL = 5g/mL \rightarrow 1mL untuk 200 gBB \rightarrow 25g/ KgBB

Perlakuan Hewan Uji

Hewan uji tikus jantan Galu 23²³ umur 8-12 minggu berat 150-170 gram diperoleh dari Laboratorium Penelitian dan Pengujian Terpadu Universitas Gadjah Mada (LPPT UGM). Surat persetujuan Etik (*Ethical Approval*) telah diperoleh dari Komite Etik Penelitian Universitas Ahmad Dahlan dengan No 011701016 tanggal 3 April 2017. Hewan uji dibagi menjadi 6 kelompok, masing-masing kelompok terdiri dari 5 ekor tikus. Sebelum mendapat perlakuan, tikus diadaptasikan selama 1 minggu dengan kondisi laboratorium pada suhu kamar (25±1,0°C). Hewan uji mendapat pakan AD2 (Japfa Comfeed, Indonesia) dan minum *ad libitum*. Kelompok I (normal) hanya diberi makan dan minum selama 14 hari, kelompok II (kontrol negatif) diberi makan dan minum selama 14 hari, kelompok III (kontrol positif) diberi perlakuan ranitidin dengan dosis 0,016 g/kgBB secara per oral selama 14 hari, kelompok IV diberi makan dan minum serta diberi air perasan daun cincau hijau dosis 13,5 g/kgBB secara per oral selama 14 hari, kelompok V diberi makan dan minum serta diberi air perasan kulit manggis dosis 25 g/kgBB secara per oral selama 14 hari, kelompok VI diberi makan dan minum serta diberi kombinasi air perasan daun cincau hijau dan kulit manggis dengan perbandingan 1:1 secara per oral selama 14 hari. Setelah satu jam perlakuan pada hari ke-14 diberikan induksi etanol 96% secara peroral dengan dosis 5 ml/kgBB kecuali kelompok satu. Setelah diberikan induksi etanol hewan dipuasakan selama 8-12 jam. Selanjutnya pada hari ke-15, hewan dikorbankan dengan cara servikal dislokasi. Kemudian hewan dibedah dan diambil lambungnya untuk pemeriksaan makroskopik dan mikroskopik.

Pengamatan Makroskopik Tukak Lambung

Tikus yang telah dibedah kemudian diisolasi lambungnya dan dibuka dengan pembedahan pada *curvatura mayor* untuk selanjutnya dibersihkan dengan larutan NaCl 0,9% lalu dibentangkan pada permukaan datar dan diamati lesi tukak yang terbentuk (Gusdinari et al., 2009). Daerah tukak akan terlihat lebih berwarna merah dibandingkan daerah lambung yang normal. Untuk melihat persentase luas daerah tukak yang dihasilkan pada lambung digunakan aplikasi *ImageJ*. Indeks tukak lambung dihitung dengan membandingkan luas daerah tukak pada kelompok perlakuan dengan luas daerah tukak pada kelompok kontrol negatif. Rasio proteksi diperoleh dari data indeks tukak lambung yang dihitung dengan rumus:

% Rasio Proteksi =

$$100\% - \left[\frac{IU \text{ kelompok perlakuan}}{IU \text{ kelompok kontrol}} \times 100\% \right]$$

(Saptarini et al., 2015)

Pemeriksaan mikroskopik

Preparat histopatologi¹⁷ dibuat sesuai dengan metode standar pembuatan preparat histopatologi di laboratorium Patologi Anatomi Fakultas Kedokteran Hewan Universitas Gadjah Mada. Lambung direndam dalam larutan NaCl fisiologis 0,9% selama 15 menit selanjutnya jaringan lambung difiksasi dalam larutan *Buffered Neutral Formalin* (BNF) 10% selama 24 jam kemudian dilakukan dehidrasi dalam larutan etanol bertingkat setelah itu dijernihkan (*clearing*) menggunakan *xylol* sebanyak 3x kemudian jaringan diinfiltrasi kembali kedalam parafin cair sebanyak 3x. Jika jaringan telah diinfiltrasi dilakukan *embedding* ke dalam parafin cair dan didinginkan pada suhu kamar hingga membentuk blok parafin. Pembedahan dilakukan menggunakan mikrotom dengan arah horizontal dengan ketebalan 3 μ - 4 μ. Proses selanjutnya adalah pewarnaan dengan Hematoxylin-Eosin (HE) untuk melihat perubahan histologi lambung dan pewarnaan Imunohistokimia (IHC) untuk melihat ekspresi protein COX-2 (Muntaha, 2001).

Pemeriksaan preparat histopatologi lambung dengan pengecatan HE dilakukan pada 5 lapang pandang mikroskop dengan pembesaran 100x. Variabel perubahan histopatologi lambung yang diamati kemudian dinilai berdasarkan keparahan tukak lambung menggunakan aplikasi *ImageJ* (Pertwi, 2016). Skor dilakukan sesuai dengan tingkat kerusakannya, jika kerusakan mukosa 0% - 25% maka diberi skor 1, kerusakan mukosa 25% - 50% diberi skor 2 dan jika kerusakan mukosa lebih dari 50% maka diberi skor 3.

Pewarnaan IHC⁴ dibuat sesuai dengan metode standar di laboratorium Patologi Anatomi Fakultas Kedokteran Universitas Gadjah Mada. Preparat ditetesi dengan antibodi primer anti COX-2 dalam PBS (1:200) selama 10 menit. Selanjutnya dicuci dengan *tris buffer* sebanyak 3 x 5 menit kemudian ditetesi dengan *Biotinylated link antibody* selama 10 menit dan dicuci dengan *tris buffer* selama 2 x 5 menit. Selanjutnya preparat ditetesi dengan *Streptavidin Peroxidase* selama 10 menit dan dicuci dengan *tris buffer* selama 2 x 5 menit. ditetesi dengan *Diamino Benzidine* (DAB) chromogen (1 dalam 50 bagian substrat) selama 15 menit. Selanjutnya dicuci dengan aquades. Kemudian dilakukan counterstain dengan ditetesi Hematoxylin Meyers selama 1

menit, selanjutnya dicuci dengan air mengalir. Dehidrasi dilakukan dengan cara 30 preparat direndam dalam etanol 50%, 60%, 70%, 80%, 90%, 95%, dan absolut secara berurutan masing-masing selama 61 menit. Selanjutnya direndam dalam xylene I, II, III masing - masing selama 3 menit. Mounting dilakukan dengan cara preparat ditetesi dengan *Canada balsame*, kemudian ditutup dengan gelas obyek. Analisis hasil dilakukan dengan melihat adanya ekspresi COX-2 yang ditunjukkan dengan warna coklat pada sitoplasma dan membran sel. Pengamatan lainnya dilakukan dengan menghitung jumlah sel yang terekspresi pada masing masing preparat kemudian dihitung persen ekspresi COX-2 menggunakan rumus sebagai berikut :

$$\% \text{ penghambatan} = \frac{\text{inti sel yang mengekspresikan COX-2}}{\text{total sel terhitung}} \times 100\%$$

Analisis Data

Data pengamatan makroskopik berupa persen luas tukak lambung, indeks tukak lambung, rasio proteksi dan data pengamatan mikroskopik berupa skoring kerusakan tukak serta persen ekspresi protein COX-2 yang diperoleh dari hasil penelitian dianalisis secara statistik dengan program SPSS 21.

2

HASIL DAN PEMBAHASAN

Determinasi Tanaman

Herba atau tanaman yang digunakan dalam penelitian ini adalah Daun Cincau Hijau dan Kulit Manggis. Berikut adalah kode determinan Herba Daun Cincau Hijau :

1b - 2b - 3b - 4b - 12b - 13b - 14b - 17b - 18b - 19b - 20b - 21b - 22b - 23b - 24b - 25b - 26b - 27a - 28b - 29b - 30b - 31a - 32a - 33b - 35a - 36d - 37b - 38b - 39b - 41b - 42b - 44b - 45b - 46e - 50b - 51b - 53b - 54b - 56b - 57b - 58b - 59d - 72b - 73b - 74b - 631b - 632b - 633a - 634b - 635b - 636b - 637b - 638a - 639b - 640b - 652b - 653b - 655b - 656a - 657 - 663a - Menispermaceae 1a - 2a - 3a - 4a - *Cyclea* *Cyclea barbata* Miers Flora of Java (Backer, 1965) Dari hasil determinasi diketahui bahwa tanaman yang digunakan berasal dari famili *Menispermaceae* dengan nama spesies *Cyclea barbata* Miers. Herba lain yang digunakan dalam penelitian ini adalah Kulit Manggis. Manggis yang digunakan diperoleh dari Supermarket SuperIndo kota Yogyakarta. Determinasi buah manggis dilakukan dengan mencocokkan ciri morfologi buah manggis dengan pustaka yang ada.

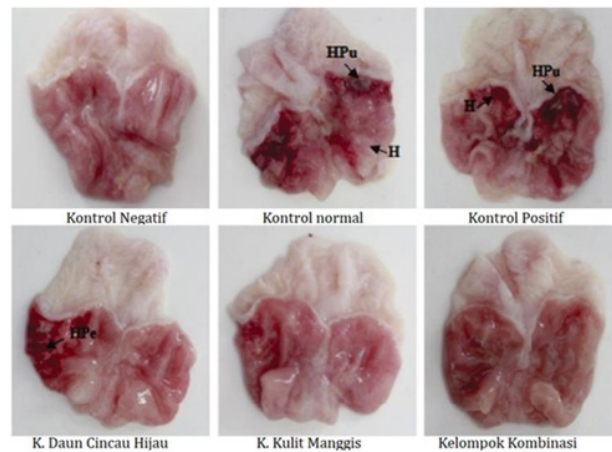
Ekstraksi Tanaman

Dalam penelitian ini diuji senyawa polifenol dari daun cincau dan xanthone dari kulit manggis. Senyawa fenolik banyak ditemukan pada tumbuhan, memiliki cincin aromatik satu atau lebih gugus hidroksi (OH⁻) dan biasa disebut senyawa polifenol. Senyawa ini memiliki kelarutan yang besar dalam air. Selain itu, xanthone merupakan substansi kimia alami golongan polifenol (hasil metabolit sekunder) yang memiliki efek farmakologis sebagai antioksidan yang kuat, antitukak, dan antiinflamasi. Senyawa xanthone dan derivatnya dapat diisolasi dari kulit buah manggis (Hasyim A, 2008). Semakin kecil ukuran partikel kulit buah manggis, semakin besar konsentrasi xanthone dalam ekstrak. Nilai kandungan xanthone mencapai 17.000-20.000 ORAC (*Oxygen Radical Absorbance Capacity*) per 100 ons atau sekitar 2,835 g kulit manggis (Yunitasari, 2011). Oleh karena xanthone merupakan senyawa polifenol yang banyak mengandung gugus hidroksi, maka sebagian besar senyawa polifenol dan xanthone akan ikut tersari dalam perasan simplisia.

Pemeriksaan makroskopik

Pemberian perasan daun cincau, manggis dan kombinasi selama 14 hari mempunyai efek proteksi terhadap kerusakan lambung karena pemberian etanol. Etanol dapat menyebabkan kerusakan mukosa lambung melalui mekanisme aksi secara langsung dan tidak langsung melalui berbagai mediator seperti lipoksigenase, sitokin, dan radikal bebas turunan oksigen (AlRashdi et al., 2012). Inflamasi dan lesi pada mukosa terjadi karena karakteristik etanol yang mudah dan cepat dalam berpenetrasi ke dalam mukosa lambung dan dapat menyebabkan banyak kejadian patologis, yang mengakibatkan luka pada mukosa. Pemberian etanol juga dapat dengan segera menyebabkan gangguan pada endothelium lambung yang meningkatkan permeabilitas membran dan edema intraseluler, yang pada akhirnya mengakibatkan pendarahan yang parah dan lesi nekrotik (Sidahmed et al., 2013).

Pada kelompok normal tidak terjadi kerusakan, sedangkan pada kelompok yang diberi etanol saja terjadi kerusakan yang berupa hiperemia, hemorrhage petechiae, hemorrhage purpura. Pada kelompok yang diberi perlakuan kombinasi perasan daun cincau dan manggis tidak menunjukkan adanya kerusakan tersebut. Gambaran makroskopis lambung setelah diberi perlakuan (Gambar 1). Efek kombinasi perasan daun cincau, manggis dan kombinasi keduanya dapat menurunkan luas tukak secara bermakna dibanding kontrol negatif ($p < 0,05$) (Tabel 1) dan



Gambar 1. Gambaran makroskopis lambung setelah diberi perlakuan dengan induksi etanol 96%. Keterangan: H: Hyperemia; HPe: Hemorrhage petechiae; HPu: Hemorrhage purpura

Tabel I. Efek pemberian kombinasi perasan daun cincau dan kulit manggis terhadap luas tukak setelah diberi induksi etanol 96%.

Kelompok	Dosis (g per kg BB)	Luas tukak $\bar{x} \pm SD$ (%)	Luas tukak terhadap luas keseluruhan $\bar{x} \pm SD$ (%)
Kontrol Normal	-	0,000 \pm 0,001	0,000 \pm 0,001
Kontrol Negatif	-	28,840 \pm 0,938*	27,137 \pm 1,897*
Ranitidin	0,016	17,151 \pm 0,447*	12,130 \pm 0,113*
Daun Cincau Hijau	13,5	8,108 \pm 1,355*	6,056 \pm 0,355*
Kulit Manggis	25,0	2,932 \pm 0,783*	2,485 \pm 0,562*
Kombinasi	1:1	1,522 \pm 1,630**	1,157 \pm 1,113**

Keterangan: Persen luas daerah lambung yang mengalami tukak \pm SD, *sig<0,05, terdapat perbedaan bermakna dengan kontrol, **sig>0,05, terdapat perbedaan tidak bermakna dengan kontrol, SD: Standard Deviation

Tabel II. Indeks Tukak Lambung dan Rasio Proteksi pada Hewan Uji yang Diinduksi Etanol 96%

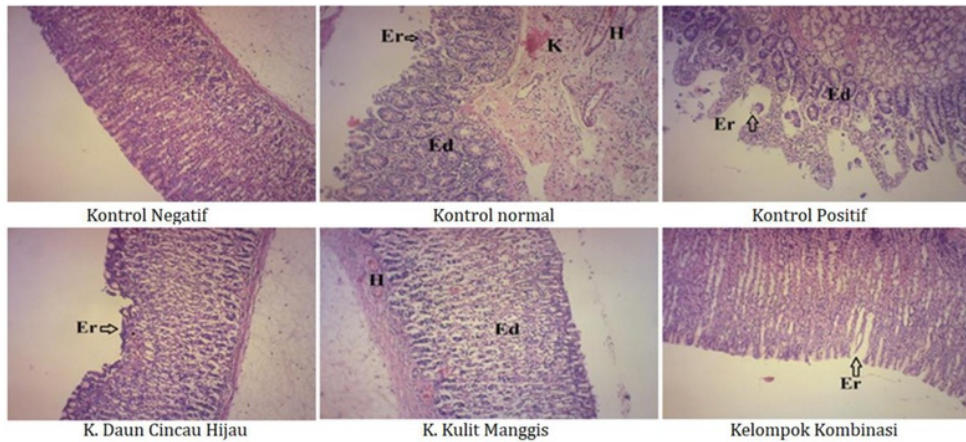
Kelompok	Dosis (g/kgBB)	indeks tukak $\bar{x} \pm SD$ (%)	Rasio proteksi $\bar{x} \pm SD$ (%)
Kontrol Negatif	-	100,000 \pm 0,000	-
Ranitidin	0,016	59,536 \pm 3,306*	40,46 \pm 3,31*
Cincau Hijau	13,5	28,157 \pm 5,077*	71,84 \pm 5,08*
Kulit Manggis	25,0	10,229 \pm 3,043*	89,77 \pm 3,04*
Kombinasi	1:1	5,341 \pm 5,845*	94,66 \pm 5,84*

Keterangan: Indeks tukak lambung dan rasio proteksi pada hewan uji yang diinduksi etanol 96% \pm SD, *sig<0,05, terdapat perbedaan bermakna dengan kontrol negatif, **sig>0,05, terdapat perbedaan tidak bermakna dengan kontrol negatif, SD: Standard Deviation

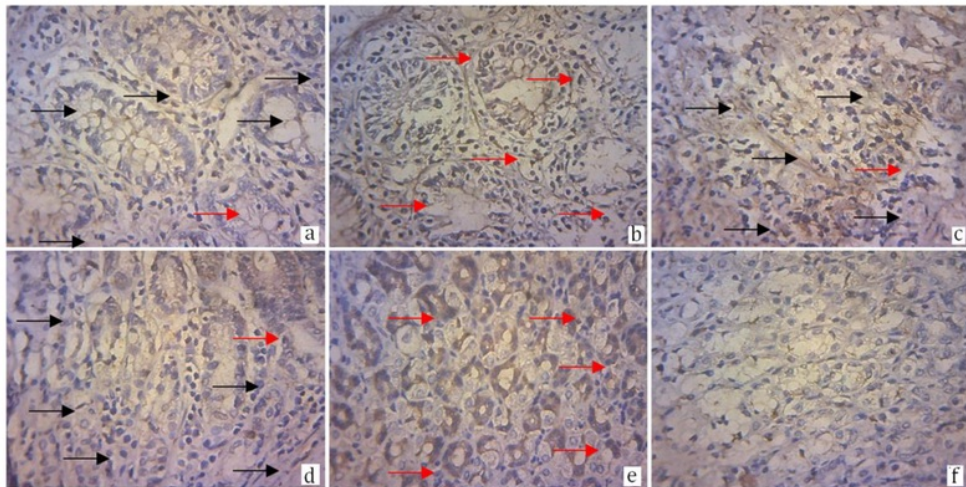
menurunkan indeks tukak (Tabel II). Perasan daun cincau, kulit manggis dan kombinasinya dapat memproteksi kerusakan tukak peptik karena etanol dengan rasio proteksi berturut turut 71,84 \pm 5,08%; 89,77 \pm 3,04%; dan 94,66 \pm 5,84 % lebih besar dari kontrol positif ranitidin (40,46 \pm 3,31%).

Hasil Pemeriksaan Mikroskopik

Pemeriksaan mikroskopik dilakukan untuk melihat efek pemberian kombinasi perasan daun cincau dan kulit manggis pada perbaikan kerusakan lambung oleh etanol dan efek anti inflamasinya dengan mengamati ekspresi COX-2. Hasil pemeriksaan mikroskopik sejalan dengan



Gambar 2. Gambaran mikroskopik lambung tikus setelah diberi perasan daun cincau, kulit manggis dan kombinasi keduanya dengan pengecatan Hematoksilin dan Eosin (HE), perbesaran 100x.



Gambar 3. Gambaran mikroskopis ekspresi protein COX-2 pada lambung tikus setelah diberi perasan daun cincau, manggis dan kombinasi dengan pengecatan Imunohistokimia, perbesaran 100x.

Keterangan : —▶ Menunjukkan tidak ada ekspresi protein COX-2; —▶ Menunjukkan adanya ekspresi protein COX-2. Sel normal pada kelompok sehat (a); sel radang pada kelompok negatif yang hampir keseluruhan menunjukkan ekspresi protein COX-2 (b); sel pada kelompok positif atau pemberian ranitidin (c); sel pada kelompok air perasan daun cincau hijau (d); sel pada kelompok air perasan kulit manggis (e); sel pada kelompok kombinasi yang mengalami perbaikan dan penghambatan ekspresi COX-2 sehingga tampak seperti sel normal (f).

pemeriksaan makroskopik. Pemberian etanol 96% dapat menyebabkan kerusakan mukosa lambung yang terlihat dengan bentukan tukak pada lambung pada bagian bawah epitel disertai dengan diskontinuitas lapis keratin, erosi, edema submukosa, hemorrhagi dan kongesti.

Pada kelompok yang diberi perasan kulit manggis dan kombinasi daun cincau dan kulit manggis menunjukkan berkurangnya kerusakan ditunjukkan dengan tidak terbentuknya tukak, hemorrhagi, edema serta kongesti pada permukaan mukosa lambung. Hasil tersebut

Tabel III. Rerata skor kerusakan lambung secara mikroskopik setelah diberi perlakuan perasan daun cincau, kulit manggis dan kombinasi keduanya.

Kelompok	Jumlah (n)	Dosis (g /kg BB tikus)	Rata - rata skor kerusakan lambung (X±SD)
Normal	5	-	0 ± 0
Kontrol Negatif	5	5	12,4 ± 2,07*
Ranitidin	5	0,016	10,8 ± 1,09*
Daun cincau	5	13,5	6 ± 1,58*
Kulit manggis	5	25,0	3,8 ± 0,83*
Kombinasi	5	1:1	1,4 ± 0,54*

Keterangan: Nilai rerata kerusakan lambung ± SD, *sig<0,05, terdapat perbedaan bermakna dengan normal, *sig>0,05, tidak terdapat perbedaan bermakna dengan normal, SD: Standard Deviation

Tabel IV. Rata-rata Persen Ekspresi Protein COX-2 pada Lambung Tikus yang Diinduksi Etanol 96%

Kelompok	Dosis (gr/kgBB)	X ± SD
Normal	-	10,46 ± 4,62
Kontrol Negatif	-	74,06 ± 5,49*
Ranitidin	0,016	23,12 ± 2,75*
Daun cincau	13,5	40,09 ± 5,55*
Kulit manggis	25,0	43,67 ± 2,31*
Kombinasi	1 : 1	7,56 ± 1,58**

Keterangan : Nilai rata-rata persen ekspresi protein COX-2 ± SD *sig<0,05, terdapat perbedaan bermakna dengan kelompok sehat, **sig>0,05, tidak terdapat perbedaan bermakna dengan kelompok sehat, SD : Standard Deviation.

menunjukkan bahwa pemberian kombinasi secara mikroskopik menurunkan tingkat kejadian kerusakan pada mukosa lambung (Gambar 2). Hasil ini didukung dengan menurunnya nilai skoring kerusakan pada kelompok yang diberi daun cincau, kulit manggis dan kombinasi secara bermakna ($p<0.05$) dibandingkan kontrol negatif (Tabel III).

Efek anti inflamasi pemberian perasan daun cincau, manggis dan kombinasi keduanya dapat diamati dari ekspresi protein COX-2. Protein COX-2 merupakan enzim yang bertanggungjawab pada proses inflamasi. Ekspresi protein COX-2 ditunjukkan dengan sel yang berwarna coklat atau kehitaman sedangkan yang sel yang tidak mengekspresikan protein COX-2 akan berwarna biru atau ungu (Gambar 3). Pada kelompok yang di beri perasan daun cincau, manggis dan kombinasi keduanya menunjukkan adanya penurunan ekspresi COX-2 secara signifikan ($p<0,05$) yang menunjukkan adanya penurunan inflamasi. Pemberian ranitidin sebagai kontrol positif juga menghambat ekspresi protein COX-2 ditunjukkan dengan ada hasil persen ekspresi protein COX-2 sebesar $23,12 \pm 2,75$ lebih kecil daripada kelompok kontrol negatif. Persen ekspresi COX-2 tersaji pada Tabel IV.

Pemberian kombinasi perasan daun cincau hijau dan kulit manggis menunjukkan persen ekspresi COX-2 yang lebih kecil daripada perasan tunggal (Tabel V). Hasil ini menunjukkan bahwa pemberian kombinasi dapat meningkatkan efek antiinflamasi yang makin besar. Hasil pengamatan ekspresi protein COX-2 ini mendukung hasil pengamatan indeks tukak lambung dan rasio proteksi. Perbaikan kondisi lambung pada kelompok kombinasi dengan penurunan indeks tukak lambung dan peningkatan rasio proteksi yang diikuti pula dengan penurunan ekspresi protein COX-2 yang bertanggung jawab terhadap proses inflamasi yang terjadi akibat adanya ulser akibat dari pemberian etanol 96%. Kombinasi meningkatkan kemampuan gastroprotektor dibanding pemberian tunggal dengan penurunan indeks tukak lambung ($p<0.05$), rasio proteksi yang meningkat, dan menurunkan ekspresi protein COX-2.

Ranitidin memiliki efek yang hampir mirip dengan kerja cincau hijau dalam melindungi lambung (Pertiwi, 2016). Hal ini dikarenakan mekanisme ranitidin sebagai antagonis reseptor *Histamine-2* yang menghambat sekresi asam lambung, menekan kadar asam dan volume sekresi lambung tetapi tidak dapat memproteksi

dan memperbaiki kerusakan mukosa setelah induksi etanol (Pertiwi, 2016). Kombinasi perasan cincau hijau dan kulit manggis kemungkinan mempunyai mekanisme kerja yang saling melengkapi untuk memproteksi mukosa lambung dengan cara melapisi mukosa, menangkal radikal bebas, meningkatkan faktor defensif mukosa, mengurangi terjadinya inflamasi, menghambat sekresi asam, mencegah terbentuknya lesi nekrotik dan pendarahan (Rohmani and Rakhmawatie, 2015; Zakaria and Prangdimurti, 2000).

Senyawa polifenol yang terkandung dalam daun cincau dapat memberikan efek antioksidan primer karena mampu menghentikan radikal bebas pada oksidasi lipid dan dapat meningkatkan kadar antioksidan tubuh sehingga dapat melindungi tubuh dari keadaan stres oksidatif. Antioksidan dapat melindungi mukosa lambung secara signifikan melawan berbagai agen nekrotik (AlRashdi et al., 2012). Aktivitas farmakologis dari cincau dalam pencegahan ulser diduga disebabkan oleh alkaloid *bis-benzyl-isoquinoline*. Senyawa *bis-benzyl-isoquinoline* dari berbagai tumbuhan memiliki aktivitas anti inflamasi. Daun cincau mengandung karbohidrat, lemak, protein, flavonoid, polifenol, serta mineral dan vitamin (Nurlela, 2015). Flavonoid dalam perasan cincau diduga juga berperan dalam efek gastroprotektif. Flavonoid merupakan agen sitoprotektif terhadap mukosa lambung melalui berbagai mekanisme seperti mengikat radikal bebas sekaligus sebagai antioksidan, meningkatkan produksi mukus, dan bertindak sebagai antisekretori (Sumbul et al., 2011). Flavonoid dapat meningkatkan prostaglandin, penghambatan sekresi histamin dan mensekresi senyawa mirip prostaglandin (Djam'an, 2008). Flavonoid juga diketahui dapat menghambat enzim siklooksigenase sehingga pembentukan prostaglandin dari asam arakidonat tidak terjadi sehingga mengurangi inflamasi yang terjadi di sel lambung (Miller, 1996). Mekanisme lain dari cincau hijau diduga dengan menurunkan sekresi dan aktivitas pepsin yang merupakan salah satu faktor pembentukan ulser (Siregar and Miladiyah, 2016).

Efek gastroprotektif perasan manggis diduga karena adanya senyawa yang ber efek antioksidan dan antiinflamasi. Peras²¹ manggis mengandung senyawa xanton yaitu β -*mangostin*, *gartanin*, *8-deoxygartanin*, *garcinones A, B, C, D*, dan *E*, *mangoatinone*, *9-hidroxyalabaxantone*, *isomangostin*, (Gutierrez-Orozco and Failla, 2013) yang berefek antioksidan kuat (Miryanti et al., 2011). Senyawa γ -mangostin dilaporkan memiliki

efek antiinflamasi karena kemampuannya dalam menghambat sintesis Prostaglandin dan COX (siklooksigenase) pada sel glioma tikus C6 (Nakatani et al., 2004). Sedangkan α -mangostin memiliki efek gastroprotektor terhadap tukak yang diinduksi etanol (Sidahmed et al., 2013).

KESIMPULAN

Pemberian kombinasi daun cincau hijau dan kulit manggis perbandingan 1:1 mampu memberikan ef⁹ gastroprotektif dengan menghambat indeks tukak lambung, meningkatkan rasio proteksi, dan menghambat ekspresi protein COX-2 pada sel lambung tikus yang diinduksi etanol.

29 FTAR PUSTAKA

- AlRashdi, A.S., Salama, S.M., Alkiyumi, S.S., Abdulla, M.A., Hadi, A.H.A., Abdelwahab, S.I., Taha, M.M., Hussiani, J., Asykin, N., 2012. Mechanisms of Gastroprotective Effects of Ethanolic Leaf Extract of *Jasminum sambac* against HCl/Ethanol-Induced Gastric Mucosal Injury in Rats. *Evid.-Based Complement. Altern. Med.* ECAM 2012. <https://doi.org/10.1155/2012/786426>
- Djam'an, Q., 2008. Pengaruh Air Perasan Daun *Cyclea barbata* Miers (Cincau Hijau) terhadap Konsentrasi HCl Lambung dan Gambaran Histopatologik Lambung Tikus Galur Wistar yang Diinduksi Acetylsalicylic acid. Magister Ilmu Biomedik Universitas Diponegoro, Semarang.
- 45 Gusdinar, T., Herowati, R., Kartasasmita, R.E., Adnyana, I.K., 2009. Sintesis kuersetin terklorinasi dan aktivitas perlindungan terhadap tukak lambung. *MFI* 20, 163-169.
- 36 Gutierrez-Orozco, F., Failla, M.L., 2013. Biological Activities and Bioavailability of Mangosteen Xanthones: A Critical Review of the Current Evidence. *Nutrients* 5, 3163-3183. <https://doi.org/10.3390/nu5083163>
- Hasyim A, I.K., 2008. Manggis Kaya Antioksidan. Iptek Holtikultura.
- 22 İşbil Büyükcoşkun, N., Güleç, G., Özlük, K., 2006. Protective effect of centrally-injected glucagon-like peptide-1 on reserpine-induced gastric mucosal lesions in rat: possible mechanisms. *Turk. J. Gastroenterol. Off. J. Turk. Soc. Gastroenterol.* 17, 1-6.

- Jhonherf, 2007. Tanaman Obat Asli Milik Masyarakat Bangsa dan Negara. Pustaka Populer Obor, Jakarta.
- 15 Jung, H.-A., Su, B.-N., Keller, W.J., Mehta, R.G., Kinghorn, A.D., 2006. Antioxidant xanthenes from the pericarp of *Garcinia mangostana* (Mangosteen). *J. Agric. Food Chem.* 54, 2077-2082. <https://doi.org/10.1021/jf052649z>
- 28 Maheswari, H., 2002. Pemanfaatan Obat Alami: Potensi dan Prospek Pengembangan. Pustaka Populer Obor, Jakarta.
- 14 Miller, A.L., 1996. Antioxidant Flavonoids: Structure, Function and Clinical Usage. *Altern. Med. Rev.* 1, 103-111.
- Miryanti, Y.A., Sapei, L., Budiono, K., Indra, S., 2011. Ekstraksi Antioksidan Dari Kulit Buah Manggis (*Garcinia mangostana* L.). *Res. Rep. - Eng. Sci.* 2.
- Misnadiarly, 2009. Mengenal Penyakit Organ Cerna. Pustaka Populer Obor, Jakarta.
- 17 Muntiha, M., 2001. Teknik Pembuatan Preparat Histopatologi dari Jaringan Hewan dengan Pewarnaan Hematoksilin dan Eosin (H&E). Balai Penelitian Veteriner, Bogor.
- 3 Nakatani, K., Yamakuni, T., Kondo, N., Arakawa, T., Oosawa, K., Shimura, S., Inoue, H., Ohizumi, Y., 2004. gamma-Mangostin inhibits inhibitor-kappaB kinase activity and decreases lipopolysaccharide-induced cyclooxygenase-2 gene expression in C6 rat glioma cells. *Mol. Pharmacol.* 66, 667-674. <https://doi.org/10.1124/mol.104.002626>
- 46 Nurlela, J., 2015. The Effect Of Leaf Green Grass Jelly Extract (*Cyclea L. Barbata* Miers) To Motility In Mice Balb/C Male That Exposed Smoke. *J. Major.* 4.
- Pertiwi, R., 2016. Efek Gastroprotektor Ekstrak Etanol Umbi Garut (*Maranta arundinacea* L.) Terhadap Indeks Tukak Lambung, Rasio Proteksi, ekspresi Protein COX-2 Dan Gambaran Histopatologis Lambung Pada Tikus Model Tukak Lambung. Fakultas Farmasi Universitas Ahmad Dahlan, Yogyakarta.
- 24 Pihan, G., Regillo, C., Szabo, S., 1987. Free radicals and lipid peroxidation in ethanol- or aspirin-induced gastric mucosal injury. *Dig. Dis. Sci.* 32, 1395-1401.
- Rohmani, A., Rakhmawatie, M.D., 2015. Efek Ekstrak Kulit Manggis Terhadap Gambaran Histopatologi Hepar Tikus Wistar Yang Diinduksi Formalin. *J. Berk. Ilm. Kedokt. Dan Kesehatan.* 1.
- 9 Saptarini, N.M., Suryasaputra, D., Saepulhak, A.M., 2015. Analyzing Antiulcer Ratio Protection Of Pepino Dulce Fruit Juice (*Solanum Muricatum* Aiton) Using Mice As An Animal Experimental Model. *Maj. Obat Tradis. Tradit. Med.* 16, 75-80. <https://doi.org/10.22146/tradmedj.8343>
- 27 Sidahmed, H.M.A., Hashim, N.M., Amir, J., Abdulla, M.A., Hadi, A.H.A., Abdelwahab, S.I., Taha, M.M.E., Hassandarvish, P., Teh, X., Loke, M.F., Vadivelu, J., Rahmani, M., Mohan, S., 2013. Pyranocycloartobioxanthone A, a novel gastroprotective compound from *Artocarpus obtusus* Jarret, against ethanol-induced acute gastric ulcer in vivo. *Phytomedicine Int. J. Phytother. topfarm.* 20, 834-843. <https://doi.org/10.1016/j.phymed.2013.03.002>
- 13 Siregar, I.M., Miladiyah, I., 2016. Protective effects of *Cyclea barbata* Miers leaves against aspirin-induced gastric ulcer in mice. *Universa Med.* 30, 88-94. <https://doi.org/10.18051/UnivMed.2011.v30.88-94>
- Sulamanda, S.C., Fidrianny, I., Soemardji, A.A., 2013. Peptic Ulcer Prevention in Female Wistar Rat with Gel From Cincau Hijau Fresh Leaves (*Cyclea barbata* MIERS.). *J. Med. Planta* 1.
- Sumbul, S., Ahmad, M.A., Mohd, A., Mohd, A., 2011. Role of phenolic compounds in peptic ulcer: An overview. *J. Pharm. Bioallied Sci.* 3, 361-367. <https://doi.org/10.4103/0975-7406.84437>
- 26 Szabo, S., Trier, J.S., Brown, A., Schnoor, J., Homan, H.D., Bradford, J.C., 1985. A quantitative method for assessing the extent of experimental gastric erosions and ulcers. *J. Pharmacol. Methods* 13, 59-66.
- 44 Trimurtini, I., 2015. Efek Anti Ulkus Ekstrak Air Daun Cincau Hijau (*Cyclea Barbata* Miers) Terhadap Mukosa dan Kadar Mukus Gaster Tikus Jantan Galur Wistar yang Diinduksi Aspirin. *Med. Kartika* 4.
- Yatman, E., 2012. Kulit Buah Manggis Mengandung Xanton yang Berkhasiat Tinggi. *Wawasan* 29, 2-9.
- Yoshikawa, T., Naito, Y., Kishi, A., Tomii, T., Kaneko, T., Inuma, S., Ichikawa, H., Yasuda, M., Takahashi, S., Kondo, M., 1993. Role of active oxygen, lipid peroxidation, and antioxidants in the pathogenesis of gastric mucosal injury induced by indomethacin in rats. *Gut* 34, 732-737.

Yulia, O., 2007. Pengujian Kapasitas Antioksidan Ekstrak Polar, Nonpolar, Fraksi Protein dan Nonprotein Kacang Komak (*Lablab Purpureus* (L.) Sweet).

Yunitasari, S., 2011. Buah manggis : Khasiat dan Pengolahannya. Pustaka Baru Press, Yogyakarta.

Zakaria, F.R., Prangdimurti, E., 2000. Skrining aktifitas biologis tanaman cincau untuk pengkayaan khasiat gel cincau hijau (*Cyclea barbata* Miers) (Considerated Report). Institut Pertanian Bogor, Bogor.

Efek Gastroprotektif Kombinasi Perasan Daun Cincau dan Kulit Manggis Pada Tikus yang Diinduksi Etanol

ORIGINALITY REPORT

15%

SIMILARITY INDEX

PRIMARY SOURCES

1	repository.unand.ac.id Internet	66 words — 1%
2	media.neliti.com Internet	51 words — 1%
3	documents.mx Internet	29 words — 1%
4	eprints.undip.ac.id Internet	29 words — 1%
5	AZARINE NEIRA AVISHA, PRAWESTY DIAH UTAMI. "Pengaruh Pemberian Ekstrak Rimpang Temulawak (<i>Curcuma xanthorrhiza</i> Roxb.) Terhadap Jumlah Eritrosit Mencit (<i>Mus musculus</i> L.) Jantan BALB/c yang Diinokulasi <i>Plasmodium Berghei</i> Anka", <i>Hang Tuah Medical journal</i> , 2018 Crossref	24 words — < 1%
6	id.123dok.com Internet	24 words — < 1%
7	www.scribd.com Internet	24 words — < 1%
8	jurnal.ugm.ac.id Internet	24 words — < 1%
9	journal.uad.ac.id Internet	23 words — < 1%

10	Suci Tuty Putri. "The Differences of Eldery Women Quality of life Who Undergo Brain Movement Exercise and Angklung Music Therapy", Jurnal Ners dan Kebidanan (Journal of Ners and Midwifery), 2017 Crossref	21 words — < 1%
11	mandirimadani.blogspot.com Internet	21 words — < 1%
12	eprints.uns.ac.id Internet	20 words — < 1%
13	thesesups.ups-tlse.fr Internet	19 words — < 1%
14	imrfjournals.in Internet	19 words — < 1%
15	www.jitek.ub.ac.id Internet	19 words — < 1%
16	fr.scribd.com Internet	18 words — < 1%
17	repository.unair.ac.id Internet	17 words — < 1%
18	sainsmedika.fkunissula.ac.id Internet	17 words — < 1%
19	Dwitiyanti Dwitiyanti. "Daun Jambu Biji (Psidium guajava L.) sebagai Antikanker Payudara", Pharmaceutical Sciences and Research, 2015 Crossref	15 words — < 1%
20	robbyputrakapuasbloggmasboy.blogspot.com Internet	14 words — < 1%
21	mdpi.com Internet	13 words — < 1%

22	synapse.koreamed.org Internet	12 words — < 1%
23	static.ub.ac.id Internet	12 words — < 1%
24	jpet.aspetjournals.org Internet	11 words — < 1%
25	www.mysciencework.com Internet	11 words — < 1%
26	scicurve.com Internet	10 words — < 1%
27	um.edu.my Internet	10 words — < 1%
28	vdocuments.site Internet	10 words — < 1%
29	www.um.edu.my Internet	10 words — < 1%
30	repository.uinjkt.ac.id Internet	10 words — < 1%
31	agnesenggarpramesti.blogspot.com Internet	10 words — < 1%
32	www.mdpi.com Internet	9 words — < 1%
33	search.crossref.org Internet	9 words — < 1%
34	ejurnal.stikes-bth.ac.id Internet	9 words — < 1%
35	es.scribd.com Internet	9 words — < 1%

36	www.scirp.org Internet	8 words — < 1%
37	ojs.unud.ac.id Internet	8 words — < 1%
38	media.unpad.ac.id Internet	8 words — < 1%
39	www.juskulitmanggis.co.id Internet	8 words — < 1%
40	edoc.site Internet	8 words — < 1%
41	eprints.uad.ac.id Internet	8 words — < 1%
42	pt.scribd.com Internet	8 words — < 1%
43	www.journal.ugm.ac.id Internet	8 words — < 1%
44	indonesianjpharm.farmasi.ugm.ac.id Internet	7 words — < 1%
45	www.fa.itb.ac.id Internet	7 words — < 1%
46	insightsociety.org Internet	6 words — < 1%

EXCLUDE QUOTES ON
EXCLUDE BIBLIOGRAPHY ON

EXCLUDE MATCHES OFF