

ACUTE TOXICITY TEST OF ROSELLA
(*Hibiscus sabdariffa* L.) CALYX
ETHANOLIC EXTRACT ON Sprague
Dawley RATS

By Fita sari

ACUTE TOXICITY TEST OF ROSELLA (*Hibiscus sabdariffa* L.) CALYX ETHANOLIC EXTRACT ON *Sprague Dawley* RATS

UJI TOKSISITAS AKUT EKSTRAK ETANOL KELOPAK ROSELLA (*Hibiscus sabdariffa* L.) PADA TIKUS *Sprague Dawley*

Fita Sari*, Nurkhasanah, Moch. Saiful Bachri

Faculty of Pharmacy, Universitas Ahmad Dahlan, Jl. Prof. Dr. Soepomo, Janturan, Yogyakarta

ABSTRACT

Roselle (Hibiscus sabdariffa L.) was used as a traditional medicine because it has antioxidant activity. Traditional medicine used to treat a disease should consider the safety aspects through the toxicity tests. This study aims to determine the acute toxicity of the ethanolic extract from the calyx of Hibiscus sabdariffa L., activities of aspartate aminotransferase (AST), alanine aminotransferase (ALT), alkaline phosphatase (ALP) and hepar histopathology in Sprague Dawley (SD) rats. Acute toxicity tests was done by oral administration of single dose ethanolic extract at dose 40, 200, 1000 and 5000 mg/kg BB. The test was observed during 14 days post treatment. The activity of AST, ALT and ALP were measured by spectrophotometer UV-Vis Diasys® method. The results showed that LD₅₀ of ethanolic extract of calyx roselle was found at 850,90 mg/kg BW, the activity of AST, ALT, ALP did not different significantly in the treatment to be and control group ($p < 0.05$) and histopathological data found structural change and tissue in hepar. The delayed toxic effects until day 14 was also not found. These research found that ethanolic extract of calyx roselle was toxic SD rats.

Key word : AST, ALT, ALP, calyx, obat herbal, rosella

ABSTRAK

Rosella (Hibiscus sabdariffa L.) digunakan sebagai obat tradisional karena memiliki aktivitas antioksidan. Obat tradisional digunakan untuk terapi penyakit harus memperhatikan aspek keamanan dengan dilakukan uji toksisitas agar tidak menimbulkan efek toksik. Penelitian ini bertujuan untuk mengetahui toksisitas akut ekstrak etanol kelopak rosella aktivitas aspartate aminotransferase (AST), alanine aminotransferase (ALT), alkaline phosphatase (ALP) dan histopatologi organ hepar pada tikus Sprague Dawley (SD). Uji toksisitas akut dilakukan dengan pemberian sekali dosis ekstrak etanol kelopak rosella secara oral dalam dosis 40, 200, 1000 dan 5000 mg/kg BB. Pengamatan toksisitas dilakukan dalam rentang 14 hari setelah pemberian. Aktivitas AST, ALT dan ALP dianalisis menggunakan kit Diasys®. Hasil penelitian menunjukkan bahwa ekstrak etanol kelopak rosella ditemukan LD₅₀ pada 850,90 mg/kg BB, aktivitas AST, ALT, ALP tidak berbeda signifikan pada kelompok perlakuan dengan kelompok kontrol ($p < 0,05$) dan histopatologi ditemukan beberapa perubahan struktur sel dan jaringan pada organ hepar serta efek toksik yang tertunda hingga hari ke 14 juga tidak ditemukan. Kesimpulan dari penelitian ini adalah ditemukan efek toksik secara akut dari ekstrak etanol kelopak rosella terhadap tikus SD.

Kata kunci: AST, ALT, ALP, kelopak, obat herbal, rosella

PENDAHULUAN

Tanaman herbal yang digunakan untuk terapi penyakit dalam pengembangannya harus memperhatikan aspek keamanan agar tidak menimbulkan efek toksik. Informasi mengenai toksisitas diperlukan untuk mempelajari lebih lanjut perkembangan tanaman tradisional menuju obat baru (Morales *et al.*, 2014). Rosella banyak

dimanfaatkan untuk minuman herbal dan obat tradisional seperti diuretik, hiperkoleksterol dan hipertensi karena senyawa aktifnya memiliki aktivitas antioksidan (Ojeda *et al.*, 2010). Kandungan senyawa aktif rosella terdiri dari asam organik, antosianin, polisakarida dan flavonoid. Asam organik rosella adalah *hydroxycitric acid* terdiri dari *hibiscus acid* dan derivatnya, biasanya terdapat dalam daun serta kelopak. Antosianin merupakan kelompok flavonoid dan derivatnya *gossypetin-8-glucoside* serta *gossypetin-7-glucoside*

Corresponding Author : Fita Sari
Email : fitasari48@gmail.com

yang menghasilkan pigmen alami pada bunga rosella. Ekstrak kelopak rosella mengandung antosianin utama terdiri dari delphinidin sambubioside dan cyanidin-3-sambubioside (Da-Costa-Rocha *et al.*, 2014).

Hepar merupakan organ pusat metabolisme menghasilkan berbagai enzim seperti AST, ALT dan ALP yang diekskresikan ke pembuluh darah dan digunakan sebagai indikator spesifik dalam menentukan kerusakan hepar (*Liu et al.*, 2006). ALP merupakan enzim yang dihasilkan oleh hepar dan menghidrolisis ester fosfat pada kondisi basa serta dapat menentukan kerusakan sel hepar (Nurkhasanah *et al.*, 2015). AST dan ALT banyak dihasilkan dalam otot, jantung dan hepar tetapi ALT lebih spesifik dalam menentukan kerusakan hepar dibandingkan AST.

Uji toksisitas akut adalah uji untuk mendeteksi efek toksik yang ditimbulkan dalam waktu singkat setelah pemberian sediaan uji secara oral dengan dosis tunggal atau dosis berulang pada waktu 24 jam. Uji toksisitas akut oral berprinsip dalam tingkatan dosis yang diberikan pada sekelompok hewan uji dengan satu dosis tiap kelompok dan diamati efek toksik serta kematian hewan (Anonim, 2014). Ekstrak air kelopak rosella dengan dosis 1 mg/kg BB hingga 1000 mg/kg BB memiliki efek menurunkan tekanan darah dan tidak menimbulkan efek toksik (Hopkins *et al.*, 2013). Toksisitas akut ekstrak metanol kelopak rosella dilaporkan memiliki LD₅₀ pada dosis 3200 mg/kg BB dan untuk aktivitas enzim AST, ALT dan ALP meningkat signifikan dibandingkan dengan kelompok normal (Adeyemi *et al.*, 2014). Ekstrak air kelopak rosella pada penelitian toksisitas akut dengan dosis tunggal 5000 mg/kg BB tidak menimbulkan kematian hewan uji (Sireeratowong *et al.*, 2013).

Penelitian ini bertujuan melakukan uji toksisitas akut dengan dosis 40, 200, 1000 dan 5000 mg/kg BB dari ekstrak etanol kelopak rosella terhadap tikus SD. Etanol dipilih sebagai pelarut ekstraksi karena merupakan etanol memiliki kepolaritasan yang sama dengan senyawa aktif rosella. Uji toksisitas akut dilakukan pengamatan dalam waktu 24 jam untuk menghitung LD₅₀ dan pengamatan histopatologi organ hepar serta aktivitas AST, ALT dan ALP. Pengamatan dilakukan dalam jangka 14 hari untuk melihat efek toksik yang tertunda.


METODE PENELITIAN

Penelitian uji toksisitas akut menggunakan metode konvensional sesuai pada peraturan BPOM No 7 (2014) tentang Pedoman Uji Toksisitas Nonklinis secara *In Vivo*. Bahan yang digunakan adalah rosella diperoleh dari kota

Kediri Jawa Timur dan diidentifikasi di laboratorium Biologi Farmasi Universitas Ahmad Dahlan Yogyakarta. Rosella dilakukan pengeringan menggunakan oven pada suhu 54° kemudian diserbuk halus dan dilakukan maserasi.

Ekstraksi

Ekstraksi kelopak bunga rosella menggunakan pelarut etanol 70% dengan metode maserasi sebanyak 3 kali. Maserat diuapkan dengan *vacum rotary evaporator* suhu 60°C.

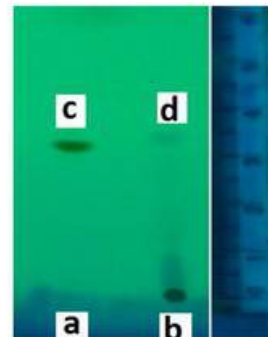


Gambar 1. Hasil Uji Flavonoid dengan Penambahan Uap Amonia

Keterangan : ↑ sebelum diuapi amonia. ↑ Setelah diuapi dengan amonia.

Analisis Kualitatif Flavonoid

Sejumlah sampel disari dengan etanol 70% kemudian disaring, filtrat diteteskan pada kertas saring dan diuapi amonia (Akuba, 2013).



Gambar 2. Profil Kromatografi Lapis Tipis Ekstrak Etanol Kelopak Rosella

Keterangan : (a, c) standar kuersetin dan hasilnya. (b, d) Totolan ekstrak dan hasilnya.

Analisis Kromatografi Lapis Tipis

Analisis KLT dilakukan dengan cara menotolkan ekstrak etanol kelopak rosella dan senyawa quersetin pada silica gel F254 menggunakan pipa kapiler Nesco 5µl. Dielusi menggunakan fase gerak Toluena : Aseton : Asam formiat (6:6:1) dan dideteksi pada sinar UV 254nm.

Perlakuan hewan uji

Penelitian uji toksisitas akut menggunakan metode konvensional sesuai pada peraturan BPOM No 7 (2014) tentang Pedoman Uji Toksisitas Nonklinis secara *In Vivo*. Metode konvensional dipilih dalam penelitian toksisitas akut karena hewan uji yang digunakan hanya satu jenis kelamin, yang sama dalam metode alternatif serta nilai LD₅₀ tidak berbeda signifikan akibat dari perbedaan jenis kelamin. Jenis kelamin betina dipilih untuk pengujian toksisitas karena lebih sensitif. Hewan uji telah mendapat persetujuan etik dari komite etik penelitian Universitas Ahmad Dahlan Yogyakarta dengan nomor 011505043. Hewan uji yang digunakan dalam penelitian ini adalah tikus betina galur SD, kondisi sehat, usia 1,5 bulan dengan berat ± 200 g diperoleh dari Laboratorium Penelitian dan Pengujian Terpadu (LPPT) Universitas Gajah Mada Yogyakarta. Hewan uji dikondisikan pada suhu ruang 22° C (± 3° C) dengan kelembapan 30 – 70 % dan keadaan ruang terang selama 12 jam dan gelap selama 12 jam serta diaklimatisasi selama 7 hari di laboratorium Universitas Ahmad Dahlan Yogyakarta. Pemberian pakan pada hewan uji cukupnya dan minum *ad libitum*. Hewan uji dibagi menjadi 5 kelompok yaitu kelompok kontrol dan 4 kelompok perlakuan, masing – masing 5 ekor tiap kelompok. Kelompok kontrol diberikan suspensi CMC Na, kelompok perlakuan diberikan ekstrak etanol kelopak rosella dengan dosis 40, 200, 1000 dan 5000 mg/kg BB secara oral. Hewan uji dipuasakan selama 18 jam sebelum diberikan perlakuan ekstrak etanol kelopak rosella dan untuk air minum tetap diberikan. Pemberian pakan lagi diberikan setelah 4 jam mendapatkan perlakuan ekstrak etanol kelopak rosella. Pengambilan sampel darah uji untuk pengukuran aktivitas AST, ALT dan ALP melalui vena orbitalis setelah 24 jam perlakuan dan pada hari ke 14. Pemeriksaan histopatologi dilakukan pada hari ke 14 dengan pembedahan hewan uji untuk pengambilan organ hepar dengan dilakukan anestesi terlebih dahulu pada hewan uji menggunakan CO₂ (Anonim, 2014).

Pengukuran aktivitas AST

Pengukuran aktivitas AST berdasarkan metode enzimatik menggunakan reagen kit Diasys® dan dibaca dengan spektrofotometer. AST (R1) TRIS pH 7,65 sebanyak 110 mmol/L, L-aspartate 320 mmol/L, MDH (*malate dehidrogenase*) ≥ 800 U/L dan LDH (*laktate dehidrogenase*) ≥ 1200 U/L, reagen AST (R2) 2-oksoglutarate 65 mmol/L dan NADH 1 mmol/L. Larutan sampel berisi campuran R1 dan R2 dengan perbandingan 4 : 1. Serum untuk

pengukuran AST 50µl ditambahkan monoreagen 500µl kemudian divortex dan diinkubasi pada suhu kamar selama 1 menit selanjutnya sampel dibaca absorbansinya menggunakan spektrofotometer UV-Vis pada panjang gelombang 340 nm di menit kesatu, kedua serta ketiga. Prosedur pengukuran aktivitas AST berdasarkan prosedur kerja dari Diasys®. AST merupakan enzim amino transferase atau transaminase yang mengkatalisis asam keto menjadi asam amino melalui transfer gugus amino.

Pengukuran aktivitas ALT

Pengukuran aktivitas ALT berdasarkan metode enzimatik menggunakan reagen kit Diasys® dan dibaca dengan spektrofotometer. ALT (R1) TRIS pH 7,15 sebanyak 140 mmol/L, L-alanine 700 mmol/L dan LDH (*laktate dehidrogenase*) ≥ 2300 U/L, reagen ALT (R2) 2-oksoglutarate 85 mmol/L dan NADH 1 mmol/L, larutan sampel berisi campuran R1 dan R2 dengan perbandingan 4 : 1. Serum untuk pengukuran ALT 50µl ditambahkan monoreagen 500µl kemudian divortex dan diinkubasi pada suhu kamar selama 1 menit selanjutnya sampel dibaca absorbansinya menggunakan spektrofotometer UV-Vis pada panjang gelombang 340 nm di menit kesatu, kedua serta ketiga. Prosedur pengukuran aktivitas AST berdasarkan prosedur kerja dari Diasys®. ALT merupakan enzim amino transferase atau transaminase yang mengkatalisis asam keto menjadi asam amino melalui transfer gugus amino

Pengukuran aktivitas ALP

Pengukuran aktivitas ALP berdasarkan metode enzimatik menggunakan reagen kit Diasys® dan dibaca dengan spektrofotometer. ALP (R1) 2-Amino-2-methyl-1-propanol pH 10,4 1.1 mmol/L, magnesium acetat 2mmol/L, zinc sulphate 0.5 mmol/L, HEDTA 2.5 mmol/L, (R2) p-nitrophenylphosphate 80 mmol/L. Larutan sampel berisi campuran R1 dan R2 dengan perbandingan 4 : 1. Serum untuk pengukuran ALP 10µl ditambahkan monoreagen 500µl kemudian divortex dan diinkubasi pada suhu kamar selama 1 menit selanjutnya sampel dibaca absorbansinya menggunakan spektrofotometer UV-Vis pada panjang gelombang 405 nm di menit kesatu, kedua serta ketiga. Prosedur pengukuran aktivitas AST berdasarkan prosedur kerja dari Diasys®.

Pemeriksaan Histopatologi

Organ dicuci menggunakan NaCl 0,9% kemudian ditimbang berat organ. Organ dilakukan fiksasi menggunakan larutan formalin 10%. Organ yang telah difiksasi kemudian didehidrasi menggunakan alkohol bertingkat dengan

konsentrasi 70, 80, 90 dan 95 % masing - masing selama 24 jam dan dilanjutkan dengan alkohol 100 % selama satu jam serta dilakukan pengulangan tiga kali. Proses selanjutnya penjernihan menggunakan xilol tiga kali selama satu jam kemudian diinfiltrasi dengan parafin. Organ ditanam dalam media parafin dan selanjutnya dilakukan penyayatan jaringan dengan ketebalan 4-5 mikron. Hasil sayatan dilakukan pewarnaan menggunakan Hematoksin Eosin (HE) dan dianalisis menggunakan mikroskop dengan kamera digital Leica ICC50 (Anonim, 2014). Struktur sel dan jaringan pada organ yang tidak normal mengalami kerusakan, jika terjadi degenerasi hidropik yaitu sel membesar dan menjadi pudar warnanya serta ukuran hepatosit lebih kecil dibandingkan dengan normal (Adeyemi *et al.*, 2014).

HASIL DAN PEMBAHASAN

Ekstraksi

Ekstraksi kelopak rosella dengan etanol diperoleh ekstrak kental sebanyak 253,910 gram dan rendemen ekstrak etanol kelopak rosella 31,74%.

Analisis Kualitatif Flavonoid Uji kualitatif flavonoid dilakukan bertujuan untuk mengetahui kandungan flavonoid dalam kelopak rosella. Ekstrak etanol kelopak rosella yang ditotolkan pada kertas saring dan diuapi amonia mengalami perubahan kuning pucat menjadi kuning intensif menunjukkan adanya flavonoid. Timbulnya warna kuning merupakan terjadinya pembentukan struktur kinoid pada cincin B yang mengandung ikatan rangkap terkonjugasi sehingga menyebabkan fluoresensi (Apsari Dwi *et al.*, 2011).

Analisis Kromatografi Lapis Tipis

Uji profil KLT bertujuan untuk mengetahui kandungan senyawa quersetin dalam ekstrak etanol kelopak rosella. Quersetin memiliki Rf 0,40 dan sampel memiliki Rf 0,41 menunjukkan bahwa ekstrak etanol kelopak rosella memiliki spot sama dengan quersetin. Flavonoid quersetin memiliki banyak peran dalam aktivitas antioksidan seperti mencegah terjadinya oksidasi serta menekan pelepasan radikal O_2 yang reaktif sehingga menekan kerusakan endotel dengan cara menghambat reaksi rantai oksidasi yang dapat mengakibatkan terjadinya inflamasi suatu organ (Siregar, 2015).

Hasil nilai LD₅₀ dan manifestasi klinik pada tikus SD

Pemberian ekstrak etanol kelopak rosella terhadap tikus SD ditemukan LD₅₀ pada 850,90

mg/kg BB. Metode perhitungan nilai LD₅₀ menggunakan metode Thomson dan Weil. Kelompok dosis 1000 mg/kg BB ditemukan hewan uji yang mati satu ekor sedangkan pada dosis 5000 mg/kg BB ditemukan hewan uji yang mati dua ekor.

Berbeda dengan penelitian toksisitas akut ekstrak metanol rosella oleh Adeyemi *et al.*, (2014) LD₅₀ ditemukan pada dosis 3200 mg/kg BB yang diamati dalam waktu 72 jam. Penelitian toksisitas akut yang dilakukan oleh Sireeratawong *et al.*, (2013) menggunakan ekstrak air kelopak rosella dengan pemberian dosis tunggal 5000 mg/kg BB tidak menimbulkan kematian hewan uji yang diamati selama dua minggu. Nilai LD₅₀ digunakan sebagai penentu gejala toksik yang ditimbulkan suatu zat, tetapi terjadinya suatu toksisitas dipengaruhi oleh beberapa faktor diantaranya perbedaan jenis pelarut dan dosis uji yang digunakan.

Penelitian pada tahap ini tentang uji toksisitas akut ekstrak etanol kelopak rosella terhadap tikus SD yang diamati selama 24 jam tidak menunjukkan adanya kematian hewan uji, tetapi kematian hewan uji terjadi lebih dari 24 jam pertama. Pengamatan uji toksisitas akut dalam penelitian ini dilakukan selama 14 hari untuk mengetahui efek toksik yang tertunda.

Gejala manifestasi klinik yang ditemukan pada saat pengamatan uji toksisitas akut adalah pada tikus kelompok dosis 40 dan 200 mg/kg BB terdapat perubahan fisiologis, tikus terlihat diam dan mengalami kedutan. Kelompok dosis 1000 mg/kg BB mengalami gelisah dan kedutan serta pada kelompok dosis 5000mg/kg BB tikus mengalami diam kemudian gelisah, kedutan dan lemas.

Efek ekstrak etanol kelopak rosella pada hepar tikus

Hepar merupakan organ pusat metabolisme jika terganggu oleh senyawa yang bersifat hepatotoksik seperti xenobiotik dapat menyebabkan efek toksik. Banyak tanaman digunakan sebagai pelindung hepar karena memiliki efek hepatoprotektor seperti rosella. Senyawa fenolik rosella berperan sebagai antioksidan dan menangkal radikal bebas. Penelitian terdahulu menjelaskan bahwa organ hepar hewan uji diberikan CCl₄ dapat dihambat kerusakannya oleh ekstrak rosella yang berpotensi menjadi antioksidan (Adetutu *et al.*, 2013).

Akibat dari xenobiotik dalam sirkulasi darah menyebabkan kerusakan sel hepar, sehingga enzim dalam hepar AST dan ALT digunakan sebagai penanda kerusakan hepar (Isroli, 2014).

TOXICITY TEST OF ROSELLA

Tabel I. Aktivitas AST ALT dan ALP tikus SD yang diberikan ekstrak etanol kelopak rosella setelah 24 jam Pemberian (rerata ± SD)

Kelompok	Dosis (mg/kg BB)	AST (U / L)	ALT (U / L)	ALP (U / L)
Kontrol	Cmc Na	39,09 ± 3,2	18,50 ± 3,6 *	43,56 ± 32,5 *
	40	34,20 ± 5,0	38,74 ± 14,1	116,77 ± 33,2
EEKR	200	40,83 ± 5,7	54,79 ± 5,3 *	27,86 ± 21,7 *
	1000	36,99 ± 2,3	51,30 ± 24,6 *	133,99 ± 91,2 *
	5000	52,35 ± 11,8	29,82 ± 10,2	61,21 ± 34,6

*berbeda signifikan dengan kelompok kontrol p<0,05.

Tabel II. Aktivitas AST ALT dan ALP tikus SD yang diberikan ekstrak etanol kelopak rosella pada hari ke 14 (rerata ± SD)

Kelompok	Dosis (mg/kg BB)	AST (U / L)	ALT (U / L)	ALP (U / L)
Kontrol	Cmc Na	50,26 ± 18,6 *	38,39 ± 21,7	94,84 ± 31,7 *
	40	29,56 ± 15,5 *	36,29 ± 23,1	45,11 ± 10,8 *
EEKR	200	48,08 ± 19,4	40,83 ± 22,3	79,40 ± 28,5
	1000	50,60 ± 20,5	39,09 ± 12,2	55,69 ± 32,5
	5000	38,39 ± 12,6	45,37 ± 24,2	84,55 ± 62,6

*berbeda signifikan dengan kelompok kontrol, p<0.05

Enzim lain yang berpengaruh pada kerusakan hepar adalah *alkaline phosphatase* (ALP) diantaranya menunjukkan penyumbatan dari saluran pembuangan empedu.

Hasil pengukuran AST hari kesatu pada Tabel I, kelompok dosis 40, 200, 1000 dan 5000 mg/kg BB tidak terjadi perubahan signifikan dibandingkan dengan kelompok kontrol. Dilaporkan bahwa rosella memiliki efek hepatoprotektor terhadap radikal bebas DMBA dengan dosis ekstrak etanol rosella 10, 50 dan 100 mg/kg BB dapat menurunkan aktivitas AST mendekati kelompok normal (Nurkhasanah *et al.*, 2015).

Pengukuran aktivitas ALT pada Tabel I, di hari kesatu kelompok dosis 200 dan 1000 mg/kg BB meningkat signifikan sedangkan pada kelompok dosis 40 dan 5000 mg/kg BB tidak ada perbedaan signifikan dibandingkan kelompok kontrol. Penelitian toksisitas subkronik oleh Sireeratawong *et al.*, (2013) dengan dosis 50 dan 200 mg/kg BB menunjukkan peningkatan AST dan ALT signifikan.

Aktivitas ALP pada Tabel I, pengukuran hari kesatu meningkat pada pemberian dosis 40 dan 1000 mg/kg BB dibandingkan dengan kelompok kontrol meningkat signifikan. Pemberian pada dosis 200 dan 5000 mg/kg tidak berbeda signifikan dibandingkan kelompok kontrol.

Pengukuran AST, ALT dan ALP hari ke 14 pada Tabel II, aktivitas AST pada dosis 40 mg/kg

BB menurun signifikan dibandingkan kelompok kontrol. Aktivitas ALT yang dilakukan pengukuran di hari ke 14 tidak ditemukan perbedaan signifikan dibandingkan kelompok kontrol. Aktivitas ALP hari ke 14 menunjukkan penurunan signifikan pada dosis 40 mg/kg BB.

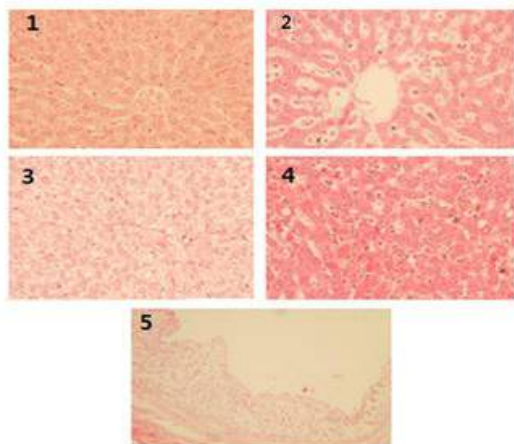
Penelitian rosella yang memiliki efek hepatoprotektor dan antioksidan dilakukan oleh Adetutu *et al.*, (2013) terhadap tikus Wistar diinduksi CCl₄ dan diberikan ekstrak metanol rosella dalam dosis 50 dan 100 mg/kg BB meningkatkan enzim AST, ALT serta ALP. Ketiganya merupakan indikator kerusakan hepatosit jika terjadi perubahan aktivitas enzim tersebut akan mengakibatkan kerusakan jaringan dan gangguan fungsi seluler.

Ekstrak etanol kelopak rosella tidak menimbulkan efek toksik dan tidak ada efek toksik yang tertunda selama pengamatan 14 hari. Enzim yang digunakan untuk pengukuran kerusakan organ hepar adalah aspartate aminotransferase (AST) dan alanine aminotransferase (ALT) terlibat dalam metabolisme karbohidrat serta asam amino. Mitokondria sel hepar banyak menghasilkan AST serta pada sitosol sel hepar memproduksi ALT. Enzim ALP juga terdapat dalam hepar, tulang dan konsentrasi tinggi di dalam darah serta empedu. ALP akan dilepaskan ke dalam darah dengan konsentrasi meningkat jika terjadi kerusakan sel - sel hepar.

Histopatologi Organ Hepar

Pengamatan histopatologi organ hepar pada Gambar 3, menunjukkan bahwa tidak terjadi efek toksik yang ditimbulkan oleh ekstrak etanol kelopak rosella. Struktur sel dan jaringan pada organ normal dan tidak ada perubahan histopatologi. Beberapa sel mengalami hidropik degeneration, ukuran sel membesar dan sitoplasma menjadi pudar warnanya, hal tersebut tidak terjadi pada semua organ hewan uji dalam satu kelompok hanya beberapa ekor tikus.

Hidropik degeneration terjadi pada dosis 200 mg/kg BB, tetapi efek ekstrak etanol kelopak rosella bersifat reversibel dengan memperbaiki struktur sel dan jaringan organ hepar. Ekstrak etanol kelopak rosella pada dosis 1000 mg/kg BB menyebabkan atrofi hepatosit, dengan ditandainya ukuran hepatosit lebih kecil dibandingkan dari normal. Dosis yang sama 1000 mg/kg BB menyebabkan terjadinya radang sel Kupfer mengalami infiltrasi dan limfosit di parenkim. Ekstrak etanol kelopak rosella pada dosis 5000 mg/kg menyebabkan autolisis pada sebagian sel.



Gambar 3. Histopatologi Hepar Tikus SD

Keterangan:

(1) Struktur sel dan jaringan normal. (2) Kelompok dosis ekstrak etanol 1000 mg/kg BB: terdapat sel yang mengalami atrofi hepatosit, ukuran hepatosit lebih kecil dari normal. (3) Kelompok dosis ekstrak etanol 200 dan 1000 mg/kg BB: sel mengalami degenerasi hidropik, ukuran sel membesar (hipertrofi), sitoplasma menjadi pudar. (4) Kelompok dosis 1000 mg/kg BB: terdapat sel yang radang. (5) Kelompok dosis ekstrak etanol 5000 mg/kg BB: sel hepar mengalami autolisis.

Pemeriksaan histopatologi oleh penelitian Adeyemi *et al.*, (2014) tentang aktivitas rosella sebagai antihepatotoksik pada tikus yang

diberikan induksi streptozotocin sebagai indikator radikal bebas, rosella memiliki efek memperbaiki kerusakan jaringan. Hal tersebut dikarenakan flavonoid dalam rosella berperan sebagai antioksidan dan tidak menimbulkan efek toksik serta tidak berpengaruh terhadap aktivitas enzim di dalam hepar.

KESIMPULAN

Ekstrak etanol kelopak rosella yang diberikan secara oral terhadap tikus betina galur SD ditemukan nilai LD₅₀ pada 850,90 mg/kg BB dan aktivitas AST, ALT serta ALP tidak berbeda signifikan dibandingkan kelompok kontrol. Pengamatan histopatologi organ hepar menyebabkan beberapa perubahan struktur sel dan jaringan pada organ hepar dan tidak ditemukan efek toksik yang tertunda selama pengamatan 14 hari.

UCAPAN TERIMA KASIH

Penulis mengucapkan terima kasih kepada Ditjen DIKTI atas pembiayaan melalui Hibah Penelitian TIM Pascasarjana.

DAFTAR PUSTAKA

- Adetutu, A., Owoade, A.O., 2013. Hepatoprotective And Antioxidant Effect Of Hibiscus Polyphenol Rich Extract (Hpe) Against Carbon Tetrachloride (Ccl4) -Induced Damage In Rats. *Br. J. Med. Med. Res.* 3(4), 1574-1586.
- Adeyemi, D.O., Ukwenya, V.O., Obuotor, E.M., Adewole, S.O., 2014. Anti-Hepatotoxic Activities Of *Hibiscus sabdariffa* L. In Animal Model Of Streptozotocin Diabetes-Induced Liver Damage. *Bmc Complement. Altern. Med.* 14, 277. Doi:10.1186/1472-6882-14-277.
- Akuba, J., 2013. Efek Ekstrak Etanol Kelopak Bunga Rosella (*Hibiscus sabdariffa* L.) Terhadap Aktivitas Fagositosis , Sekresi Nitrit Oksida, Sekresi Reactive Oxigen Intermediate Dan Ekspresi Il-2 Makrofag Tikus Sprague Dawley Yang Diinduksi 7,12-Di-*5*tilbenz Antrasen. *Tesis*.
- Anonim, 2014. *Peraturan Kepala Badan Pengawas Obat Dan Makanan Republik Indonesia Nomor 7 Tahun 2014 Tentang Pedoman Uji Toksisitas Nonklinis Serta In Vivo*, 07 Ed.
- Apsari Dwi, P., Susanti, H., 2011. Perbandingan Kadar Fenolik Total Ekstrak Metanol Kelopak Merah Dan Ungu Bunga Rosella (*Hibiscus sabdariffa*, Linn) Secara Spektrofotometri. *Pros. Seminar. Nasional. Home Care* 4-7, 978-979.

TOXICITY TEST OF ROSELLA

- 8 Da-Costa-Rocha, I., Bonnlaender, B., Sievers, H., Pischel, I., Heinrich, M., 2014. *Hibiscus sabdariffa* L. - A Phytochemical And Pharmacological Review. *Food Chem.* 165, 424-443. Doi:10.1016/J.Foodchem.2014.05.002.
- 4 Hopkins, A.L., Lamm, M.G., Funk, J., Ritenbaugh, C., 2013. *Hibiscus sabdariffa* L. In The Treatment Of Hypertension And Hyperlipidemia: A Comprehensive Review Of Animal And Human Studies. *Fitoterapia* 85, 84-94. Doi:10.1016/J.Fitote.2013.01.003.
- Isroli, S.S., 2014. Pengaruh Suplementasi Jintan Hitam (*Nigella sativa*) Giling Terhadap Aspartate Aminotransferase (Ast), Alanine Aminotransferase (Alt) Dan Berat Organ Hati Broiler. *J. Peternakan. Indonesia.* 16 (1).
- 3 Liu, J.-Y., Chen, C.-C., Wang, W.-H., Hsu, J.-D., Yang, M.-Y., Wang, C.-J., 2006. The Protective Effects Of *Hibiscus Sabdariffa* Extract On Ccl4-Induced Liver Fibrosis In Rats. *Food Chem. Toxicol.* 44, 336-343. Doi:10.1016/J.Fct.2005.08.003.
- 11 Morales, G., Paredes, A., Olivares, A., Bravo, J., 2014. Acute Oral Toxicity And Anti-Inflammatory Activity Of Hydroalcoholic Extract From *Lampaya medicinalis* Phil In Rats. *Biol. Res.* 47, 6. Doi:10.1186/0717-6287-47-6.
- Nurkhasanah, Muhammad Ryan Radix Rahardhian, 2015. Hepatoprotective Effect Of *Hibiscus sabdariffa* L Extract On 7,12-Dimethylbenz(A)Antracene (Dmba) Induced Rat. *International Journal of Biological and Medical Research.*
- 6 Ojeda, D., Enrique Jiménez-Ferrer, E., Enrique, A., Herrera-Arellano, A., Tortoriello, J., Alvarez, L., 2010. Inhibition Of Angiotensin Convertin Enzyme (Ace) Activity By The Anthocyanins Delphinidin- And Cyanidin-3-O-Sambubiosides From *Hibiscus sabdariffa* L. *Journal of Ethnopharmacology.*
- Sireeratawong, S., 2013. Toxicity Study Of The Water Extract From The Calyces Of *Hibiscus sabdariffa* L. In Rats. *Afr J Tradit Complement Altern Med* 2013 104122-127 10 (4), 122-127.
- Siregar, R.N.I., 2015. The Effect O F Eugenia P Olyantha Extract On Ldl Cholesterol. *J Major.* 4 Nomor 5, 85-90.

ACUTE TOXICITY TEST OF ROSELLA (*Hibiscus sabdariffa* L.) CALYX ETHANOLIC EXTRACT ON Sprague Dawley RATS

ORIGINALITY REPORT

13%

SIMILARITY INDEX

PRIMARY SOURCES

1	www.biosys.com.br Internet	87 words — 2%
2	repository.ipb.ac.id Internet	53 words — 1%
3	mdanderson.influent.utsystem.edu Internet	42 words — 1%
4	en.wikipedia.org Internet	41 words — 1%
5	journal.bio.unsoed.ac.id Internet	40 words — 1%
6	Cid-Ortega, Sandro, and Jose Angel Guerrero-Beltran. "Roselle Calyces Particle Size Effect on the Physicochemical and Phytochemicals Characteristics", <i>Journal of Food Research</i> , 2014. Crossref	36 words — 1%
7	eprints.undip.ac.id Internet	34 words — 1%
8	www.after-fp7.eu Internet	33 words — 1%
9	ml.scribd.com Internet	30 words — 1%
10	jpi.faterna.unand.ac.id Internet	30 words — 1%

-
- 11 Odeyemi, Samuel; Afolayan, Anthony and Bradley, Graeme, 27 words — 1%
"IN VITRO ANTI-INFLAMMATORY AND FREE
RADICAL SCAVENGING ACTIVITIES OF CRUDE
SAPONINS EXTRACTED FROM ALBUCA BRACTEATA JACQ.
BULB", African Journal of Traditional, Complementary &
Alternative Medicines, 2015.
Publications
-
- 12 repository.ubaya.ac.id 18 words — < 1%
Internet
-
- 13 repository.uinjkt.ac.id 14 words — < 1%
Internet
-
- 14 Hügel, Helmut M., Neale Jackson, Brian May, 12 words — < 1%
Anthony L. Zhang, and Charlie C. Xue.
"Polyphenol protection and treatment of hypertension",
Phytomedicine, 2016.
Crossref
-
- 15 Jiménez-Ferrer, Enrique, Javier Alarcón-Alonso, 7 words — < 1%
Arturo Aguilar-Rojas, Alejandro Zamilpa, Itzia
Jiménez-Ferrer C, Jaime Tortoriello, and Maribel Herrera-Ruiz.
"Diuretic Effect of Compounds from Hibiscus sabdariffa by
Modulation of the Aldosterone Activity", Planta Medica, 2012.
Crossref
-

EXCLUDE QUOTES OFF
EXCLUDE BIBLIOGRAPHY ON

EXCLUDE MATCHES OFF