

HASIL CEK_Jurnal Haris 1- dikonversi

by Jurnal Haris 1-dikonversi Haris

Submission date: 12-Apr-2022 09:09AM (UTC+0700)

Submission ID: 1808387594

File name: Jurnal Haris 1-dikonversi.docx (4.37M)

Word count: 4066

Character count: 25865



The Protective Effect of Tropical Fruit Juice on Histopathological of Kidney Wistar Rats After Exposed Cigarette Smoke

Novi Febrianti¹, Haris Setiawan^{2*}, Rahmat Dwi Krestianto¹

*Email : haris.setiawan@bio.uad.ac.id ; No Hp : 085800698250

¹ *Magang Studi Pendidikan Biologi, Fakultas Keguruan dan Ilmu Pendidikan, Yogyakarta* ² *Laboratorium Struktur dan Fisiologi Hewan, Program Studi Biologi, Fakultas Sains dan Teknologi Terapan, Universitas Ahmad Dahlan, Yogyakarta*

ARTICLE INFO


Article history
Submitted : 23rd Nov 2020
Reviewed : 10th Dec 2020
Accepted : 12th Dec 2020

Keywords

Tropical Fruit Juice,
Kidney Histopathology,
Wistar Rat,
Cigarette Smoke

ABSTRACT

Cigarette smoke is a toxic compound that can interfere with physiological effects and damage the organ systems in the body. The effects of free radicals arising from cigarette smoke can be neutralized by consuming antioxidant compounds. The research aims to look at the protective effects of mixed juice from tropical fruits that grow in Indonesia to the histopathological picture of the kidney of wistar rats exposed to cigarette smoke. There were 35 rats used and divided into 5 treatment groups consisting of K (without treatment), K- (cigarette smoke exposed), P1 (strawberry and guava juice mixed juice 3ml), P2 (strawberry and papaya mixed juice 3ml), P3 (strawberry and apple mixed juice 3ml). In P1, P2 and P3 before being given a mixture of fruit juice, rats were exposed to cigarette smoke first. The treatment was carried out for 40 days by oral gavage, then on the 41st day the rats were dissected and their kidney organs were taken for observation and histopathological preparations. Histopathology preparations were made by the paraffin method and Haematoxylin Eosin staining. The cell damage data is then analyzed by comparing the kidney cells from the control group with the treatment group and scoring damage followed by the percentage of kidney damage. Data were statistically tested using ANOVA followed by Post Hoc LSD. The results showed that mixed tropical fruit juice could protect kidney cell damage by decreasing the percentage of hydropic degeneration, necrosis and infiltration of inflammatory cells compared with negative controls ($P < 0.05$). There is no significant difference between P1, P2 and P3 in reducing cell damage. The conclusion of the study is that all combinations of tropical fruit juice can protect cell damage caused by free radicals from exposure to cigarette smoke in wistar rats.



Pendahuluan

Rokok merupakan salah satu penyebab kematian terbesar di Dunia. Rokok dapat menyebabkan kelainan fungsi paru-paru, kanker dan penyakit kardiovaskular (Reilly *et al.*, 2017). Jumlah perokok di dunia pada tahun 2011 sudah mencapai 11 milyar dan bertambah setiap tahunnya. Indonesia menduduki peringkat nomor 3 dengan jumlah perokok aktif sebesar 50,6 juta (Ridholia *et al.*, 2017). Data tersebut menunjukkan konsumsi rokok sudah menjadi hal yang biasa terjadi di kalangan masyarakat tanpa mengetahui efek dari zat-zat berbahaya yang terkandung didalamnya. Senyawa radikal pada asap rokok dapat menyebabkan kerusakan pada membran plasma sel, sehingga memicu penyakit degeneratif hingga kronis pada manusia. Asap rokok dapat masuk kedalam pembuluh darah dan secara fisiologis disaring di dalam ginjal. Asap rokok mengandung banyak radikal bebas berbahaya yang sangat berpotensi merusak jaringan dan organ pada ginjal. Harahap (2018) menyatakan bahwa merokok dapat meningkatkan kadar kreatinin dan asam urat yang menyebabkan gagal ginjal kronik terminal.

Menurut Suryadinata (2018) radikal bebas merupakan atom atau molekul yang sifatnya sangat tidak stabil sehingga untuk memperoleh pasangan elektron senyawa ini sangat reaktif dan merusak jaringan. Radikal bebas yang terlalu banyak di dalam tubuh dapat mengganggu metabolisme, bahkan merusak jaringan organ ginjal. Akan tetapi, radikal bebas dapat dinetralkan dengan senyawa antioksidan. Handayani *et al.* (2018) menyatakan bahwa senyawa antioksidan merupakan senyawa yang mempunyai struktur molekul yang dapat memberikan elektronnya kepada molekul radikal bebas. Selain diproduksi didalam tubuh, senyawa antioksidan juga terdapat pada tanaman maupun tumbuhan. Senyawa antioksidan alami pada tumbuhan umumnya berupa senyawa fenolik atau polifenolik yang dapat berupa golongan flavonoid, turunan asam sinamat, kumarin, dan asam-asam organik polifungsional yang berfungsi menangkal radikal bebas.

Berbagai jenis buah-buahan tropis memiliki potensi sebagai sumber antioksidan alami yang bermanfaat untuk menangkal radikal bebas. Kandungan vitamin dan mineral dalam buah-buahan tropis di Indonesia belum banyak diketahui oleh masyarakat luas pada umumnya. Buah-buahan tropis mengandung zat-zat alami yang dapat dijadikan sebagai sumber antioksidan yang berguna menangkal radikal bebas dari berbagai senyawa berbahaya dari luar. Febrianti *et al.* (2016⁴) membuktikan bahwa terdapat kandungan antioksidan asam askorbat (antioksidan) dari berbagai jenis buah yang tumbuh di Indonesia. Buah-buahan yang mengandung antioksidan dengan kandungan asam askorbat yang tinggi adalah stroberi, jambu, apel dan papaya. Stroberi mengandung senyawa antiosianin yang berfungsi sebagai antioksidan (Sumarlan *et al.*, 2018). Apel mengandung catechin, epicatechin, ploridzin, quercetin, ellergic acid dan chlorogenic acid (Rusita & Purwasih, 2019). Kandungan flavonoid, antosianin dan asam askorbat juga ditemukan

pada buah-buahan lain yang tumbuh di Indonesia seperti pepaya dan jambu biji. Berdasarkan uji DPPH, kandungan senyawa tersebut memiliki efek antiradikal bebas, sehingga dapat dijadikan sebagai sumber antioksidan alami. Penelitian ini bertujuan untuk mengetahui efek dari senyawa antioksidan pada buah-buahan tropis yang tumbuh di Indonesia terhadap gambaran histopatologik ginjal tikus putih yang dipapar asap rokok.

Metode Penelitian

Penelitian ini merupakan jenis penelitian eksperimental dengan pemodelan hewan coba berupa tikus wistar jantan. Penelitian dimulai dengan pembuatan jus buah tropis, aklimatisasi dan pemeliharaan hewan uji, perlakuan hewan uji dan analisis data. Tikus wistar yang digunakan merupakan tikus dengan umur \pm 4 bulan dan Tikus wistar dibagi menjadi 5 kelompok yang terdiri dari K (tanpa perlakuan), K negatif (tikus dipaparkan asap rokok), P1 (dipaparkan asap rokok dan diberi campuran jus stroberi dengan jambu biji merah), P2 (dipaparkan asap rokok dan diberi campuran jus stroberi dengan pepaya), P3 (dipaparkan asap rokok dan diberi campuran jus stroberi dengan apel).

Pembuatan Jus Buah-buahan Tropis

Pembuatan jus buah-buahan tropis dilakukan di laboratorium Biologi Universitas Ahmad Dahlan. Buah-buahan terdiri dari buah stroberi, jambu biji, pepaya dan apel yang didapat dari perkebunan buah di daerah Istimewa Yogyakarta (DIY) dan Magelang. Buah dicuci kemudian di jus menggunakan *juicer* tanpa penambahan air. Setelah didapatkan stok jus buah-buahan, kemudian dibuat 3 variasi campuran jus buah-buahan tropis dengan variasi buah stroberi dicampur buah jambu biji, buah stroberi dicampur buah pepaya, dan buah stroberi dicampur buah apel. Buah stroberi digunakan sebagai variasi pencampur buah lain karena buah tersebut mempunyai kadar vitamin C yang lebih besar dari pada buah lainnya Febrianti *et al.* (2016^a). Campuran jus buah diberikan dengan perbandingan 1:1 sebanyak 3 ml (Purnamasari & Isnawati, 2014).

Aklimatisasi dan Pemeliharaan Hewan Uji

Aklimatisasi dan pemeliharaan hewan uji dilakukan di Laboratorium Penelitian dan Pengujian Terpadu (LPPT) IV Universitas Gajah Mada. Tikus putih sebanyak 35 ekor dengan berat berkisar 100-150 gr dipelihara dalam kandang pemeliharaan. Kandang terdiri dari 5 buah dengan setiap kandang diisi 7 ekor sebagai ulangan. Aklimatisasi dilakukan selama 7 hari dengan suhu ruangan $22\pm 3^{\circ}\text{C}$, kelembapan 30-37 RH, dan siklus pencahayaan dengan 12 jam lampu terang serta 12 jam lampu dimatikan. Setiap tikus diberikan penanda berupa asam pikrat.

Makanan tikus berupa pellet dan air minum diberikan secara ad libitum (Hayati, 2012). Tikus wistar ditimbang menggunakan timbangan analitik pada setiap minggu untuk mengetahui selisih bobot badan selama perlakuan. Selisih bobot badan diketahui dari bobot akhir dikurangi bobot awal tikus.

Proses Pemaparan Asap Rokok

Proses pemaparan asap rokok dilakukan di dalam kamar pengasapan (smoking chamber). Rokok dipasang dibawah kandang pengasapan kemudian dibakar. Dosis campuran jus buah diberikan segera 1 jam setelah dilakukan pemaparan asap rokok. Sekali pengasapan dibutuhkan 3 batang rokok dengan rentan waktu habis \pm 20 menit. Pemaparan asap rokok dilakukan selama 5 hari dalam seminggu (Seagrave et al., 2009), dan dilakukan pada pukul 08:00 WIB selama 40 hari.



Gambar 1. Proses Pengasapan asap rokok pada hewan uji.
Keterangan : (a) mekanisme pengasapan asap rokok, (b) kandang pengasapan

Perlakuan pemberian jus buah-buahan tropis

Perlakuan pemberian jus buah-buahan tropis menggunakan disposable syringe ukuran 3 ml dengan ujung yang diganti kanul. Pemberian jus dilakukan dengan cara dimasukkan per oral (Hayati, 2012). Pemberian variasi jus campuran buah-buahan tropis sebanyak 3 ml/ekor/hari dengan mempertimbangkan ukuran lambung tikus (3-5 ml) (Kusumastuty, 2014). Pemberian jus campuran buah-buahan tropis dilakukan selama 5 hari dalam seminggu (Seagrave et al., 2009) dan dilakukan pada pukul 09:30 WIB selama 40 hari.

Anestesi dan Pembedahan Hewan Uji

Tikus kemudian dikorbankan pada hari ke 41 dengan cara dislokasi leher. Sebelum dilakukan dislokasi, tikus di anestesi menggunakan ketamin. Diambil sebanyak 0,1 ml ketamin 100 mg, kemudian diencerkan dengan 0,9 ml aquades sehingga volume menjadi 1 ml. Diambil sebanyak 0,5 dari campuran larutan, kemudian diinjeksikan secara intramuscular.

Pembuatan pengamatan preparat jaringan

Organ ginjal diambil kemudian dibersihkan dengan garam fisiologis (NaCl 0,9%), kemudian difiksasi menggunakan Buffer Formalin 10%. Kemudian dibuat preparat menggunakan metode paraffin dengan pewarnaan Haematoxylin-Eosin. Pengamatan histopatologis dilakukan dengan melihat banyaknya sel tubulus ginjal yang mengalami degenerasi hidropik, nekrosis, dan infiltrasi sel radang dengan 5 (lima) bidang pandang pada perbesaran 100X dan 400X. Dihitung banyaknya sel ginjal yang mengalami degenerasi hidropik, nekrosis, dan infiltrasi sel radang kemudian dibagi total sel yang terlihat pada perbesaran 400X kemudian dikalikan 100% untuk mengetahui persentase kerusakannya. Kemudian dengan dilakukan skoring terhadap banyaknya sel tubulus ginjal yang mengalami degenerasi hidropik, nekrosis, dan infiltrasi sel radang (Hilyati & Fiana, 2014; Putra et al.,2019)

Tabel 1. Kriteria dan skor degenerasi hidropik, nekrosis, dan infiltrasi sel radang pada jaringan

Kriteria	Skor	Gambaran Histopatologik
Normal	0	Tidak ada sel yang nekrosis, degenerasi hidropik dan peradangan
Rendah	1	<10% sel yang mengalami degenerasi hidropik, nekrosis, dan infiltrasi sel radang
Sedang	2	10–33% sel yang mengalami degenerasi hidropik, nekrosis, dan infiltrasi sel radang
Tinggi	3	34–66% sel yang mengalami degenerasi hidropik, nekrosis, dan infiltrasi sel radang
Sangat Tinggi	4	67–100% sel yang mengalami degenerasi hidropik, nekrosis, dan infiltrasi sel radang

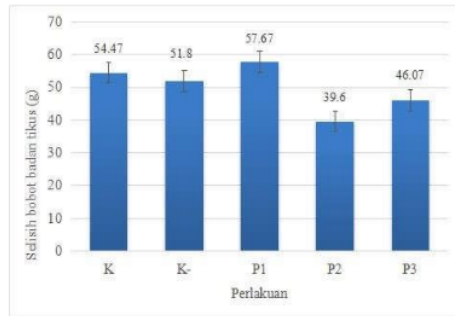
Analisis Statistik

Data persentase hasil skoring dianalisis dengan statistik menggunakan SPSS. Data diuji normalitas menggunakan Saphiro-Wilk, data yang terdistribusi normal dan homogen kemudian di lanjut uji one way ANOVA. Jika terdapat perbedaan secara signifikan ($P < 0,05$) maka dilanjutkan dengan uji Least Significant Difference (LSD) dan Duncan untuk mengetahui perbedaan antar kelompok perlakuan. Perbedaan signifikan pada analisis Duncan ditunjukkan dengan superscript notasi huruf (a-c) yang berbeda dibelakang angka pada kolom yang sama di dalam tabel.

Hasil Dan Pembahasan

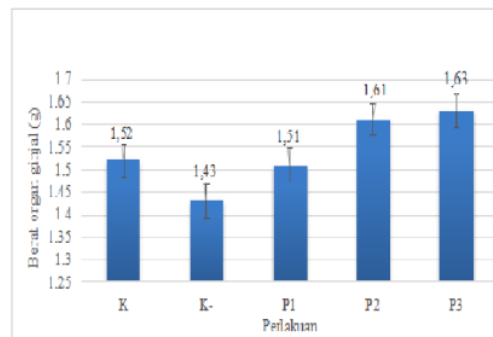
Bobot Badan Tikus

Penelitian efek protektif jus campuran buah tropis terhadap gambaran histopatologi ginjal tikus putih yang dipapar asap rokok dilakukan untuk mengetahui manfaat dari buah-buahan tropis sebagai agen antioksidan alami dalam melindungi kerusakan ginjal akibat radikal bebas yang ditimbulkan dari asap rokok (Febrianti et al., 2016a). Salah satu indikator bahwa terjadi mekanisme stress oksidatif di dalam tubuh adalah menurunnya bobot badan akibat paparan radikal bebas. Pengukuran selisih bobot badan tikus dilakukan untuk mengetahui pengaruh efek pemberian jus buah tropis terhadap pertumbuhan bobot badan tikus. Hasil uji normalitas dan homogenitas menunjukkan bahwa bobot badan terdistribusi normal ($P>0,05$) dan homogen ($P>0,05$). Hasil uji one way ANOVA menunjukkan bahwa tidak ada perbedaan secara signifikan antar perlakuan ($P>0,05$). Hasil analisis statistik tersebut menunjukkan bahwa tidak terdapat pengaruh paparan asap rokok dan jus buah tropis terhadap selisih bobot badan tikus. Asap rokok dapat menyebabkan gangguan fisiologis dengan naiknya Reactive Oxygen Species (ROS) di dalam tubuh. Aktivitas ROS yang berlebih dapat mengakibatkan stress oksidatif dan berakibat pada penurunan bobot badan (Musfiroh & Gustari, 2015). Tidak adanya perbedaan signifikan menunjukkan bahwa aktivitas ROS dalam meningkatkan stress oksidatif yang dialami tikus tidak mempengaruhi bobot badan tikus selama perlakuan.



Gambar 2. Selisih bobot badan tikus yang diberi jus buah-buahan tropis setelah dipapar asap rokok.

Keterangan: K (Tidak diberi perlakuan (Aquadest)), K- (dipaparkan asap rokok), P1 (dipaparkan asap rokok dan diberi campuran jus stroberi dengan jambu biji merah), P2 (dipaparkan asap rokok dan diberi campuran jus stroberi dengan papaya), P3 (dipaparkan asap rokok dan diberi campuran jus stroberi dengan apel).



diberi jus buah-buahan tropis setelah dipapar asap rokok.

Keterangan: K (Tidak diberi perlakuan (Aquadest)), K- (dipaparkan asap rokok), P1 (dipaparkan asap rokok dan diberi campuran jus stroberi dengan jambu biji merah), P2 (dipaparkan asap rokok dan diberi campuran jus stroberi dengan papaya), P3 (dipaparkan asap rokok dan diberi campuran jus stroberi dengan apel).

Bobot Ginjal Tikus

Kondisi stress dapat mengakibatkan kelainan morfologi organ, termasuk pada ginjal. Kerusakan sel seperti nekrosis dan terjadinya inflamasi akibat stress oksidatif dapat berakibat pada penurunan bobot organ (Olivia, 2016). Hasil uji normalitas bobot ginjal diketahui terdistribusi normal dan homogen ($P > 0,05$). Hasil uji one way ANOVA menunjukkan bahwa tidak terdapat perbedaan bobot badan ginjal antar perlakuan ($P > 0,05$). Hasil statistik selisih bobot ginjal pada kontrol negatif dibandingkan perlakuan menunjukkan bahwa kerusakan sel yang diakibatkan paparan asap rokok tidak terlalu mempengaruhi perubahan selisih bobot ginjal. Pada perlakuan (P1, P2 dan P3) juga tidak menunjukkan perbedaan secara signifikan. Hal tersebut diduga bahwa kerusakan yang ditimbulkan oleh asap rokok masih dalam lingkup mikroskopis, sehingga tidak mempengaruhi morfologi dan bobot ginjal. Rerata selisih bobot organ ginjal pada P2 dan P3 cenderung lebih tinggi dibandingkan dengan control (Gambar 3), menunjukkan bahwa sudah terdapat efek protektif yang ditimbulkan oleh jus buah tropis dalam menangkal radikal bebas dari asap rokok.

Gambaran Histopatologik Ginjal Tikus

Hasil pengamatan gambaran histopatologik menunjukkan sel-sel ginjal mengalami kerusakan berupa degenerasi hidropik, nekrosis dan infiltrasi sel radang akibat paparan asap rokok (Tabel 2).

Tabel 2. Gambaran histopatologik tikus yang diberi jus buah-buahan tropis setelah dipapar asap rokok

Kelompok Uji	Gambaran Histopatologik Organ Ginjal					
	Nekrosis Sel (%)	Skor	Degenerasi Hidropik (%)	Skor	Infiltrasi sel radang (%)	Skor
K	9,71 ± 0,96a	1	7,17 ± 2,72a	1	9,34 ± 2,33a	1
K-	42,57 ± 7,33b	3	48,39 ± 0,88c	3	41,32 ± 2,73b	3
P1	20,89 ± 3,93a	2	19,63 ± 1,67b	2	16,59 ± 6,05a	2
P2	19,05 ± 4,78a	2	21,39 ± 1,66 b	2	20,22 ± 4,51a	2
P3	16,78 ± 2,57a	2	17,31 ± 2,47 b	2	15,62 ± 2,39 a	2

Keterangan :

K: Tidak diberi perlakuan (Aquadest)

K- : tikus dipaparkan asap rokok

P1: dipaparkan asap rokok dan diberi campuran jus stroberi dengan jambu biji merah P2: dipaparkan asap rokok dan diberi campuran jus stroberi dengan papaya

P3: dipaparkan asap rokok dan diberi campuran jus stroberi dengan apel.

a-c Perbedaan notasi pada angka yang diikuti huruf berbeda dalam kolom yang sama menunjukkan perbedaan secara signifikan ($P < 0,05$). Mean ± SD.

Pengamatan histopatologik pada Kontrol negatif menunjukkan adanya kerusakan sel ginjal berupa degenerasi hidropik, nekrosis dan infiltrasi sel radang (Gambar 4), serta pengkerutan glomerulus yang menandakan adanya kerusakan pada glomerulus. Persentase kerusakan pada Kontrol negatif paling tinggi dibandingkan dengan kelompok lain (Tabel 2).

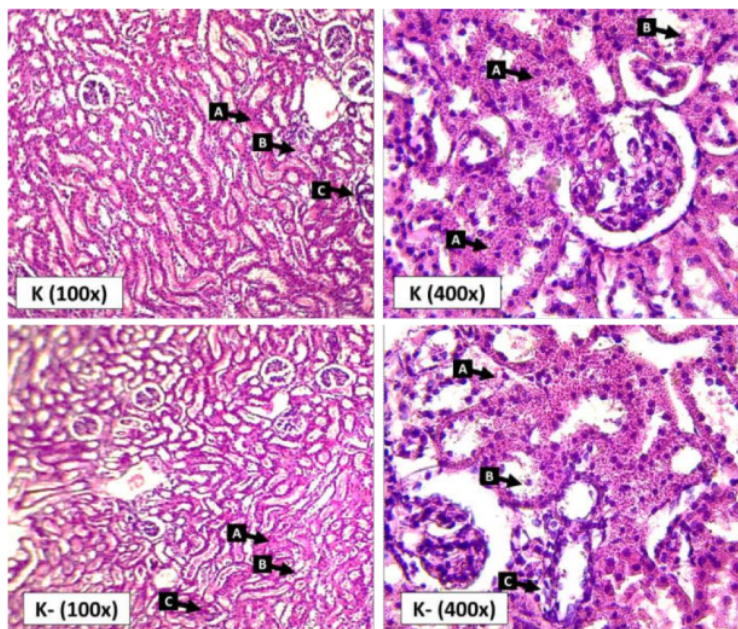
Menurut Restuati (2014) menyebabkan kerusakan pada ginjal adalah mekanisme fisiologis dalam mengkonsentrasikan substansi xenobiotik di dalam sel, terutama senyawa dari asap rokok. Menurut Suhita et al. (2013), jika suatu zat kimia diekskresikan secara aktif dari darah ke urin, zat kimia terlebih dahulu diakumulasi dalam tubulus proksimal atau jika substansi kimia ini direabsorpsi dari urin maka akan melalui sel epitel tubulus dengan konsentrasi tinggi. Zat-zat toksik tersebut kemudian terakumulasi di ginjal dan menyebabkan kerusakan pada jaringan ginjal.

Radikal bebas selalu berdampak pada kerusakan struktur dan fungsi sel. Menurut Novianti (2015), target utama radikal bebas yaitu komponen biomakromolekul penting penyusun sel tubuh seperti lipid, lipoprotein, protein, karbohidrat maupun DNA. Kandungan zat kimia beracun dalam asap rokok dapat menimbulkan stres oksidatif yang berdampak pada kerusakan jaringan pada organ ginjal. Rababa'h (2016), menyatakan bahwa asap rokok menyebabkan efek negatif pada ginjal seperti meningkatnya kreatinin akibat stres oksidatif. Diduga bahwa kerusakan struktur jaringan ginjal pada kontrol negatif seperti degenerasi hidropik, nekrosis dan infiltrasi sel radang akibat dari meningkatnya kadar kreatinin dan kerusakan biomakromolekul di dalam sel akibat paparan asap rokok.

Pengamatan histopatologik ginjal tikus putih kelompok P1 menunjukkan pengurangan jumlah sel yang mengalami degenerasi hidropik, nekrosis, dan infiltrasi sel radang dibandingkan dengan kontrol negatif secara signifikan ($P < 0,05$) (Tabel II). Pada P2 juga mengalami penurunan kerusakan sel, ditandai dengan degenerasi hidropik, nekrosis, dan infiltrasi sel radang (Tabel II) lebih rendah dibandingkan kontrol negatif ($P < 0,05$). kelompok P2 memiliki presentase peradangan dan degenerasi hidropik yang lebih tinggi, walaupun tidak berbeda secara signifikan jika dibandingkan dengan P1 dan P3 ($P > 0,05$). Pengamatan histopatologik ginjal tikus putih pada P3 juga menunjukkan perbaikan sel dengan menurunnya kerusakan sel dibandingkan dengan kontrol negatif (Tabel II). Persentase perbaikan sel pada P3 merupakan yang paling besar dibandingkan P1 dan P2, walaupun tidak berbeda secara signifikan ($P > 0,05$).

Parameter pengamatan sel pada ginjal terdiri dari nekrosis, degenerasi hidropik dan inflamasi. Nekrosis ditandai dengan penyerapan warna oleh inti yang berkurang, serta lepasnya sel-sel tubulus kedalam lumen akibat adanya degenerasi sel yang berkelanjutan (Mayori 2013). Menurut Suhita et al. (2013) kerusakan ginjal dapat diidentifikasi berdasarkan perubahan struktur histologi, yaitu Nekrosis Tubular Akut (NTA) yang ditandai dengan dekstruksi epitel

tubulus proksimal. Hasil penelitian menunjukkan bahwa terdapat perbedaan secara signifikan antar kelompok pada skoring sel nekrosis ($P < 0,05$). Kontrol negatif memiliki perbedaan secara signifikan dibandingkan dengan seluruh perlakuan dengan jumlah sel nekrosis yang paling tinggi. Penurunan sel nekrosis pada P1, P2 dan P3 menunjukkan a terdapat perbaikan kerusakan sel nekrosis akibat pemberian paparan asap rokok dengan pemberian jus buah tropis.

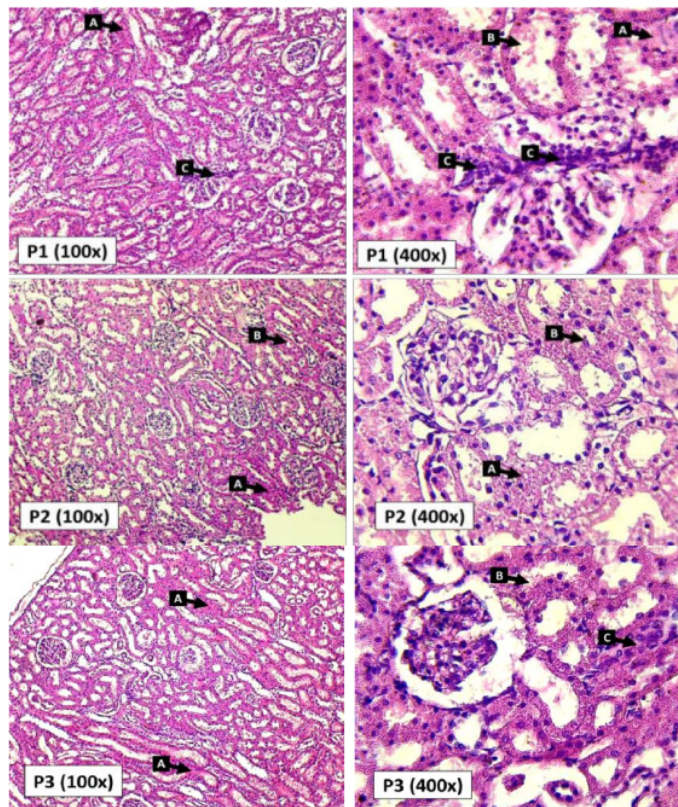


Gambar 4. Gambaran Histopatologik ginjal kelompok Kontrol dan Kontrol negatif

Keterangan : Kontrol (K) terdapat kerusakan sel dengan jumlah yang relatif sedikit. Kontrol negatif (K-) terdapat banyak sel yang mengalami kerusakan seperti nekrosis dan peradangan. Keterangan gambar : A (degenerasi hidropik), B (nekrosis), C (infiltrasi sel radang).

Persentase sel yang mengalami infiltrasi sel radang didapatkan data terdistribusi normal, homogen dan perbedaan secara signifikan dibandingkan dengan seluruh perlakuan ($P < 0,05$). Hasil penelitian menunjukkan bahwa infiltrasi sel radang memiliki karakteristik tampak berwarna ungu dan lebih gelap, serta terjadi hemorragie (Sartono, 2013). Dewi (2013) menjelaskan zat kimia (asap rokok) yang terlalu banyak di ginjal akan mengakibatkan peningkatan radikal bebas yang menyebabkan terjadinya inflamasi atau peradangan pada organ ginjal. Menurut Nasution (2016) paparan asap rokok dapat meningkatkan efek radikal bebas dalam tubuh sehingga menghasilkan Reactive oxygen species (ROS) yang berlebih dan menimbulkan efek inflamasi.

Hasil penelitian menunjukkan penurunan presentase infiltrasi sel radang pada perlakuan yang diberikan jus campuran buah tropis dibandingkan dengan kontrol negatif ($P < 0,05$).



Gambar 5. Gambaran Histopatologik ginjal kelompok P1, P2 dan P3
Keterangan : Pada seluruh perlakuan terlihat sel degenerasi hidropik mengalami penurunan, jaringan lebih padat dengan sel nekrosis lebih sedikit pada seluruh perlakuan. Infiltrasi sel radang tidak banyak ditemukan pada jaringan, di dominasi pada daerah dekat glomerulus. A (degenerasi hidropik), B (nekrosis), C (infiltrasi sel radang).

Degenerasi hidropik pada perlakuan menunjukkan bahwa terjadi pembengkakan sel, adanya ruang-ruang kosong, sel membesar dan merapat (Gambar 4). Pembengkakan ini akibat akumulasi cairan yang berlebih akibat gagal mempertahankan homeostasis dan regulasi cairan dalam sel (Suhita 2013; Sartono, 2013). Pada sel yang mengalami degenerasi hidropik, memperlihatkan bahwa kontrol negatif lebih rendah dibandingkan dengan perlakuan ($P < 0,05$).

Perlakuan dengan kombinasi jus buah tropis (P1, P2 dan P3) memiliki jumlah sel yang mengalami degenerasi hidropik lebih rendah dibandingkan dengan kontrol (tanpa perlakuan).

Berdasarkan analisis statistik menunjukkan bahwa seluruh perlakuan kombinasi jus buah tropis (P1, P2 dan P3) mengalami perbaikan sel. Hal tersebut menunjukkan bahwa kemampuan masing-masing kombinasi jus buah tropis memiliki efek yang sama sebagai antiradikal bebas setelah dipapar asap rokok

Jus buah tropis yang terdiri dari stroberi, apel, jambu biji dan pepaya memiliki senyawa antioksidan tinggi yang dapat menangkal radikal bebas akibat dari paparan asap rokok. Febrianti et al. (2016a) menunjukkan bahwa kandungan asam askorbat (vitamin C) yang berperan sebagai senyawa antioksidan terdapat dalam jumlah yang tinggi pada buah stroberi, jambu, apel dan pepaya. Hasil penelitian menunjukkan bahwa kandungan senyawa antioksidan pada stroberi dan apel (P3) memberikan efek protektif yang paling baik dan mampu menurunkan persentase nekrosis dari sel-sel ginjal. Stroberi memiliki senyawa antosianin (antioksidan) yang dapat memberikan efek protektif bagi ginjal tikus putih. Antosianin dapat menghambat mekanisme oksidasi lemak, asam nukleat dan molekul lainnya yang ditimbulkan dari radikal bebas (Sumarlan et al., 2018). Pada buah apel juga terdapat senyawa quercetin yang berperan sebagai antioksidan alami yang dapat mencegah peningkatan radikal bebas di dalam tubuh akibat paparan asap rokok. Akdemir et al. (2016) menyatakan bahwa quercetin (flavonoid) memiliki kapasitas antioksidan yang kuat dan aktivitas khusus untuk melindungi akibat stres oksidatif dan kerusakan jaringan akibat dari radikal bebas.

Flavonoid merupakan salah satu sumber antioksidan yang terkandung dalam jumlah tinggi pada buah apel dan jambu biji. Hasil penelitian Maulana et al. (2016) menunjukkan bahwa hasil uji DPPH pada jambu biji memiliki senyawa flavon yang dapat berperan sebagai antioksidan alami. Menurut Sartono (2013), senyawa flavonoid berperan sebagai pemecah kalsium oksalat dan membentuk senyawa kompleks menjadi Ca-Flavonoid. Senyawa tersebut mudah larut dalam air sehingga kristal akan larut dalam urin. Menurut Shofia (2013), Flavonoid juga dapat mendonasikan sebuah atom (H) dari gugus hidroksil (OH) fenolik pada saat bereaksi dengan radikal bebas. Diduga bahwa kemampuan flavonoid pada apel berperan dalam menurunkan jumlah sel nekrosis karena bereaksi dengan radikal bebas, sehingga menghambat kerusakan sel akibat stress oksidatif dari paparan asap rokok.

Pepaya merupakan salah satu buah yang memiliki antioksidan alami seperti vitamin C, polifenol dan flavonoid (Sari et al., 2020). Kemampuan senyawa tersebut dapat berperan dalam menangkal radikal bebas yang ditimbulkan oleh asap rokok pada struktur jaringan ginjal tikus. Penelitian Febrianti et al. (2016b) memperlihatkan bahwa pepaya memiliki kandungan antioksidan seperti asam askorbat dan fenol yang berpengaruh positif terhadap penangkapan radikal DPPH, sehingga berperan aktif dalam menurunkan efek radikal bebas. Berdasarkan hasil

penelitian tersebut, senyawa antioksidan dari seluruh jus campuran buah tropis dapat menurunkan kerusakan jaringan pada ginjal setelah dipapar asap rokok. Seluruh kombinasi jus buah tropis memberikan efek antiradikal yang sama dalam melindungi jaringan ginjal secara mikroskopis.

Kesimpulan

Pada penelitian ini disimpulkan bahwa seluruh kombinasi jus campuran buah tropis (stroberi, pepaya, jambu biji dan apel) dapat melindungi kerusakan sel yang terdiri dari nekrosis, degenerasi hidropik dan infiltrasi sel radang akibat paparan asap rokok pada tikus wistar selama 40 hari.

Daftar Pustaka

- Akdemir, F. N. E., Ilhami, G., Berna, Karagoz, and Recep, Soslu. 2016. Quercetin Protects Rat Skeletal Muscle from Ischemia Reperfusion Injury. *J. Enzyme Inhib Med Chem.* 01 : 45.
- Dewi, A.K. Suarni, N.M. Suaniti, N.M. 2013. Gambaran Mikroskopis Ginjal Tikus Putih (*Rattus norvegicus*) Jantan Dewasa Setelah Pemberian Etanol Kronis. *Jurnal Biologi.*17(1) : 33-36
- Febrianti, N., I. Yuniarto, R. Dhaniaputri. 2016^a. Kandungan Antioksidan Asam Askorbat Pada Buah-Buahan Tropis. *Wallacea Jurnal Ilmiah Ilmu Biologi.* 2 (1): 1-5.
- Febrianti, N., Rohmana, M.I., Yuniarto, I., Dhaniaputri, R. 2016^b. Perbandingan Aktivitas Antioksidan Buah Pepaya (*Carica papaya* L.) dan Buah Jambu Biji Merah (*Psidium guajava* L.). *Posiding Seminar Nasional II Tahun 2016, Kerjasama Prodi Pendidikan Biologi FKIP dengan Pusat Studi Lingkungan dan Kependudukan (PSLK) Universitas Muhammadiyah Malang.* 1217-1224.
- Handayani, S. Najib, A., Wati, N.P. 2018. Uji Aktivitas Antioksidan Ekstrak Daun Daruju (*Acanthus ilicifolius* L.) Dengan Metode Peredaman Radikal Bebas 1,1-Diphenyl-2-Picrylhidrazil (DPPH). *Jurnal Fitokimia Indonesia.* 5(2):299-308.
- Harahap S. 2018. Faktor-Faktor Risiko Kejadian Gagal Ginjal Kronik (GGK) Di Ruang Hemodialisa (Hd) Rsup H. Adam Malik Medan. *Jurnal Online Keperawatan Indonesia.* 1(1): 92-109.
- Hayati, A. Nina P. Pidada, I.B.R. 2012. Pemanfaatan Biji Labu Kuning (*Cucurbita moschata*) untuk Pemulihan Morfologi dan Motilitas Spermatozoa Mencit (*Mus musculus* L.) yang terpapar 2-Metoksietanol. *Berck. Pend.* Hayati.18 :35-38.

- Hilyati, A., D. N. Fiana. 2014. Pengaruh Pemberian Ekstrak Etanol 40% Kulit Manggis (*Garcinia Mangostana* L.) Terhadap Gambaran Histopatologi Ginjal Tikus Putih Yang Diinduksi Rifampisin." *Jurnal Majority*. 3(2):91-99.
- Kusumastuty, I. 2014. Sari Buah Markisa Ungu Mencegah Peningkatan MDA Serum Tikus Dengan Diet Aterogenik. *Indonesian Journal of Human Nutrition*. 1(1):50-56.
- Maulana, E.A. Asih, I.A.R.A., Arsa, M. 2016. Isolasi dan Uji Aktivitas Antioksidan Senyawa Flavonoid dari Ekstrak Daun Jambu Biji Putih (*Psidium guajava* Linn). *Jurnal Kimia*. 10(1):161-168.
- Mayori, R., N. Marusin, dan D.H. Tjong. 2013. Pengaruh Pemberian Rhodamin B terhadap Struktur Histologis Ginjal Mencit (*Mus musculus*). *Jurnal Biologi Universitas Andalas*. 2(1) : 43-49.
- Musfiroh, M., Gustari, S. 2015. Pengaruh Pemberian Minyak Jintan Hitam (*Nigella sativa* L.) Terhadap Peningkatan Spermatogenesis Tikus Wistar Yang Terpapar Asap Rokok. *Jurnal Kedokteran Hewan*. 9(2):114-116.
- Nasution, A.S., Warjatmadi, Bambang, Adriani, Merryana. 2016. Efek Preventif Pemberian Ekstrak Kulit Buah Naga Berdaging Super Merah (*Hylocereus costaricensis*) Terhadap Malondialdehid Tikus Wistar yang Dipapar Asap Rokok. *Jurnal Kedokteran Brawijaya*. 29 (1): 21-24.
- Novianti, N. 2015. Pengaruh Jus Buah Kersen (*Muntingia calabura* L.) terhadap Gambaran Histopatologik Ginjal Mencit (*Mus musculus*) yang Diinduksi Monosodium Glutamat sebagai Materi Pembelajaran SMA Kelas XI. *Jupemasi-Pbio*. 1 (2): 273-277.
- Olivia, N.2016. Pengaruh Pemberian Vitamin E Terhadap Gambaran Histologis Tubulus Proksimal Ginjal Pada Mencit Betina Dewasa (*Mus musculus* L) Yang Mendapat Latihan Fisik Maksimal. *Jurnal Riset Hesti Medan*. 1(1):30-36.
- Pumamasari, A.W. Isnawati, M. 2014. Pengaruh Pemberian Jus Pare (*Momordica charantia* L.) dan Jus Jeruk Nipis (*Citrus aurantifolia*) terhadap Kadar Kolesterol Total Tikus Sprague Dawley Hiperkolsterolemia. *Journal of Nutrition College*. 3(4):894-902.
- Putra, I.P.W.J., Sartika, N.A., Winaya, I.B.O., Adi, A.A.A.M. 2019. Perubahan Histopatologi Otot Jantung dan Aorta Mencit Jantan Pascapaparan Asap Rokok Elektrik. *Indonesia Medicus Veterinus*. 8(4):541-551.
- Rababa`h, A.M., Bilal, B. Sultan, Karem, H. A., Omar, F. K., and Mera, A. A. 2016. Exposure to waterpipe smoke induces renal functional and oxidative biomarkers variations in mice. *J. Inhal Toxicol*. 28(11): 508–513
- Reilly, S. M., Goel, R., Trushin, N., Elias, R. J., Foulds, J., Muscat, J., Richie, J. P. (2017). Brand variation in oxidant production in mainstream cigarette smoke: Carbonyls and free radicals. *Food and Chemical Toxicology*, 106: 147–154.
-

- Restuati, M. 2014. Biokimia untuk Biologi. FMIPA Universitas Negeri Medan. Medan.
- Ridholia I., Yusrawati, Amir A. 2017. Perbandingan Kualitas Spermatozoa Pada Analisis Semen Pria Dari Pasangan Infertil Dengan Riwayat Merokok dan Tidak Merokok. *Jurnal Kesehatan Andalas*. 2017; 6(2) : 260-264.
- Rusita, YD. Purwasih R. 2019. Perbandingan Aktivitas Antioksidan Ekstrak Apel Hijau (*Malus Domestica*) Segar Dan Kering Dengan Metode Spektrofotometri. *Jurnal Kebidanan dan Kesehatan Tradisional*. 4 (1) : 1-6.
- Sari, W.Y., Yuliasuti, D., Istiqomah. 2020. Uji Aktivitas Antioksidan Secara In Vitro Krim Fraksi Etanol 70% Daging Buah Pepaya (*Carica papaya L.*). *Wijaya Kusuma Prosiding Seminar Nasional*. 1(1):166-168.
- Sartono, M.K, Murwani Sri, Trisunuwati Pratiwi. 2013. Efek Preventif Semangi Air (*Marsilea crenata*) terhadap Gambaran Histopatologi Ginjal dan Viseka Urinaria Tikus Putih (*Rattus norvegicus*) Model Urolithiasis : Thesis. Fakultas Kedokteran Hewan : Universitas Brawijaya.
- Seagrave, J., Barr, E. B., March, T. H., & Nikula, K. J. (2004). Effects of Cigarette Smoke Exposure And Cessation On Inflammatory Cells And Matrix Metalloproteinase Activity In Mice. *Experimental Lung Research*, 30(1), 1–15.
- Shofia, V., Aulanni'am. Mahdi C. 2013. Studi Pemberian Ekstrak Rumpun Laut Cokelat (*Sargassum prismaticum*) terhadap Kadar Malondialdehid dan Gambaran Histologi Jaringan Ginjal pada Tikus (*Rattus norvegicus*) Diabetes Melitus Tipe 1. *Kimia Student Journal*. 1 (1):119- 125.
- Suhita, N.L.P.R., Sudira, I.W., Winaya, I.B.O. 2013. Histopatologi Ginjal Tikus Putih Akibat Pemberian Ekstrak Pegagan (*Centella asiatica*) Peroral. *Buletin Veteriner Udayana*. 5(1) : 63-69.
- Sumarlan, S.H., Susilo, B., Mustofa, A., Mu'nim, M. 2018. Ekstraksi Senyawa Antioksidan Dari Buah Strawberry (*Fragaria X Ananassa*) dengan Menggunakan Metode Microwave Assisted Extraction (Kajian Waktu Ekstraksi dan Rasio Bahan dengan Pelarut). *Jurnal Keteknik Pertanian Tropis dan Biosistem*. 6(1):40-51.
- Suryadinata, R.V. 2018. Pengaruh Radikal Bebas Terhadap Proses Inflamasi pada Penyakit Paru Obstruktif Kronis (PPOK). *Amerta Nutrition*. 2(4):317-324.

HASIL CEK_Jurnal Haris 1-dikonversi

ORIGINALITY REPORT

13%

SIMILARITY INDEX

11%

INTERNET SOURCES

7%

PUBLICATIONS

3%

STUDENT PAPERS

PRIMARY SOURCES

1	repository.ub.ac.id Internet Source	2%
2	Mark Klassen, Suresh Kalagnanam, V.K. Vasal. "Managing values and financial accountability: the case of a large NGO", International Journal of Indian Culture and Business Management, 2019 Publication	2%
3	ejournal3.undip.ac.id Internet Source	1%
4	Novi Febrianti, Irfan Yuniarto, Risanti Dhaniaputri. "Kandungan Antioksi dan Asam Askorbat pada Jus Buah-Buahan Tropis", JURNAL BIOEDUKATIKA, 2015 Publication	1%
5	juke.kedokteran.unila.ac.id Internet Source	1%
6	core.ac.uk Internet Source	1%
7	docplayer.info	

Internet Source

1 %

8

research-report.umm.ac.id

Internet Source

1 %

9

Submitted to Universitas Andalas

Student Paper

1 %

10

repository.ipb.ac.id

Internet Source

1 %

11

fr.scribd.com

Internet Source

1 %

12

www.conferences.uinsgd.ac.id

Internet Source

1 %

13

Submitted to Politeknik Negeri Jember

Student Paper

1 %

14

123dok.com

Internet Source

1 %

15

Mahidin Mahidin, Andi Muh Maulana, Susiyadi Susiyadi. "PENGARUH PEMBERIAN EKSTRAK ETANOL DAUN KEMANGI (*Ocimum basilicum* L.) TERHADAP JUMLAH SEL SPERMATOGENIK TIKUS PUTIH (*Rattus norvegicus*) GALUR WISTAR JANTAN YANG DIINDUKSI MONOSODIUM GLUTAMAT", *Herb-Medicine Journal*, 2018

Publication

1 %

Exclude quotes On

Exclude matches < 1%

Exclude bibliography On