

# HASIL CEK\_Jurnal Haris 7

*by* Jurnal Haris 7 Haris

---

**Submission date:** 12-Apr-2022 09:09AM (UTC+0700)

**Submission ID:** 1808387790

**File name:** Jurnal Haris 7.docx (914K)

**Word count:** 2608

**Character count:** 16185

## Pengaruh Pemberian Ekstrak Kulit Buah Kopi Arabika (*Coffea arabica* L.) terhadap Histopatologi Hati Mencit (*Mus musculus* L.) yang Diinduksi dengan Etanol

### The Effect of Arabica Coffee Fruit Skin Extract (*Coffea arabica* L.) on the Histopathology of Mice (*Mus musculus* L.) Liver Induced by Ethanol

<sup>1</sup>Dini Cahyani, <sup>2</sup>Rita Maliza, <sup>2</sup>Haris Setiawan

#### ARTICLE INFO

**Article history**  
Received : 20 May 2021  
Revised : 20 June 2021  
Accepted : 30 June 2021

#### Corresponding Author\*:

ritamaliza@bio.uad.ac.id

<sup>16</sup>gram Studi Magister Bioteknologi, Universitas Gadjah Mada, Yogyakarta. Jl. Teknika Utara, Kocoran, Caturtunggal, Kec. Depok, Kabupaten Sleman, Yogyakarta 55281; Indonesia

<sup>2</sup>Laboratorium Struktur dan Fisiologi Hewan, Program Studi Biologi, Fakultas Sains dan Teknologi Terapan, Universitas Ahmad Dahlan, Yogyakarta. Jl. Ringroad Selatan, Tamanan, Yogyakarta, 55191; Indonesia.

#### Cara Sitasi:

Cahyani, D., Maliza, R., dan Setiawan, H. (2021). Pengaruh Pemberian Ekstrak Kulit Buah Kopi Arabika (*Coffea arabica* L.) terhadap Histopatologi Hati Mencit (*Mus musculus* L.) yang Diinduksi dengan Etanol. *Journal of Biotechnology and Natural Science*, 1 (1): 13-22.

#### ABSTRAK

Konsumsi alkohol yang berlebihan dapat menyebabkan cedera hati yang serius. Alkohol merupakan sumber radikal bebas yang dapat menyebabkan stres oksidatif. Pemberian antioksidan dapat menangkal efek radikal bebas yang masuk ke dalam tubuh. Kulit buah kopi arabika mengandung senyawa antioksidan yang dapat digunakan sebagai hepatoprotektif. Penelitian ini bertujuan untuk mengetahui pengaruh variasi ekstrak kulit buah kopi arabika terhadap nekrosis, infiltrasi, dan hemoragi jaringan hati mencit yang diinduksi EtOH 15% selama 15 hari. Hewan uji yang digunakan adalah mencit jantan strain Balb/c berumur 8 minggu dengan berat badan 30-40 gram. Penelitian ini merupakan penelitian eksperimental, dan terdapat lima kelompok yang terdiri dari kelompok kontrol (K), kelompok perlakuan dengan etanol 15% (E), dan kelompok yang diinduksi dengan etanol 15% serta diberi ekstrak kulit kopi arabika dengan dosis berbeda: 125 mg / kg BW (A), 250 mg / kg BW (B) dan 500 mg / kg BW (C). Pengamatan dan identifikasi nekrosis, infiltrasi sel hepatosit dan hemoragi dilakukan dengan pewarnaan Hematoksilin-eosin. Analisis data yang digunakan yaitu One way ANOVA dan dilanjutkan Duncan's Multiple Range Test (DMRT). Hasil pengamatan histopatologi menunjukkan bahwa ekstrak kulit buah kopi arabika dosis 250 mg/kg BB mampu mengurangi jumlah nekrosis sel, tidak terjadinya infiltrasi sel radang dan hemoragi pada hati mencit yang diinduksi EtOH 15%. Pada penelitian ini dapat disimpulkan bahwa ekstrak kulit buah kopi arabika memiliki potensi hepatoprotektif pada 15% mencit yang diinduksi EtOH.

Kata kunci: Kopi arabika, Etanol, Mencit Balb/c, Hepatoprotektif

#### ABSTRACT

Excessive alcohol consumption can lead to serious liver injury. Alcohol is a source of free radicals that can cause oxidative stress. The provision of antioxidants can counter the effects of free radicals that enter the body. The skin of the Arabica coffee fruit contains antioxidant compounds that can be used as a hepatoprotective in the liver. The skin of the Arabica coffee fruit contains antioxidant

compounds that may have a hepatoprotective effect on the liver. This study aimed to determine the effect of extract of arabica coffee fruit skin on necrosis, infiltration and haemorrhage in the liver tissue of 15% EtOH-induced mice for 15 days. The animals used for this study were eight weeks old male Balb/c strain mouse weighing approximately 30-40 grams. This research is an experimental study. There were five groups: the control group (K), the 15% ethanol treatment group (E), and the ethanol-induced group and given different doses of arabica coffee skin extract: 125 mg/kg BW. (A), 250 mg / kg BW (B) and 500 mg / kg BW (C). Observation and identification of necrosis, hepatocyte infiltration and haemorrhage were carried out by using Hematoxylin-eosin staining. The data analysis used was One way ANOVA and continued by Duncan Multiple Range Test (DMRT). The histopathological observations showed that the extract of arabica coffee fruit skin at a 250 mg/kg BW dose reduced the number of cell necrosis. There was no infiltration of inflammatory and hemorrhagic cells in the liver of 15% EtOH-induced mice. This study concludes that the extract of the skin of the Arabica coffee fruit has hepatoprotective potential in 15% EtOH-induced mice.

**Keyword:** Arabica Coffee, Ethanol, Mice, Hepatoprotective

## Pendahuluan

Tanaman kopi merupakan salah satu anggota dari famili Rubiaceae yang dibudidayakan di negara tropis termasuk Indonesia. Produksi biji kopi setiap tahunnya di Indonesia mencapai 682.591 ton dan menghasilkan kulit kopi sekitar 307.165 ton (BPS, 2009). Analisis secara fisik menunjukkan bahwa limbah dari buah kopi yaitu berupa daging buah sebesar 42,20% dan kulit biji sebesar 5,90% atau total produksi limbah sebesar 48,10% dari produksi buah basah. Kulit buah kopi diketahui mengandung beberapa senyawa metabolit sekunder yaitu seperti dari golongan polifenol. Senyawa polifenol yang ada pada kulit kopi adalah flavan-3-ol, asam hidroksinamat, flavonol, antosianidin, katekin, epikatekin, rutin, tanin, asam ferulat (Esquivel dan Jimenez, 2012).

Berdasarkan hasil data statistik konsumsi alkohol di Indonesia pada tahun 2015-2017 menunjukkan bahwa konsumsi alkohol daerah perkotaan dan pedesaan sebesar 1,34 liter per kapita (BPS, 2019). Campuran terbesar dalam minuman beralkohol adalah etanol yang bersifat toksik, etanol berbahaya karena menyebabkan terjadinya radikal bebas yang bereaksi dengan lipid dan protein (Stanczyk, *et al.* 2005). Etanol merupakan salah satu sumber radikal bebas eksternal yang menyebabkan terjadinya stress oksidatif membran sel yang berujung pada kerapuhan membran karena ikatan antara fosfolipid rusak dan menyebabkan penghambatan proliferasi dan abnormalitas. Hal ini yang menyebabkan terjadinya penyakit degeneratif pada tubuh.

Penelitian mengenai pengaruh ekstrak kulit kopi pada hati mencit yang diinduksi etanol 15% saat ini belum pernah dilakukan. Penelitian ini bertujuan untuk mengetahui pengaruh ekstrak kulit kopi arabika terhadap hati mencit balb/c yang telah diinduksi etanol 15% selama 15 hari. Diharapkan tingginya kandungan metabolit sekunder sebagai sumber antioksidan yang terdapat pada kulit buah kopi dapat mencegah dan mengobati kerusakan hati mencit jantan balb/c yang diinduksi etanol 15%.

## Metode

Penelitian ini merupakan penelitian eksperimental dengan metode Rancangan Acak Lengkap (RAL) dimana perlakuan kontrol negatif (akuades), kontrol positif (EtOH 15%), perlakuan variasi konsentrasi ekstrak kulit buah kopi arabika pada mencit yang diberi induksi EtOH 15% selama 15 hari.

## Alat dan Bahan

Alat yang digunakan dalam penelitian ini adalah *rotary evaporator* (Heidolph), mikroskop Olympus OB 53, *centrifuge* EBA 200 (Hettich), Spektrofotometer microlab 300 (*chemistry analyzer*), mikropipet (Socorex). Bahan yang digunakan dalam penelitian ini adalah kulit buah kopi arabika (*Coffea arabica* L.) yang diperoleh dari petani Kabupaten Klaten, Provinsi Daerah Istimewa Yogyakarta dengan tingkat kematang *over ripe*, etanol 15%, *Buffer Neutral Formalin* (BNF) 10%, alkohol 70%, pewarnaan Hematoksin-Eosin, *Xylen*.

## Persiapan Hewan Uji

Hewan uji yang digunakan yaitu mencit jantan strain balb/c (*Mus musculus* L.) berumur 6-8 minggu dengan berat 20-30 gram sebanyak 25 ekor yang berasal dari Laboratorium Penelitian dan Pengujian Terpadu (LPPT) UGM. Hewan Uji ditempatkan di dalam kandang dengan kriteria suhu ruang  $22 \pm 3^{\circ}\text{C}$ , kelembapan relatif 30-37%, penerangan 12 jam terang dan 12 jam gelap. Sebelum digunakan mencit diaklimatisasi selama 14 hari, pakan sesuai standar dan minum diberikan secara *ad libitum*, kandang terbuat dari material yang kedap air (kuat dan mudah dibersihkan). Luas kandang yang dibutuhkan  $77,4 \text{ cm}^3$  dan tinggi  $12,7 \text{ cm}^3$  (BPOM, 2014).

## Pembuatan Ekstrak Kulit Kopi Arabika (*Coffea arabica* L.)

Kulit buah kopi arabika (*Coffea arabica* L.) dicuci dan dikeringkan dengan metode kering angin dan dihaluskan. Pembuatan ekstrak kulit buah kopi arabika menggunakan metode maserasi dengan melarutkan simplisia kulit kopi arabika ke dalam pelarut metanol

96%. Maserasi dilakukan selama lima hari. Filtrat yang diperoleh dipisahkan menggunakan *rotary evaporator* hingga diperoleh ekstrak kental.

### **Perlakuan Hewan Uji dan Pembuatan Preparat Jaringan Organ Hati**

Hewan uji pada penelitian ini dibagi menjadi 5 kelompok perlakuan yaitu kelompok kontrol (K), kelompok yang diinduksi dengan etanol/EtOH 15% (E), Kelompok yang diinduksi etanol dan 125 mg/kg BB (A), 250 mg/kg BB (B) dan 500 mg/kg BB ekstrak kulit kopi (C). Pada hari ke-15, hewan uji dikorbankan secara dislokasi *vertebra cervicalis*. Organ hati diambil dan difiksasi dengan larutan BNF 10%, dilakukan pembuatan preparat histopatologi dan dilanjutkan pewarnaan Hematoksilin - Eosin (HE). Parameter penelitian yang diamati yaitu nekrosis, infiltrasi dan hemoragi.

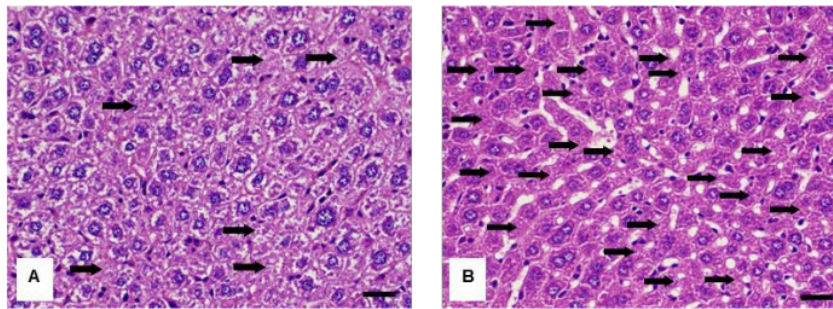
### **Analisis Data**

Data dianalisis secara deskriptif dengan mengamati infiltrasi sel radang dan hemoragi pada sel hepatosit hati mencit di setiap kelompok perlakuan dan analisis secara kuantitatif dengan perhitungan jumlah sel nekrosis pada sel hepatosit mencit menggunakan program SPSS dengan uji *one way ANOVA* kemudian dilanjutkan Duncan *Multiple Range Test* (DMRT).

### **Hasil dan Pembahasan**

Gangguan yang terjadi pada metabolisme tubuh dapat disebabkan karena adanya senyawa toksik, radikal bebas, serta senyawa berbahaya lainnya. Respon awal saat terdapat gangguan tersebut yaitu terjadi infiltrasi sel. Kerusakan jaringan dapat berlanjut dengan terjadinya sel-sel yang mengalami degenerasi (bersifat *reversible*) kemudian nekrosis yang bersifat *irreversible*. Nekrosis merupakan kematian sel yang bersifat *irreversible* dan ditandai sebagai lanjutan dari degenerasi sel (Fahmi *et al.*, 2015). Berdasarkan hasil pengamatan mikroskopis jaringan hati diperoleh gambaran sel hepatosit yang mengalami nekrosis. Pada Gambar 1, dapat terlihat pengaruh induksi etanol 15% pada sel hepatosit banyak mengalami nekrosis jika dibandingkan dengan perlakuan kontrol (K). Jumlah rerata proporsi nekrosis sel hepatosit setiap kelompok perlakuan dapat dilihat pada Tabel 1. Hasil uji ANOVA proporsi sel nekrosis mencit selama 15 hari perlakuan memiliki nilai signifikansi sebesar 0,000 ( $p < 0,05$ ), artinya pemberian ekstrak kulit buah kopi arabika berpengaruh secara nyata terhadap degenerasi sel hepatosit yang diinduksi oleh EtOH 15% selama 15 hari. Uji lanjut Duncan memperlihatkan perlakuan dosis 250 mg/BB memiliki perbedaan yang signifikan terhadap kelompok induksi etanol 15% dan dosis 250 mg/BB memiliki perbedaan yang signifikan terhadap dosis 125 mg/BB dan dosis 500 mg/BB.





13 Gambar 1. Gambaran histopatologi jaringan hati (A) kelompok perlakuan kontrol (K) dan (B) kelompok yang diinduksi dengan etanol 15% (E) yang mengalami nekrosis (panah hitam), pewarnaan *Haematoxylin eosin*, mikroskop Olympus OB53, perbesaran 40x, Bars 10  $\mu$ m.

Tabel 1. Rerata proporsi nekrosis pada sel hepatosit hati.

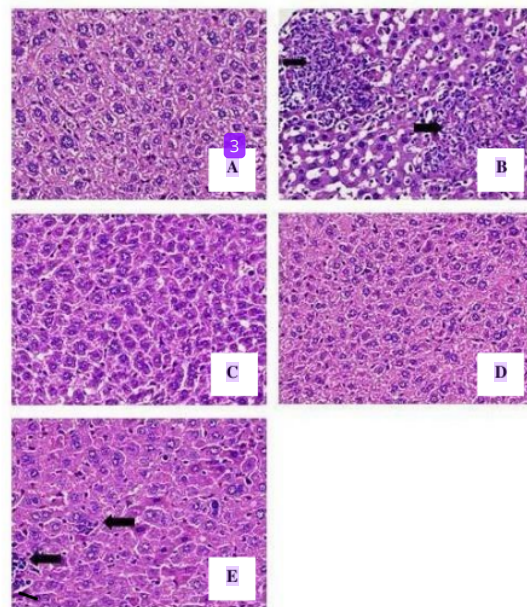
Kelompok	Rerata Proporsi Nekrosis Sel Hepatosit $\pm$ SD
Kontrol negatif (akuades)	0,18 $\pm$ 0,006 <sup>a</sup>
Kontrol positif (EtOH 15%)	0,54 $\pm$ 0,048 <sup>bc</sup>
Dosis 125 mg/BB + EtOH 15%	0,43 $\pm$ 0,020 <sup>b</sup>
Dosis 250 mg/BB + EtOH 15%	0,20 $\pm$ 0,017 <sup>a</sup>
Dosis 500 mg/BB + EtOH 15%	0,58 $\pm$ 0,142 <sup>c</sup>

Keterangan: huruf yang berbeda menyatakan adanya beda signifikan ( $P < 0,05$ )

Pada dosis 250 mg/kg BB memberikan pengaruh yang optimal dalam memperbaiki kerusakan sel yang disebabkan oleh induksi EtOH 15%, jumlah sel nekrosis hampir sama dengan kontrol negatif yang diinduksi akuades. Pada dosis 125 mg/kg BB belum mampu mengurangi jumlah nekrosis sel hati yang disebabkan karena diinduksi EtOH 15%. Putri *et al.* (2019), melaporkan ekstrak buah lakum yang mengandung flavonoid pada dosis 115 mg/KgBB belum dapat menurunkan persentase hepatosit nekrosis hati tikus putih yang diinduksi parasetamol 750 mg/KgBB selama 7 hari perlakuan. Hal ini diduga pada dosis rendah kandungan senyawa metabolit sekunder flavonoid atau sebagai sumber antioksidan konsentrasinya masih rendah sehingga belum mampu meregenerasi sel dalam jangka waktu yang singkat yaitu 15 hari perlakuan. Jumlah nekrosis sel hati mencit tidak mengalami penurunan setelah diberi perlakuan dosis 500 mg/kg BB. Pengaruh ini kemungkinan karena tingginya dosis yang kemungkinan akan bersifat toksik sehingga memicu terjadinya peningkatan jumlah nekrosis sel. Menurut Amalina (2009) semakin tinggi konsentrasi suatu senyawa yang diberikan maka respon toksik yang ditimbulkan semakin besar. Ekstrak batang faloak yang mengandung flavonoid dosis 1000 mg/kg BB dapat menyebabkan nekrosis terhadap hati mencit (Siswadi, 2018). Diduga akibat tingginya

kandungan flavonoid dalam ekstrak kulit buah kopi arabika pada dosis 500 mg/kg BB dan induksi EtOH 15% menyebabkan meningkatnya jumlah kerusakan dan nekrosis sel hati.

Peradangan pada hati ditandai dengan ditemukannya sel radang berupa sel-sel fagosit yakni infiltrasi limfosit dan leukosit polimorfonuklear yang dapat dilihat dengan mikroskopis pada jaringan hati. Secara mikroskopik, infiltrasi sel seluruhnya ditandai dengan adanya sel radang berwarna keunguan (Swarayana *et al.*, 2012). Berdasarkan analisis secara deskriptif, preparat jaringan hati yang mengalami infiltrasi sel radang terdapat pada kelompok kontrol positif yang diinduksi oleh EtOH 15% dan ditemukan sedikit pada kelompok perlakuan induksi etanol 15% ditambah dengan dosis 500 mg/kgBB selama 15 hari (Gambar 2).



Gambar 2. Gambaran histopatologi infiltrasi sel hati (panah hitam) pada kelompok perlakuan kontrol (A), kelompok yang diinduksi dengan etanol 15% (B), Kelompok yang diinduksi etanol dan 125 mg/kg BB (C), 250 mg/kg BB (D) dan 500 mg/kg BB ekstrak kulit kopi (E). Pewarnaan *Haematoxylin eosin*, Mikroskop Olympus OB53, perbesaran 40x, Bars 10  $\mu$ m.

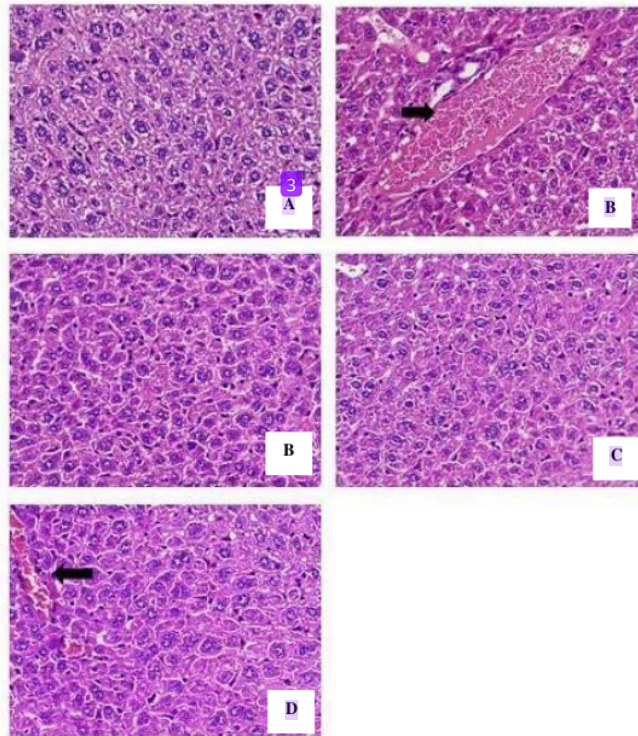
Kelompok kontrol positif mengalami infiltrasi sel radang yang terjadi akibat adanya respon sel terhadap suatu zat toksik, ditandai dengan sel fagosit yang berwarna keunguan. Prasetyo *et al.* (2019), melaporkan pemberian dosis 300 mg/KgBB ekstrak etanol sarang semut selama 21 hari pada hewan uji mencit menyebabkan infiltrasi sel radang, degenerasi melemak, serta nekrosis. Ekstrak yang memiliki flavonoid jika diberikan pada hewan uji dalam dosis tinggi dan perlakuan yang lama maka akan mengakibatkan infiltrasi sel radang

yang akan menyebar pada jaringan hati (Makiyah *et al.*, 2018). Berdasarkan hasil penelitian diketahui bahwa tingginya konsentrasi ekstrak yang digunakan dalam perlakuan hewan uji dapat memicu infiltrasi sel radang, degenerasi sel, serta nekrosis.

Hemoragi adalah kondisi dimana rusaknya dinding pembuluh darah yang disebabkan trauma (kerusakan fisik yang diakibatkan benturan), infeksi virus dan zat toksik yang menyebabkan dinding vaskula rentan bocor (Putra, 2014). Gambaran histopatologi jaringan hati yang mengalami hemoragi dapat dilihat pada Gambar. 3. Berdasarkan hasil yang diperoleh hemoragi terdapat pada kelompok kontrol positif yang diinduksi oleh EtOH 15% dan kelompok perlakuan induksi etanol 15% ditambah dengan dosis 500 mg/kgBB selama 15 hari. Efek toksik etanol yang diberikan dalam jangka waktu lama bisa menyebabkan rusaknya dinding jaringan pembuluh darah seperti vena, arteri dan kapiler sehingga keluarnya sel darah merah (eritrosit) dari pembuluh darah. Pada perlakuan dosis 500 mg/kg BB diduga akibat tingginya konsentrasi metabolit sekunder saponin yang terkandung dalam ekstrak kulit buah kopi arabika. Diwan *et al.* (2000) melaporkan pemberian senyawa saponin dengan konsentrasi bertingkat yaitu 100-600 mg/KgBB mengakibatkan hemoragi pada jaringan hati mencit.

Berdasarkan data yang didapatkan pemberian etanol 15% selama 15 hari pada mencit putih dapat menyebabkan peningkatan jumlah kematian sel (nekrosis), terjadinya infiltrasi sel radang dan hemoragi. Pada perlakuan induksi etanol dan ekstrak kulit buah kopi arabika dosis 250 mg/kg BB dapat mengurangi jumlah nekrosis sel hati efek toksik dari etanol yang diinduksi, dan juga tidak ditemukan infiltrasi sel serta hemoragi pada jaringan hati mencit. Hasil perlakuan ini menyerupai dengan hasil pengamatan mikroskopis histopatologi pada kelompok kontrol negatif perlakuan dengan akuades. Pengaruh perlakuan dengan variasi ekstrak kulit buah kopi arabika (*Coffea arabica* L.) pada mencit yang diinduksi etanol 15% selama 15 hari memperlihatkan pengaruh regenerasi dan perbaikan sel yang optimal pada perlakuan dosis 250 mg/BB.





Gambar 3. Gambaran histopatologi hemoragi sel hati (panah hitam) pada kelompok perlakuan kontrol (A), kelompok yang diinduksi dengan etanol 15% (B), Kelompok yang diinduksi etanol dan 125 mg/kg BB (C), 250 mg/kg BB (D) dan 500 mg/kg BB ekstrak kulit kopi (E). Pewarnaan *Haematoxylin eosin*, Mikroskop Olympus OB53, perbesaran 40x, Bars 10  $\mu$ m.

### Kesimpulan dan Saran

Berdasarkan hasil penelitian dapat disimpulkan bahwa pemberian ekstrak kulit buah kopi arabika pada dosis 250 mg/kgBB mampu sebagai hepatoprotektif pada mencit yang diinduksi etanol 15%. Saran untuk penelitian selanjutnya, sebaiknya dilakukan analisis biokimia dengan menentukan konsentrasi enzim-enzim yang berperan dalam proses metabolisme di organ hati.

### Ucapan Terimakasih

Kami mengucapkan terimakasih kepada LPPM UAD yang telah mendanai penelitian ini.

### Daftar Pustaka

- Amalina, N. (2009). Uji Toksisitas Akut Ekstrak Valerian (*Valeriana officinalis*) terhadap Hepar Mencit Balb/C. *Karya Tulis Ilmiah*. Fakultas Kedokteran Universitas Diponegoro. Semarang.
- Badan Pusat Statistik. (2009). *Statistik Perkebunan*. Jakarta: Badan Pusat Statistik.
- Badan Pusat Statistik. (2019, 5 September). *Konsumsi Alkohol Oleh Penduduk Umur ≥15 Tahun dalam Satu Tahun Terakhir, 2015-2017*. <https://www.bps.go.id/dynamic/table/2018/08/08/1552/konsumsi-alkohol-oleh-penduduk-umur-15-tahun-dalam-satu-tahun-terakhir-2015-2017.html>.
- Diwan, F. H., Abdel-Hassan, I. A., Mohammed, S. T. (2000). Effect of Saponin on Mortality and Histopathological Changes in Mice. *Eastern Mediterranean Health Journal*, 6 (23): 345-351.
- Esquivel, P., Jimenez V. M. (2012). Functional Properties of Coffee and Coffee By-Products. *Food Research International*, 46: 488 - 495.
- Fahmi, M., Fahrimal, Y., Aliza, D., Budiman, H., Aisyah, S., Hambal, M. (2015). Gambaran Histopatologis Hati Tikus (*Rattus norvegicus*) Yang Diinfeksi *Trypanosoma evansi* Setelah Pemberian Ekstrak Kulit Batang Jaloh (*Salix tetrasperma* Roxb). *Jurnal Medika Veterinaria*, 9 (2): 141-145.
- Makiyah, A., Khumaisah, L. L. (2018). Studi Gambaran Histopatologi Hepar Tikus Putih Strain Wistar yang Diinduksi Aspirin Pasca Pemberian Ekstrak Etanol Umbi Iles-iles (*Amorphophallus variabilis* Bl.) Selama 7 Hari. *Majalah Kedokteran Bandung*, 50 (2): 93-101.
- Prasetyo, Y. E., Merdana, I. M., Kardena, I. M., Sudira, I. W. (2019). Perubahan Histopatologi Hati Mencit yang diberikan Ekstrak Etanol Tanaman Sarang Semut. *Buletin Veteriner Udayana*, 11 (1): 44-50.
- Putra, D. A. (2014). *Perubahan Struktur Morfologi dan Gambaran Mikroanatomi Insang Ikan Lele (Clarias batrachus) Akibat Paparan Limbah Cair Batik*. Skripsi. Jurusan Biologi FMIPA Universitas Negeri Malang.
- Putri, R. P., Rousdy, D. W., Yanti, A. H. dan Wardoyo, E. R. P. (2019). Aktivitas Hepatoprotektif Ekstrak Metanol Buah Lakum (*Cayratia trifolia* (L.) Domin) terhadap Hepatosit Tikus Putih (*Rattus norvegicus* L.) yang Diinduksi Parasetamol. *Majalah Ilmiah Biologi Biosfera: A Scientific Journal*, 36 (2): 71-78.
- Siswadi dan Saragih, G. S. (2018). Uji Toksisitas Akut Ekstrak Etanol Kulit Batang Faloak (*Sterculia quadrifida* R. Br) Pada Tikus Sprague-Dawley. *Traditional Medicine Journal*, 23 (2): 127-134.
- Stanczyk, M. (2005). The Effect of Vitamin C and Glutathione on Ethanol Cytotoxicity and Selected Parameters of Pro-and Antioxidative Processes in Mouse Fibroblast 3T3-L1. *Polish Journal of environmental Studies*, 15 (01): 131-135.
- Swarayana, I. M. I., Sudira, I. W. dan Berata, I. K. (2012). Perubahan Histopatologi Hati Mencit (*Mus musculus*) yang Diberikan Ekstrak Daun Ashitaba (*Angelica keiskei*). *Buletin Veteriner Udayana*, 4 (2): 119-125.

# HASIL CEK\_Jurnal Haris 7

## ORIGINALITY REPORT

13%

SIMILARITY INDEX

10%

INTERNET SOURCES

12%

PUBLICATIONS

2%

STUDENT PAPERS

## PRIMARY SOURCES

1	<a href="http://jpa.ub.ac.id">jpa.ub.ac.id</a> Internet Source	1%
2	<a href="http://ejournal.stfi.ac.id">ejournal.stfi.ac.id</a> Internet Source	1%
3	Yosep Matruty, Theopilus Watuguly. "PAPARAN EKSTRAK TERIPANG PASIR (Holothuria scabra) TERHADAP GAMBARAN HISTOPATOLOGI HATI MENCIT (Mus musculus)", BIOPENDIX: Jurnal Biologi, Pendidikan dan Terapan, 2016 Publication	1%
4	<a href="http://profood.unram.ac.id">profood.unram.ac.id</a> Internet Source	1%
5	Indriani Indriani. "Uji Efek Analgetika Ekstrak Etanol Buah Ceplukan (Physalis angulata L.) pada Mencit Putih Jantan", Herb-Medicine Journal, 2019 Publication	1%
6	Pamela K. Sari, Poppy M. Lintong, Lily L. Loho. "EFEK PEMBERIAN ANABOLIK ANDROGENIK	1%

STEROID INJEKSI DOSIS RENDAH DAN TINGGI TERHADAP GAMBARAN HISTOPATOLOGI HATI DAN OTOT RANGKA TIKUS WISTAR (Rattus Novergicus)", Jurnal e-Biomedik, 2015

Publication

---

7 Rahma Laelia, Pramudya Kurnia. "The effect of frying frequency on acid value and peroxides in various types of oil", Ilmu Gizi Indonesia, 2019 1 %  
Publication

---

8 repository.uhamka.ac.id 1 %  
Internet Source

---

9 ejournal2.undip.ac.id 1 %  
Internet Source

---

10 www.researchgate.net 1 %  
Internet Source

---

11 Nofriyanti, Novia Sinata, Aida Mistawati. "Formulasi Dan Uji Aktivitas Emulgel Minyak Ikan Gabus (Channa striata) Sebagai Penyembuh Luka Bakar", Jurnal Farmasi Galenika (Galenika Journal of Pharmacy) (e-Journal), 2020 1 %  
Publication

---

12 Submitted to Universitas Nasional 1 %  
Student Paper

---

13 ura.unej.ac.id 1 %  
Internet Source

---

14 [jrd.bantulkab.go.id](http://jrd.bantulkab.go.id) 1 %  
Internet Source

---

15 [library.unej.ac.id](http://library.unej.ac.id) 1 %  
Internet Source

---

16 [journal.ugm.ac.id](http://journal.ugm.ac.id) 1 %  
Internet Source

---

Exclude quotes  On

Exclude matches  < 1%

Exclude bibliography  On