

# HASIL CEK\_Jurnal Haris 12

*by* Jurnal Haris 12 Haris

---

**Submission date:** 12-Apr-2022 09:09AM (UTC+0700)

**Submission ID:** 1808387638

**File name:** Jurnal Haris 12.docx (158.09K)

**Word count:** 4378

**Character count:** 27547

## Potensi Immunomodulator Herbal Ekstrak Etanol Daun Pepaya Varietas Calina terhadap Struktur Jaringan Limpa Tikus Putih Galur Wistar

(ETHANOL EXTRACT OF CALINA PAPAYA LEAVES  
AS A POTENTIAL HERBAL IMMUNOMODULATORS  
ON THE SPLEEN TISSUE STRUCTURE OF WISTAR RATS)

Haris Setiawan<sup>1</sup>, Sri Wijayanti Wulandari<sup>2</sup>, Aritasya Nur Fitriyani<sup>1</sup>

<sup>1</sup>Laboratorium Struktur dan Fisiologi Hewan,

<sup>2</sup>Laboratorium Bioteknologi,

Fakultas Sains dan Teknologi Terapan, Universitas Ahmad Dahlan,

Jl. Jend. A. Yani (Ringroad Selatan) Tamanan,

Banguntapan, Bantul, Daerah Istimewa Yogyakarta, Indonesia 55191

Email: [haris.setiawan@bio.uad.ac.id](mailto:haris.setiawan@bio.uad.ac.id)

### ABSTRACT

Calina papaya (*Carica papaya* L. Var. calina) is one of the many types of papaya that is widely cultivated in Indonesia. The leaf of this plant has flavonoid, polyphenol, tannin, and saponin as active compounds which are known to be an immunomodulator. This research aims to analyze ethanolic extract activity of papaya leaves as immunomodulator on the spleen histology of rats. Twenty four rats were divided into four groups, one control group (0 mg/kg BW) and 3 treatment groups; each with doses as follow: 100 mg/kg BW, 200 mg/kg BW, and 300 mg/kg BW. Treatments were done for 30 days by oral administration. Rats were sacrificed on Day 31 and the spleens were fixed in 10% BNF. Spleens were made into histological specimen stained with Haematoxylin-Eosin then examined. Histological parameter analysis included the measurement of total body weight, spleen to body weight ratio, and spleen histology which consisted of surface area and diameter of the white pulp measurement and also the germinal center surface area measurement. Data obtained then analyzed using one way Analysis of variance and Duncan's. Statistical analysis in the surface area and diameter of the white pulp and also the surface area of the germinal center showed that there is a significant difference between the control group and all treatment groups ( $P > 0.05$ ). However, there was no significant difference found among treatment groups. In the case of total body weight, there was no statistical difference between treatment groups and control groups. Based on the results, papaya leaf ethanolic extract is able to increase the square measure and diameter of the white pulp as well as the square measure of the germinal center. Therefore, papaya leaf ethanolic extract is a potential natural immunomodulator.

Keywords: immunomodulator; calina papaya leaf extract; spleen; white pulp; germinal center

### ABSTRAK

Tanaman pepaya varietas calina (*Carica papaya* L. Var. calina) merupakan salah satu jenis tanaman pepaya yang banyak dibudidayakan di Indonesia. Tanaman ini memiliki kandungan senyawa aktif yang dapat berperan dalam meningkatkan kerja imun seperti flavonoid, polifenol, tanin dan saponin. Penelitian ini bertujuan untuk mengetahui aktivitas ekstrak etanol daun pepaya varietas calina sebagai immunomodulator alami terhadap struktur jaringan limpa tikus putih galur wistar (*Rattus norvegicus* Berkenhout, 1769). Penelitian menggunakan 24 ekor tikus wistar yang dibagi ke dalam empat perlakuan pemberian ekstrak yaitu kontrol (dosis 0 mg/kg BB), P1 (dosis 100 mg/kg BB), P2 (dosis 200 mg/kg BB), dan dosis P3 (300 mg/kg BB) selama 30 hari per oral. Parameter yang diamati meliputi bobot badan, rasio bobot limpa dan histologi limpa yang terdiri dari luas dan diameter pulpa putih serta luas germinal center. Tikus dikorbankan nyawanya pada hari ke-31, kemudian organ limpa diambil dan difiksasi dengan *neutral buffer formaline* 10%. Limpa dibuat sediaan histologis dengan menggunakan blok parafin

dan pewarnaan *hematoxylin-eosin*. Data dianalisis dengan menggunakan sidik ragam satu arah kemudian dilanjutkan uji jarak berganda *Duncan* untuk mengetahui tingkat signifikansi antar perlakuan. Hasil penelitian menunjukkan bahwa seluruh perlakuan memberikan pengaruh yang signifikan ( $P < 0,05$ ), dalam hal menambah diameter dan memperluas pulpa putih serta memperluas *germinal center* pada limpa dibandingkan dengan kontrol. Bobot badan dan rasio organ limpa tidak menunjukkan perbedaan secara signifikan antar perlakuan ( $P > 0,05$ ). Simpulan penelitian adalah ekstrak etanol daun pepaya varietas calina memiliki potensi sebagai agen imunomodulator alami.

Kata-kata kunci: imunomodulator; ekstrak daun pepaya calina; limpa; pulpa putih; *germinal center*

## PENDAHULUAN

Indonesia merupakan negara dengan tingkat kesehatan yang rendah. Berdasarkan data Riskesda (2018), prevalensi penyakit menular seperti tuberculosis/TB nasional (0,4%), malaria (0,4%), diare (12,3%), dan pneumonia (2%). Selain itu Indonesia masih memiliki tantangan dengan adanya kasus *Human Immunodeficiency Virus/HIV* yang pada tahun 2015 berjumlah 30.935 kasus dan meningkat menjadi 48.000 kasus pada tahun 2017 (Kemenkes RI, 2018). Melemahnya sistem imun menjadi salah satu faktor utama berbagai penyakit menular tersebut dapat dengan mudah masuk dan merangsang tubuh.

Sistem imun merupakan mekanisme tubuh untuk melindungi diri dari berbagai bahan asing berbahaya. Pada saat terjadi infeksi virus, maka sel penjamu menghasilkan interferon. Interferon (IFN) alfa/β dan betha/γ, mencegah transkripsi dan translasi materi genetik virus, sedangkan interferon gamma/δ akan mengaktifkan makrofag dan Sel *natural killer*/NK (Rosniza *et al.*, 2017). Sel NK membunuh sel yang terinfeksi virus, sedangkan sel makrofag dan sel fagosit memakan virus dan juga menghasilkan IFN. Senyawa CD8+ menghancurkan peptida virus dan merusak sel yang terinfeksi, sedangkan CD4+ dapat mengaktifkan makrofag dan membentuk antibodi dan sel T sitotoksik (Baratawidjaja dan Rengganis, 2012). Menurut Sherwood (2016) salah satu sistem limfoid terbesar yang melakukan fungsi imun adalah limpa.

Limpa merupakan organ limfoid terbesar yang memiliki peran penting dalam sistem kekebalan tubuh. Limpa juga berperan dalam filtrasi eritrosit, pembersihan sel-sel eritrosit yang tua dan rusak, serta *reservoir* platelet darah. Berdasarkan hal tersebut, limpa merupakan organ penting yang berperan pada pertahanan antigen dalam darah dan hematopoiesis individu (Brendolan *et al.*, 2007; Hanadhita *et al.*, 2018). Pada limpa terdapat pulpa putih yang

merupakan kumpulan nodus limfatikus. Pulpa putih berfungsi sebagai tempat produksi antibodi dan pematangan dari limfosit T dan B serta makrofag (Mescher, 2012). Sel-sel limfosit yang berperan dalam imunitas spesifik, berkumpul dan berproliferasi dalam *germinal center*. Beberapa parameter untuk mengetahui adanya peningkatan aktivitas sistem imun ditandai dengan perubahan diameter pulpa putih dan *germinal center* (Rousdy *et al.*, 2017). Terdapat beberapa senyawa yang dapat meningkatkan aktivitas sistem imun (imunomodulator) dan berperan dalam meningkatkan daya tahan tubuh.

Imunomodulator yang dikonsumsi dan diproduksi dalam industri kesehatan masih memiliki beberapa kendala. Salah satu kendala utama adalah harga yang mahal, karena dalam bentuk obat paten dan mayoritas diimpor dari luar negeri (Rahman *et al.*, 2016). Beberapa obat paten yang berperan sebagai imunomodulator sering ditemukan di dalam tanaman herbal. Indonesia merupakan negara dengan biodiversitas tinggi dan memiliki banyak tanaman herbal yang berpotensi sebagai imunomodulator alami. Salah satu tanaman tradisional yang digunakan sebagai obat herbal alami adalah daun pepaya.

Tanaman pepaya saat ini banyak dimanfaatkan sebagai obat tradisional. Salah satu tanaman pepaya yang dikembangkan di Indonesia adalah pepaya varietas calina (*Carica papaya* L. Var. calina). Varietas ini memiliki keunggulan dengan batang-batang relatif pendek (1 m) dibanding dengan jenis pepaya lainnya dan sudah dapat dipanen setelah usia enam bulan (Hadi *et al.*, 2018). Berdasarkan analisis *fitokimia* daun pepaya memiliki senyawa metabolik sekunder yang bermanfaat bagi tubuh. Beberapa kandungan pada daun pepaya seperti tanin, saponin, alkaloid, flavonoid, triterpenoid (A'yun dan Layli, 2015). Komponen fenolik seperti flavonoid dan polifenol dapat meningkatkan sistem imun dengan cara meningkatkan Interleukin-12 (IL-12) dan

proliferasi limfosit (Rauf *et al.*, 2016). Senyawa IL-12 merangsang produksi IFN- $\gamma$  oleh sel NK, sementara IFN- $\gamma$  berfungsi untuk mengaktifkan makrofag (Jingga *et al.*, 2019).

Makiyah dan Wardhani (2017) serta Trinaya *et al.* (2019) menyatakan senyawa aktif seperti flavonoid dapat meningkatkan proliferasi sel limfosit yang ditandai dengan peningkatan luas diameter pulpa putih dan luas *germinal center* pada limpa. Berdasarkan latar belakang tersebut, penelitian ini bertujuan untuk mengetahui aktivitas imunomodulator ekstrak etanol daun pepaya varietas calina terhadap limpa tikus wistar.

## METODE PENELITIAN

### Kaji Etik/Ethical Clearance

Penelitian ini telah dilakukan sesuai dengan prosedur baku yang telah mendapatkan keterangan kelayakan oleh Komite Etik Penelitian Universitas Ahmad Dahlan dengan nomor sertifikat 012002007.

### Pembuatan Ekstrak Etanol Daun Pepaya Calina

Daun pepaya pada penelitian ini diperoleh dari perkebunan buah di Dayakan, Sanggrahan, Purwomartani, Kecamatan Kalasan, Sleman, Daerah Istimewa Yogyakarta. Determinasi tanaman dilakukan oleh Laboratorium Biologi, Universitas Ahmad Dahlan dengan nama ilmiah *Carica papaya* L. Var. calina dan telah memperoleh nomor surat 149/Lab.Bio/B/X/2019.

Daun pepaya sebanyak 11 kg dipisahkan antara tulang dan helaian daunnya untuk kemudian dicuci, dikeringkan dengan cara diangin-anginkan, diblender dan diayak hingga diperoleh serbuk simplisia dengan bobot 2 kg. Serbuk simplisia diekstraksi dengan metode maserasi dengan pelarut etanol 96%. Maserasi dilakukan selama tiga hari dengan penggojokan dua kali sehari yaitu pada pagi dan sore hari. Hasil maserasi dipisahkan dengan corong pisah dan kertas saring. Filtrat yang didapatkan diuapkan menggunakan *rotary evaporator* pada suhu 60°C selanjutnya dipanaskan, dikentalkan dengan penangas air/*waterbath* pada suhu 80°C hingga ekstrak menjadi kental. Hasil ekstraksi didapatkan 83,7 g ekstrak kental daun pepaya.

### Pemeliharaan dan Perlakuan Hewan Coba

Penelitian ini menggunakan 24 ekor tikus wistar umur 3-4 bulan dengan bobot 200 g. Tikus dibagi menjadi empat perlakuan dengan enam ekor masing-masing. Perlakuan terdiri dari Kontrol (dosis 0 mg/kg BB), P1 (dosis 100 mg/kg BB), P2 (dosis 200 mg/kg BB), dan dosis P3 (300 mg/kg BB) yang dilarutkan dalam 1 mL aquadest (Setiawan dan Yuniarto, 2015). Tikus-tikus wistar diberi kesempatan melakukan aklimatisasi selama tujuh hari sebelum perlakuan.

Pemberian pakan dan air minum pada tikus dilakukan secara *ad libitum*. Tikus selanjutnya diberikan perlakuan selama 30 hari secara oral dengan menggunakan sonde lambung ukuran 3 mL. Bobot badan tikus ditimbang setiap satu minggu sekali. Pada hari ke-31 tikus dibius kemudian dikorbankan nyawanya dengan cara dislokasi leher dan dilakukan pengambilan organ limpa untuk pembuatan preparat histologi.

### Pembuatan Preparat Histologi

Organ limpa yang telah diambil, dicuci dengan menggunakan NaCl 0,9% untuk menghilangkan kotoran dan darah. Organ limpa ditimbang menggunakan timbangan digital untuk mengetahui bobot organ limpa (Setiawan *et al.*, 2018). Dihitung rasio organ limpa dengan membagi bobot limpa dengan bobot badan akhir tikus. Selanjutnya organ difiksasi dalam larutan *Neutral Buffer Formaline* 10% selama 24 jam untuk pembuatan preparat histologi. Pembuatan preparat histologi menggunakan metode blok paraffin dengan pewarnaan hematoxylin-eosin.

### Pengamatan Preparat Histologi

Pengamatan preparat dilakukan dengan menggunakan mikroskop cahaya dan optilab. Preparat diamati pada lima bidang pengamatan dengan perbesaran 40 kali dan 100 kali, kemudian diukur diameter dan luas pulpa putih serta luas *germinal center* pada limpa dengan menggunakan aplikasi *Image Raster*.

### Analisis Data

Seluruh parameter penelitian diuji homogenitas dan normalitas dan dilanjutkan dengan uji sidik ragam satu arah. Perbedaan yang memiliki nilai signifikansi  $P < 0,05$  antar perlakuan, kemudian dilanjutkan dengan uji jarak berganda Duncan untuk mengetahui tingkat signifikansi antar perlakuan.

## HASIL DAN PEMBAHASAN

### Bobot Badan

Pengamatan bobot badan bertujuan untuk memantau perubahan bobot badan pada tikus yang disebabkan oleh pengaruh pemberian ekstrak etanol daun pepaya, selain itu penimbangan bobot badan juga digunakan untuk memantau kesehatan hewan coba.

Berdasarkan hasil uji sidik ragam menunjukkan tidak terdapat pengaruh yang signifikan ( $P>0,05$ ) antar kelompok perlakuan ekstrak etanol daun pepaya dibanding dengan kontrol

pada pengamatan bobot badan tikus wistar dan rasio bobot organ limpa. Bobot badan tikus wistar menunjukkan adanya peningkatan bobot badan secara bertahap, namun terdapat penurunan bobot badan pada dosis 300 mg/kg BB yang terjadi pada minggu ke-4. Halim *et al.* (2011) pada studi toksisitas akut daun pepaya menunjukkan dosis 2000 mg/kg BB per oral tidak mengakibatkan adanya perubahan bobot badan, perubahan morfologi pada organ, maupun efek toksik yang berakibat pada kematian hewan coba tikus. Penelitian Tarkang *et al.* (2012) juga menunjukkan bahwa uji toksisitas sub kronis dan

Tabel 1. Data bobot badan tikus pada tiap perlakuan ekstrak etanol daun pepaya (*Carica papaya*, L. var. calina) pada minggu ke-0 sampai ke-4

Minggu	Bobot Badan (g)			
	Kontrol	P1	P2	P3
0	256,17±27,82 <sup>a</sup>	244,83±47,38 <sup>a</sup>	256,67±27,74 <sup>a</sup>	256,67±35,91 <sup>a</sup>
1	258,5±32,05 <sup>a</sup>	244,33±37,45 <sup>a</sup>	256,17±29 <sup>a</sup>	265,5±32,36 <sup>a</sup>
2	272,67±34,26 <sup>a</sup>	268±36,20 <sup>a</sup>	277,33±27,86 <sup>a</sup>	291,83±31,26 <sup>a</sup>
3	278,83±22,60 <sup>a</sup>	287±36,85 <sup>a</sup>	297,83±29,73 <sup>a</sup>	291,22±31,80 <sup>a</sup>
4	294,83±24,89 <sup>a</sup>	293,5±41,45 <sup>a</sup>	302,67±29,65 <sup>a</sup>	287,17±28,94 <sup>a</sup>

Keterangan: Kontrol (Ekstrak etanol daun pepaya 0 mg/kg BB), P1(Eksrtak etanol daun pepaya 100 mg/kg BB), P2(Ekstrak etanol daun pepaya 200 mg/kg BB), P3 (Ekstrak etanol daun pepaya 300 mg/kg BB). Rataan ± Simpangan baku. <sup>a</sup>Notasi angka yang diikuti huruf yang sama di dalam kolom menunjukkan tidak terdapat perbedaan secara signifikan( $P>0,05$ ).

Tabel 2. Bobot organ limpa tikus pada tiap kelompok setelah pemberian ekstrak etanol daun pepaya (*Carica papaya*, L.var. calina)

Perlakuan	Bobot limpa (g)	Rasio bobot limpa/ bobot badan(%)
Kontrol	1,06±0,10 <sup>a</sup>	0,39 ±0,05 <sup>a</sup>
P1	1,09±0,10 <sup>a</sup>	0,40 ±0,05 <sup>a</sup>
P2	1,21±0,24 <sup>a</sup>	0,39±0,03 <sup>a</sup>
P3	1,02±0,18 <sup>a</sup>	0,37±0,07 <sup>a</sup>

Keterangan: Kontrol (Ekstrak etanol daun pepaya 0 mg/kg BB), P1(Ekstrak etanol daun pepaya 100 mg/kg BB), P2(Ekstrak etanol daun pepaya 200 mg/kg BB), P3 (Ekstrak etanol daun pepaya 300 mg/kg BB). Rataan ± Simpangan baku. <sup>a</sup>Notasi angka yang diikuti huruf yang sama di dalam kolom menunjukkan tidak terdapat perbedaan secara signifikan( $P>0,05$ ).

sub akut pada ekstrak *aqueous* dan etanol daun pepaya tidak menunjukkan efek toksik pada parameter hematologi, biokimia dan histopatologi pada tikus wistar. Penurunan bobot badan ini disebabkan oleh nafsu makan tikus yang berbeda-beda setiap hari selama penelitian, hal ini ditunjukkan dengan adanya sisa pakan di setiap kandang selama pemeliharaan. Daun pepaya juga mengandung beberapa senyawa fitokimia, salah satunya tanin. Senyawa tanin merupakan senyawa yang bersifat mudah berikatan dengan protein dan menyebabkan protein di permukaan usus mengendap yang menyebabkan penyerapan sari-sari pakan pada usus menjadi berkurang (Ardiansyah *et al.*, 2018).

Bobot limpa dan rasio limpa dengan bobot badan menunjukkan tidak terdapat perbedaan secara signifikan ( $P>0,05$ ). Organ limpa pada seluruh perlakuan memiliki karakteristik sehat dengan warna merah tua, permukaan licin dan rata serta bertekstur kenyal. Adapun ciri limpa

yang mengalami hiperplasia atau inflamasi secara makroskopik ditandai dengan perubahan konsistensi, limpa menjadi lebih lunak, selain itu memiliki warna coklat tua hampir kehitaman, dengan tepi yang cenderung tumpul atau membulat (Goni *et al.*, 2017). Pengamatan makroskopis organ limpa pada seluruh perlakuan menunjukkan bahwa ekstrak etanol daun pepaya tidak menunjukkan efek toksik seperti hiperplasia dan inflamasi pada limpa, sehingga ekstrak ini tidak menimbulkan gejala toksisitas pada tikus.

### Histologi Limpa

Pulpa putih limpa merupakan tempat pematangan dan penggandaan serta diferensiasi limfosit (Makiyah, 2014). Pada pulpa putih terdapat zona limfosit B dan limfosit T yang memungkinkan adanya respons imun spesifik. Penelitian menunjukkan bahwa diameter dan luas pulpa putih limpa berbeda secara signifikan ( $P < 0,05$ ) dibandingkan dengan kontrol. Pada perlakuan dosis 100 mg/kg BB, menunjukkan bahwa diameternya lebih panjang dan pulpa putih lebih luas dibandingkan dengan kontrol. Perbesaran diameter serta luas pulpa putih memperlihatkan peningkatan aktivitas sistem imun, karena terjadi proliferasi sel-sel pada pulpa putih yang diakibatkan adanya antigen yang masuk serta pengaruh dari pemberian ekstrak etanol daun pepaya calina (Makiyah *et al.*, 2017).

Proliferasi limfosit terjadi karena peningkatan produksi limfoblast yang menjadi limfosit dan secara makroskopis dapat terlihat dari perbesaran organ limfoid (Ganong, 2010). Diduga ekstrak etanol daun pepaya calina memiliki beberapa senyawa metabolit sekunder yang mampu merangsang peningkatan aktivitas

sistem imun dan dapat menyebabkan proliferasi sel limfosit. Senyawa aktif yang mempunyai bioaktivitas sebagai antigen imunomodulator di antaranya golongan senyawa polisakarida, terpenoid, alkaloid, dan polifenol.

Senyawa flavonoid pada ekstrak etanol daun pepaya memiliki kemampuan meningkatkan produksi serta aktivasi interleukin 2 (IL-2) yang terlibat aktif dalam aktivasi dan proliferasi sel limfosit at limfosit T (Dewi *et al.*, 2013; Meliana, 2016). IL-2 merupakan salah satu sitokin yang berfungsi untuk mengatur respons imun, seperti untuk mitogen bagi sel T, secara potensial meningkatkan proliferasi dan aktivasi sel T, sel B, dan sel NK. Selain itu, IL-2 juga berperan dalam memperbaiki pembentukan antigen dan meningkatkan produksi sitokin lainnya (Sukmayadi *et al.*, 2014). Diduga bahwa flavonoid pada ekstrak daun pepaya calina memicu produksi dan aktivasi IL-2. Aktivitas ini mengakibatkan proliferasi sel limfosit sehingga meningkatkan luas dan diameter pulpa putih.

Secara tidak langsung, diduga ekstrak etanol daun pepaya juga dapat meningkatkan sistem imun dengan berperan sebagai senyawa antioksidan, antikanker, maupun antibakteri (Suparman dan Saptarini, 2019). Flavonoid dan alkaloid pada ekstrak daun pepaya bekerja dalam menghambat pertumbuhan bakteri patogen dengan merusak protoplasma, sehingga dapat menembus dinding sel bakteri dan mampu mengendapkan protein sel bakteri (Tuntun, 2016).

Senyawa karotenoid dan glukosinolat daun pepaya juga memiliki aktivitas antioksidan yang memengaruhi sistem pertahanan seluler tubuh, terhadap penghambatan pengikatan radikal bebas (Sandiutami *et al.*, 2016). Aktivitas ini

Tabel 3. Rerata luas, diameter pulpa putih dan luas *germinal center* limpa tikus pada setiap kelompok perlakuan

Perlakuan	Luas Pulpa Putih Limpa ( $\mu\text{m}^2$ )	Diameter Pulpa Putih Limpa ( $\mu\text{m}$ )	Luas <i>germinal center</i> ( $\mu\text{m}^2$ )
Kontrol	176.772±104.604,90 <sup>a</sup>	454,68±143,53 <sup>a</sup>	233,27±91,23 <sup>a</sup>
P1	281.956,10±135.234,50 <sup>b</sup>	571,61±148,01 <sup>b</sup>	291,91±85,51 <sup>b</sup>
P2	392.510,90±126.144,90 <sup>cd</sup>	668,57±115,47 <sup>cd</sup>	337,86±91,20 <sup>b</sup>
P3	345.847,40±125.289,90 <sup>cd</sup>	656,18±125,12 <sup>cd</sup>	318,64±76,68 <sup>b</sup>

Keterangan: Kontrol (Ekstrak etanol daun pepaya 0 mg/kg BB), P1(Ekstrak etanol daun pepaya 100 mg/kg BB), P2(Ekstrak etanol daun pepaya 200 mg/kg BB), P3(Ekstrak etanol daun pepaya 300 mg/kg BB). Rataan ± Simpaangan baku. <sup>a-d</sup> Perbedaan notasi pada angka yang diikuti huruf berbeda dalam kolom yang sama menunjukkan perbedaan secara signifikan( $P < 0,05$ ).

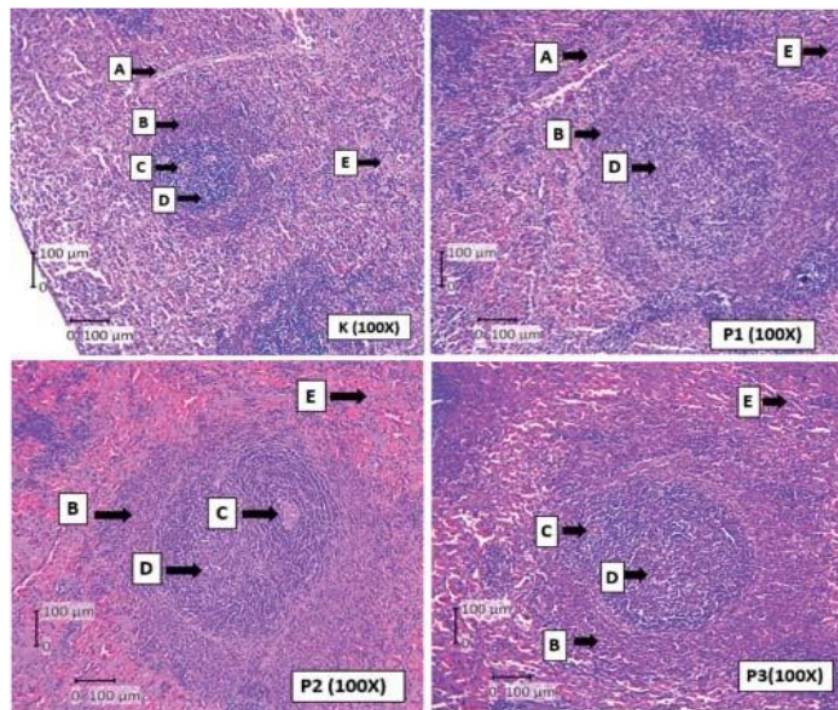
dapat mengurangi potensi bahaya mitogenik maupun karsinogenik suatu zat yang dapat menimbulkan penyakit degeneratif seperti kanker (Huang *et al.*, 2009; Suparman dan Saptarini, 2019).

Hasil uji statistika terhadap luas *germinal center* limpa, menunjukkan adanya perbedaan yang signifikan antar perlakuan ( $P < 0,05$ ). Pada perlakuan dosis 100 mg/kg BB, menunjukkan adanya perbedaan yang signifikan, yaitu memiliki luas *germinal center* lebih luas dibandingkan dengan kontrol. Analisis data tersebut menunjukkan bahwa senyawa metabolit sekunder ekstrak etanol daun pepaya memiliki pengaruh terhadap peningkatan luas *germinal center*.

Flavonoid memiliki kemampuan sebagai imunomodulator dengan cara merangsang

produksi sitokin pada sel *T helper* tipe 1 (Th 1), yang berperan dalam pengaturan sistem imun (Yogiraj *et al.*, 2014). Flavonoid memiliki kemampuan dalam meningkatkan produksi IL-2 yang terlibat aktif dalam aktivasi dan proliferasi sel limfosit (Dewi *et al.*, 2013; Meliana, 2016). Keberadaan flavonoid dapat meningkatkan sekresi IL-12 oleh *Antigen-Presenting Cells* (APCs) untuk selanjutnya menginduksi sel T (Th-0). Sel Th-0, mengalami proliferasi dan diferensiasi menjadi sel Th-1 dan Th-2 (Carmelita, 2016).

Senyawa flavonoid pada ekstrak etanol daun pepaya menginduksi APC untuk mensekresikan beberapa sitokin lainnya seperti IL-1. Menurut Barathwidjaja dan Rengganis (2012), IL-1 kemudian menginduksi Th-1 untuk mensekresikan IL-2 dan IFN- $\alpha$ . Kedua sitokin



Gambar 1. Histologi organ limpa setelah pemberian ekstrak etanol daun pepaya. Keterangan: Kontrol (Ekstrak etanol daun pepaya 0 mg/kg BB), P1 (Ekstrak etanol daun pepaya 100 mg/kg BB), P2 (Ekstrak etanol daun pepaya 200 mg/kg BB), P3 (Ekstrak etanol daun pepaya 300 mg/kg BB). (Bagian pada histologi limpa ditunjuk huruf A (trabekula); B (pulpa putih); C (arteri centralis); D (*germinal center*); E (pulpa merah). Terlihat pada perlakuan memiliki luas pulpa dan *germinal center* yang lebih besar dibandingkan dengan kontrol (Pewarnaan Hematoxilyn-Eosin perbesaran 100 kali).

ini kemudian menginduksi Th-2 untuk mensekresikan sitokin lainnya seperti IL-4, IL-5, IL-6, IL 13, dan IL-10 yang mengaktifasi sel limfosit B berproliferasi dan berdiferensiasi menjadi sel plasma (Sudiana, 2011). Peningkatan aktivitas proliferasi sel limfosit kemudian terjadi yang ditandai dengan adanya perubahan secara mikroskopis berupa peningkatan luas *germinal center* dan pulpa putih. Kedua situs ini merupakan lokasi diferensiasi, proliferasi, dan berkumpulnya sel-sel limfosit (Carmelita, 2016).

Hefni *et al.* (2013) menjelaskan bahwa daun kelor selain mengandung senyawa flavonoid, terdapat senyawa saponin dan ion kalsium (Ca) yang mampu menginduksi peningkatan ekspresi IL-2 yang berperan dalam proliferasi sel Th. Ekstrak etanol daun pepaya diduga memiliki senyawa saponin dan ion Ca yang memiliki aktivitas sama dengan daun kelor (Mahatrinny *et al.*, 2014). Senyawa saponin dan ion Ca secara molekuler menginduksi *proto-oncogene* yang berperan dalam pengaturan produksi dan proliferasi sel. Keterlibatan *proto-oncogene* ini mengatur transduksi sinyal mitogen melalui aktivasi IL-2 yang disebut juga sel T limfosit *growth factor* (Chen *et al.*, 2003).

Kandungan mineral pada ekstrak daun pepaya seperti kalsium memiliki peran penting dalam proses pengaktifan limfosit-T. Ion kalsium (Ca) berperan pada protein kinase terutama dalam proses transduksi sinyal yang diperlukan saat proses proliferasi sel limfosit T (Litchman *et al.*, 1983; Chen *et al.*, 2003). Pemberian ekstrak etanol daun pepaya selama 30 hari menunjukkan adanya peningkatan aktivitas imun, ditandai dengan terjadinya peningkatan luas *germinal center* dan pulpa putih limpa. Peningkatan luas pulpa putih terjadi akibat adanya proliferasi limfosit, dan diferensiasi limfosit terjadi pada *germinal center*. Berdasarkan hal tersebut ekstrak etanol daun pepaya memiliki aktivitas imunomodulator yang dapat meningkatkan sistem imun ditandai dengan perluasan *germinal center* dan pulpa putih pada limpa.

### SIMPULAN

Simpulan penelitian adalah ekstrak etanol daun pepaya varietas calina mampu meningkatkan diameter dan luas pulpa putih serta luas *germinal center* dan memiliki potensi sebagai agen imunomodulator alami.

### SARAN

Untuk penelitian selanjutnya perlu dilakukan analisis *Gas Chromatography and Mass Spectroscopy* (GCMS) untuk mengetahui kadar senyawa metabolit yang bermanfaat sebagai imunomodulator. Diperlukan juga pengujian untuk mengetahui kadar limfosit serta IL-2 yang berperan dalam peningkatan aktivitas imun pada organ limpa tikus wistar setelah pemberian ekstrak etanol daun pepaya calina.

10

### UCAPAN TERIMA KASIH

Penelitian ini didanai oleh Lembaga Penelitian dan Pengabdian Masyarakat (LPPM) Universitas Ahmad Dahlan 2020. Penulis menyatakan tidak ada konflik kepentingan dengan pihak-pihak yang terkait dalam penelitian ini.

### DAFTAR PUSTAKA

- Ardiansyah SA, Hidayat DS, Simbolon SN. 2018. Uji aktivitas antiobesitas etanol daun malaka (*Phyllanthus emblica* L.) terhadap tikus jantan galur wistar. *J of Pharmaceutical Science and Tehnology* 1(1): 18-29.
- A'yun Q, Laily AN. 2015. Analisis Fitokomia Daun Pepaya (*Carica papaya* L.) di Balai Penelitian Tanaman Aneka Kacang dan Umbi, Kendalpayak, Malang. Dalam *Seminar Nasional Konservasi dan Pemanfaatan Sumber Daya Alam*. Januari 2015. Malang. Universitas Islam Negeri Maulana Malik Ibrahim. Hlm. 134-137.
- Barathawidjaja KG, Rengganis I. 2012. *Imunologi Dasar*. Jakarta. Badan Penerbit Fakultas Kedokteran. Universitas Indonesia. Hlm. 211-220.
- Brendolan A, Rosado MM, Carsetti R, Selleri L, Dear TN. 2007. Development and Function of the Mamalian Spleen. *Bio Essays* 29: 166-177.
- Carmelita AB. 2016. Pengaruh Pemberian Ekstrak Etanol Umbi Bawang Dayak (*Eleutherine palmifolia* (L) Merr) Secara Oral pada Mencit Balb-C Terhadap Pencegahan Penurunan Diameter Germinal



- Center pada Kelenjar Getah Bening Serta Kadar IgM Serum. *J Biosains Pascasarjana* 18(1). file:///C:/Users/ACER/AppData/Local/Temp/2987-7758-2-PB.pdf
- Chen HL, Li DF, Chang B, Gong LM, Piao XS, Yi GF, Zhang JS. 2003. Effects of Lentinan on Broiler Splenocyte Proliferation, Interleukin-2, Production, and Signal Transduction. *J Poultry Science* 82: 760-766.
- Dewi LK, Widyanti S, Rifai M. 2013. Pengaruh Pemberian Ekstrak Etanol *Annona muricata* Linn Terhadap Peningkatan Jumlah Sel CD4+ dan CD8+ pada Timus Mencit (*Mus musculus*). *Biotropika* 2(5): 269-272. <https://biotropika.ub.ac.id/index.php/biotropika/article/view/101>
- Ganong WF. 2010. *Ganong's Review of Medical Physiology* Edisi 23. United States. MC GrawHill. Hlm. 521-527.
- Goni LR, Wongkar D, Wangko SG. 2017. Gambaran Mikroskopik dan Mikroskopik Limpa pada Hewan Coba *Postmortem*. *J eBio-Medik* 5(1): 1-6.
- Hadi SN, Herliana O, Widiyati I. 2018. Penerapan Teknologi Budidaya Pepaya Calina Menggunakan Bibit Unggul dan Sistem Pertanaman Intensif di Lahan Tegalan Desa Patemon, Purbalingga, Jawa Tengah. *Logista-Jurnal Ilmiah Pengabdian kepada Masyarakat* 2(2): 1-8.
- Halim SZ, Abdullah NR, Afzan A, Rashid BAA, Jantan I, Ismail Z. 2011. Acute Toxicity Study of *Carica Papaya* Leaf Extract in Sparague Dawley Rats. *J Medicinal Plants Research* 14(20): 1867-1872.
- Hanadhita D, Prawira YA, Rahma A, Setyaningtias SA, Agungpriono S. 2018. Morfometri Limpa Berkaitan dengan Produksi Radikal Bebas dan Antioksidan pada Kelelawar Pemakan Buah Codot Kawar (*Cunopteris brachyoni*). *Jurnal Veteriner* 19(1): 62-70.
- Hefni M, Rifa'i M, Widodo. 2013. Aktivitas Ekstrak Daun Kelor terhadap Respon Imun Humoral pada Mencit yang Diinfeksi *Salmonella typhi*. *Jurnal Veteriner* 14(4): 519-526.
- Huang WY, Cai YZ, Zhang Y. 2009. Natural Phenolics Compounds from Medical Herbs and Dietary Plant: Potential Use For Cancer Prevention. *Nutrition and Cancer* 62(1): 1-22.
- Jingga ME, Setiawan H, Nuriliani A, Saragih TH. 2019. Biosupplementation of Ethanol Extract of Cashew Leaf (*Anacardium occidentale*) to Improve Weight Gain and Immunity of Jawa Super Chicken. *Acta Veterinaria Indonesiana* 7(2): 57-65.
- Kementrian Kesehatan RI. 2019. *Profil Kesehatan Indonesia 2018*. Jakarta. Kementerian Kesehatan Republik Indonesia.
- Lichtman AH, Segel GB, Lichtman MA. 1983. The Role of Calcium in Lymphocyte Proliferation (An Interpretive Review). *J The America Society of Hematology* 61(3): 413-422.
- Mahatrinny NN, Payani NPS, Oka IBM, Astuti KW. 2014. Skrining Fitokimia Ekstrak Etanol Daun Pepaya (*Carica papaya L*) yang Diperoleh dari Daerah Ubud Kabupaten Gianyar Bali. *J Farmasi Udayana* 3(1): 8-13.
- Makiah SN, Iszamriach R, Nofariyandi A. 2014. Paparan Sinar Ultraviolet C Meningkatkan Diameter Pulpa Alba Limpa dan Indeks Mitotik Epidermis Kulit Mencit. *J Kedokteran Brawijaya* 28 (1): 14-21.
- Makiah SNN, Wardhani UH. 2017. Potensi Ekstrak Etanol Buah *Citrullus lanatus* sebagai Agen Imunosupresi melalui Pengamatan Histologi Limpa Mencit BALB/c. *Majalah Kedokteran Bandung* 49(4): 245-251.
- Meliana N. 2016. Pengaruh Pemberian Ekstrak Etanol Umbi Bawang Dayak (*Eleuthrine palmifolia L*) Secara Oral Pada Mencit BALB/c Terhadap Pencegahan Penurunan Jumlah NK Sel dan CD 8<sup>+</sup>. *J Biosains Pascasarjana* 18(1): 13-23.
- Mescher AL. 2012. *Histologi Dasar Junquiera Teks & Atlas*. Jakarta. Penerbit Buku Kedokteran EGC. Hlm. 221-239.
- Rahman H, Aldi Y, Maryanti E. 2016. Aktivitas Imunomodulator dan Jumlah Sel Leukosit Dari Ekstrak Kulit Buah Naga Merah (*Hylocereus lemairei*) pada Mencit Putih Jantan. *Jurnal FHigea* 8(1): 44-58.
- Rauf A, Haeria, Anas DD. 2016. Efek Imunomodulator Fraksi Daun Katuk (*Sauropus androgynus L. MERR*) Terhadap

- Aktivitas dan Kapasitas Fagositosis Makrofag Pada Mencit Jantan (*Mus musculus*). *J Farmasi Universitas Islam Negeri Alauddin* 4(1): 9-15.
- Riskesda. 2018. *Hasil Utama Riskesdas 2018*. Jakarta. Badan Peneliti dan Pengembangan Kesehatan Kementerian Kesehatan RI 2018.
- Rosnizar R, Maulida S, Eriani K, Suwarno. 2017. Potensi Ekstrak Daun Flamboyan (*Delonix regia* (Boj.Ex Hook.) Raf) Terhadap Peningkatan Aktivitas dan Kapasitas Makrofag. *J Bioleuser* 1(3): 104-115.
- Rousdy DW, Rahmawati, Kurniatuhadi R, Kuniadi E. 2017. Mikroanatomi Limpa Tikus (*Rattus norvegicus* L.) Setelah Pemberian Asam Humat Dari Tanah Gambut Kalimantan. *J Penelitian dan Pengembangan Borneo Akcaya* 4(1): 57-62.
- Sandiutami NMD, Desmiaty Y, Anbar A. 2016. Efek Antioksidan Ekstrak Etanol Biji Pepaya (*Carica papaya* L.) Terhadap Aktivitas Enzim Superoksida Dismutase dan Kadar Malondialdehid pada Mencit Stress Oksidatif Peradangan. *J Ilmu Kefarmasian Indonesia* 14(1): 26-32.
- Setiawan H, Yuniyanto I. 2015. Aktivitas Antispermatogenik Ekstrak Etanol Daun Jambu Mete (*Anacardium Occidentale* L.) terhadap Mencit (*Mus Musculus* L.) sebagai Materi Pembelajaran Siswa SMA Kelas XI IPA untuk Mencapai KD 3.12 Kurikulum 2013. *Jupemasi-Pbio* 1(2): 212-218.
- Setiawan H, Utami LB, Zulfikar M. 2018. Serbuk Daun Jambu Biji Memperbaiki Performans Pertumbuhan dan Morfologi Duodenum Ayam Jawa Super. *Jurnal Veteriner* 19(4): 554-567.
- Sherwood L. 2016. *Fisiologi Manusia Dari Sel ke Sistem*. Jakarta. EGC. Hlm. 443-479.
- Sudiana IK. 2011. *Limfosit dalam Patobiologi Molekuler Kanker*. Jakarta. Salemba Medika. Hlm. 77-83.
- Sukmayadi AE, Sumiwi AS, Barliana MI, Aryanti AD. 2014. Aktivitas Imunomodulator Ekstrak Etanol Daun Tempuyung (*Sonchus arvensis* Lin.). *Indonesian Journal of Pharmaceutial Sciene and Technology* 1(2): 1-8.
- Suparman A, Saptarini NM. 2019. Review Artikel: Formulasi Tablet Immunostimulan Ekstrak Daun Pepaya, Herba Meniran, dan Rimpang Kunyit. *J Farmaka* 17(2): 111-117.
- Tarkang PA, Agbor GA, Armelle TD, Yamthe TLR, David K, Ngadena SM. 2012. Acute and Chronic Toxicity Studies of the aqueous and ethanol leaf extracts of *Carica papaya* Linn in Wistar rats. *J Nat Prod Plant Resour* 2(5): 617-627.
- Trinaya AAABA, Linawati NM, Wahyuniari AI, Ratnayanti ID, Arijana IN, Sugiritama IW, Wiryawan IS. 2019. Pengaruh Teh Kombinasi Bunga *Euphorbia milli* dan Propolis Terhadap Jumlah Nodus Limfa Tikus dan Diameter Sentrum Germinativum pada Limpa Mencit yang Diinfeksi *Mycobacteriu tuberculosis* . *E-Jurnal Medika* 8(6): 1-8. <https://ojs.unud.ac.id/index.php/eum/article/view/50134/29866>
- Tuntun M. 2016. Uji Efektivitas Ekstrak Daun Pepaya (*Carica papaya* L.) Terhadap Pertumbuhan Bakteri *Escheria coli* dan *Stapylococcus aureus*. *J Kesehatan* 7(3): 497-502.
- Yogiraj V, Goyal PK, Chauhan CS, Goyal A, Viass B. 2014. *Carica papaya* Linn: Ann Overview. *J International of Herbal Medicine* 2(5): 1-8.

# HASIL CEK\_Jurnal Haris 12

## ORIGINALITY REPORT

11%

SIMILARITY INDEX

10%

INTERNET SOURCES

5%

PUBLICATIONS

3%

STUDENT PAPERS

## PRIMARY SOURCES

1	<a href="http://www.jurnal-iktiologi.org">www.jurnal-iktiologi.org</a> Internet Source	1%
2	Erie Fazriany, Budhi Akbar, Eka Kartikawati. "Pengaruh Pemberian Ekstrak Rimpang Temulawak (Curcuma zanthorrhiza ROXB.) pada Tahap Pascaimplantasi Lanjut terhadap Fertilitas Tikus Putih (Rattus norvegicus L.) Betina", BIOEDUSCIENCE, 2018 Publication	1%
3	Submitted to Udayana University Student Paper	1%
4	<a href="http://ejurnal.bppt.go.id">ejurnal.bppt.go.id</a> Internet Source	1%
5	Submitted to Syiah Kuala University Student Paper	1%
6	<a href="http://katalog.ukdw.ac.id">katalog.ukdw.ac.id</a> Internet Source	1%
7	<a href="http://himagizi.lk.ipb.ac.id">himagizi.lk.ipb.ac.id</a> Internet Source	1%

8	<a href="http://ojs.uajy.ac.id">ojs.uajy.ac.id</a> Internet Source	1 %
9	<a href="http://repository.usd.ac.id">repository.usd.ac.id</a> Internet Source	1 %
10	<a href="http://jnp.fapet.unsoed.ac.id">jnp.fapet.unsoed.ac.id</a> Internet Source	1 %
11	<a href="http://jurnal.unpad.ac.id">jurnal.unpad.ac.id</a> Internet Source	1 %
12	<a href="http://www.e-journal.unair.ac.id">www.e-journal.unair.ac.id</a> Internet Source	1 %
13	<a href="http://www.conferences.uinsgd.ac.id">www.conferences.uinsgd.ac.id</a> Internet Source	1 %
14	<a href="http://Repository.umy.ac.id">Repository.umy.ac.id</a> Internet Source	1 %

Exclude quotes  On

Exclude matches  < 1%

Exclude bibliography  On