

# BUKU PANDUAN

KETERAMPILAN KLINIS  
SEMESTER 1

ANGKATAN  
2022

TAHUN AJARAN 2022 / 2023



PROGRAM STUDI KEDOKTERAN  
FAKULTAS KEDOKTERAN  
UNIVERSITAS AHMAD DAHLAN  
YOGYAKARTA  
2022

### **Kontributor Buku Panduan :**

dr. Leonny Dwi Rizkita, M. Biomed  
dr. Widea Rossi Desvita, Sp. KJ  
dr. M. Junaidy Heriyanto, Sp. B., FINACS  
dr. Andrianto Selohandono, Sp.S., M.Sc  
dr. Elvina Prisila Sp.Rad. M.Kes.  
dr. Imam Masduki, Sp. M., M.Sc  
dr. Adnan Abdullah, Sp. THT-KL., M.Kes  
dr. Bayu Praditya Indarto  
dr. Ario Tejosukmono, MMR, M. Biomed

### **Editor Buku Panduan :**

dr. Leonny Dwi Rizkita, M. Biomed  
Nurul Alifah, Amd. Kep

### **Tim Keterampilan Klinis :**

dr. Muhammad Agita Hutomo, M.M.R.  
dr. Leonny Dwi Rizkita, M. Biomed  
dr. Bayu Praditya Indarto  
dr. Afifah Khoiru Nisa  
dr. Rizka Ariani, M.Biomed

### **Laboran Keterampilan Klinis :**

Nurul Alifah, Amd. Kep  
Farikhah Nur Laila, A.Md. Keb., S.KM.  
Herlina Nindi, S.ST.  
Suvia Gustin, S.ST.

## IDENTITAS

Nama : .....  
No. Mahasiswa : .....  
Alamat : .....  
Angkatan : .....

Yogyakarta, 2022  
Tanda Tangan Mahasiswa

-----

## VISI MISI

### Visi

#### **Visi Fakultas Kedokteran UAD**

Menjadi Fakultas Kedokteran yang unggul dalam pendidikan, penelitian dan pengabdian di bidang kesehatan dan kebencanaan yang dijiwai nilai-nilai Islam dan diakui secara internasional pada tahun 2032.

#### **Visi Program Studi Kedokteran FK UAD:**

Menjadi Program Studi Kedokteran yang unggul dalam pendidikan, penelitian dan pengabdian di bidang kesehatan dan kebencanaan yang dijiwai nilai-nilai Islam dan diakui internasional pada tahun 2032.

### Misi

#### **Misi Fakultas Kedokteran UAD**

1. Menyelenggarakan pendidikan, penelitian dan pengabdian masyarakat di bidang kesehatan dengan dijiwai oleh nilai-nilai Islam yang diakui internasional,
2. Menghasilkan lulusan yang berakhlak mulia, profesional dan siaga bencana
3. Menjalin kemitraan dengan para stakeholder baik dalam maupun luar negeri, dalam upaya pelaksanaan tridarma.

#### **Misi PS Kedokteran UAD:**

1. Menyelenggarakan pendidikan, penelitian dan pengabdian masyarakat di bidang kedokteran dengan dijiwai oleh nilai-nilai Islam yang diakui internasional;
2. Menghasilkan dokter yang berakhlak mulia, profesional dan siaga bencana
3. Menjalin kemitraan dengan para stakeholder baik dalam maupun luar negeri, dalam upaya pelaksanaan tridarma.



## KATA PENGANTAR

Assalaamu'alaikum wr wb

Segala puji dan syukur kami panjatkan kepada Allah SWT atas tersusunnya buku panduan Keterampilan Klinis Dasar. Buku panduan ini berisi penjelasan umum tentang panduan kegiatan, checklist dan materi bagi mahasiswa untuk memahami kegiatan pembelajaran Keterampilan Klinis 1. Saran dan masukan yang positif sangat kami harapkan untuk perbaikan buku panduan ini.

Terima kasih.

Wassalaamu'alaikum wr wb

Yogyakarta

Tim Keterampilan Klinis Dasar Program Studi

Kedokteran Fakultas Kedokteran

Universitas Ahmad Dahlan

Tahun 2022

## DAFTAR ISI

IDENTITAS .....	3
<b>VISI MISI.....</b>	<b>4</b>
<b>KATA PENGANTAR.....</b>	<b>5</b>
<b>DAFTAR ISI.....</b>	<b>6</b>
<b>KEGIATAN PEMBELAJARAN .....</b>	<b>7</b>
<b>METODE PENILAIAN .....</b>	<b>9</b>
KOMUNIKASI DASAR.....	11
UNIVERSAL PRECAUTION.....	22
PEMERIKSAAN KESADARAN GLASGOW COMA SCALE (GCS) .....	54
PENILAIAN KEADAAN UMUM PASIEN.....	59
PENILAIAN PERTUMBUHAN FISIK.....	66
PEMERIKSAAN VITAL SIGN .....	83
PEMERIKSAAN DASAR LOKOMOTOR .....	92
PEMERIKSAAN REFLEKS FISILOGIS .....	124
PEMERIKSAAN X-RAY TULANG BELAKANG .....	141
PEMERIKSAAN SENSIBILITAS .....	156
PEMERIKSAAN NERVI KRANIALIS .....	170
PEMERIKSAAN MATA 1 .....	201
<b>PEMERIKSAAN VISUS 201</b>	
PEMERIKSAAN MATA 2 .....	207
<b>PEMERIKSAAN BUTA WARNA .....</b>	<b>207</b>
PEMERIKSAAN MATA 3 .....	213
<b>LAPANG PANDANG METODE KONFRONTASI &amp; AMSLER PANE/GRID ...</b>	<b>213</b>
PEMERIKSAAN MATA 4 .....	219
<b>PEMERIKSAAN MATA SEGMENT ANTERIOR.....</b>	<b>219</b>
PEMERIKSAAN FISIK TELINGA HIDUNG TENGGOROK (THT).....	234

## KEGIATAN PEMBELAJARAN

Proses pembelajaran berupa keterampilan melakukan tindakan klinis berupa anamnesis, pemeriksaan fisik, dan prosedur-prosedur klinis yang wajib diikuti oleh mahasiswa. Kehadiran mahasiswa dalam kegiatan ini menjadi syarat untuk mengikuti ujian keterampilan klinis tiap akhir semester. Kegiatan ini dibimbing oleh instruktur dua kali seminggu, masing-masing 2 jam pelajaran. Mahasiswa dapat melakukan sendiri kegiatan ini sewaktu-waktu secara mandiri tanpa bimbingan instruktur di laboratorium keterampilan klinis dengan izin kepala laborat keterampilan klinis.

Kewajiban mahasiswa dalam pelaksanaan keterampilan klinis:

1. Kegiatan keterampilan klinis dibagi menjadi kegiatan dalam kelas dan belajar mandiri.
2. Mengerjakan workplan sebelum dilakukan latihan keterampilan klinis sesuai jadwal yang telah ditentukan koordinator. Mahasiswa yang tidak mengumpulkan workplan tidak diperkenankan mengikuti latihan keterampilan klinis. Instruktur akan diminta untuk mengecek workplan tiap mahasiswa dalam kelompok.
3. Instruktur berhak menghentikan proses pembelajaran atau mengeluarkan jika mahasiswa dianggap tidak siap pada latihan keterampilan klinis sesi itu.
4. Diwajibkan datang tepat waktu. Keterlambatan lebih dari 15 menit setelah latihan keterampilan klinis dimulai, mahasiswa tidak diperkenankan mengikuti latihan keterampilan klinis sesi itu.
5. Pada kegiatan belajar mandiri mahasiswa diwajibkan membuat mind map terkait topik keterampilan klinis yang dilaksanakan di minggu tersebut. Mind map dibuat berkelompok dan dikumpulkan saat jadwal belajar mandiri. Bagi yang terlambat mengumpulkan, akan tercatat dan diberikan sanksi.
6. Mengenakan jas laboratorium dengan ketentuan sebagai berikut :
  - a. Jas panjang putih selutut. Jas laboratorium bukan jas dokter.
  - b. Di bagian dada kanan terdapat badge nama mahasiswa tertulis lengkap dan fakultas kedokteran UAD sebagai identitas diri pemilik jas laboratorium.
  - c. Di bagian dada kiri terdapat badge logo UAD sebagai identitas almamater pemilik jas laboratorium.
  - d. Terdapat dua kantong di sisi kanan dan kiri bawah depan jas laboratorium.
  - e. Bagi mahasiswa yang tidak membawa jas laboratorium sesuai ketentuan, tidak diperkenankan mengikuti kegiatan belajar.
7. Mahasiswa yang mengikuti keterampilan klinis wajib berpenampilan sopan dan rapi serta berbusana sesuai dengan ketentuan yang berlaku :

***Laki-laki :***

- a. Menggunakan atasan kemeja kain /kaos yang berkerah, tidak berbahan jeans atau menyerupai jeans dan dikancingkan rapi
- b. Menggunakan bawahan celana panjang kain, tidak berbahan jeans atau menyerupai jeans
- c. Rambut pendek tersisir rapi, tidak menutupi telinga dan mata serta tidak melebihi kerah baju
- d. Kumis dan jenggot dipotong pendek dan tertata rapi
- e. Tidak diperkenankan menggunakan peci atau penutup kepala lainnya selama kegiatan belajar berlangsung
- f. Menggunakan sepatu tertutup dengan kaos kaki
- g. Tidak diperkenankan mengenakan perhiasan

**Perempuan :**

- a. Mengenakan jilbab tidak transparan dan menutupi rambut, menutupi dada maksimal sampai lengan
  - b. Mengenakan atasan atau baju terusan berbahan kain, tidak berbahan jeans atau yang menyerupai jeans maupun kaos, tidak ketat maupun transparan serta menutupi pergelangan tangan
  - c. Mengenakan bawahan berupa rok atau celana kain panjang longgar, menutupi mata kaki tidak berbahan jeans atau menyerupai jeans maupun kaos, tidak ketat maupun transparan dengan atasan sepanjang kurang lebih 5 cm di atas lutut
  - d. Menggunakan sepatu yang menutupi kaki, diperbolehkan menggunakan sepatu berhak tidak lebih dari 5 cm
  - e. Kuku jari tangan dan kaki dipotong pendek rapi dan bersih, tidak boleh diwarnai
8. **Dilarang** : Makan dan minum, membawa tas (penertiban loker mahasiswa), merokok, bersenda gurau yang berlebihan
  9. Tidak diperkenankan menggunakan **alat komunikasi elektronik**. Mahasiswa diperkenankan mengangkat telepon penting dengan ijin instruktur dan harus di luar ruangan.
  10. Setelah keterampilan klinis berakhir, **wajib merapikan dan dan mengembalikan alat-alat** yang telah digunakan. Apabila merusakkan/menghilangkan/membawa pulang alat/bahan, akan dikenakan sanksi (jika **hilang atau rusak wajib mengganti**).
  11. Meninggalkan ruang keterampilan klinis, meja dan ruangan dalam keadaan **bersih dan rapi**.
  12. Jika menggunakan alat dan ruangan keterampilan klinis diluar jadwal, harus seijin penanggungjawab keterampilan klinis (atau laboran) dengan mengikuti ketentuan yang ada
  13. Melakukan kegiatan keterampilan klinis **sesuai jadwal dan kelompok yang telah ditentukan**. Bagi mahasiswa yang tidak dapat mengikuti kegiatan keterampilan klinis pada waktu yang telah ditentukan, wajib mengikuti inhal.
  14. Bila tidak mengikuti latihan keterampilan klinis karena alasan sakit (dibuktikan dengan surat dokter) atau mendapat tugas dari fakultas atau universitas (ditunjukkan dengan surat tugas), diperkenankan mengganti di hari lain (inhal) dengan terlebih dulu melapor ke bagian latihan keterampilan klinis. Jika alasan tidak mengikuti Latihan keterampilan klinis diluar dua alasan tersebut, mahasiswa wajib lapor ke bagian latihan keterampilan klinis dan menyerahkan surat ijin yang ditandatangani dosen pembimbing akademik.
  15. Inhal dilaksanakan sesuai dengan ketentuan dan waktu yang ditentukan oleh bagian keterampilan klinis. Biaya inhal ditanggung oleh mahasiswa jika alasan inhal selain karena mendapat tugas dari fakultas atau universitas.
  16. Mahasiswa yang inhal **lebih dari 25%** dari total jumlah pertemuan dalam satu semester **tidak diperkenankan mengikuti OSCE** dan harus mengulang tahun ajaran depan pada semester yang sama

## METODE PENILAIAN

### Penilaian Keterampilan Klinis Dasar

Pada tahap sarjana juga dilakukan penilaian terhadap kegiatan keterampilan klinis.

Nilai keterampilan klinis terdiri dari dua komponen penilaian, yaitu:

a. Proses Pembelajaran

Penilaian proses pembelajaran dilakukan saat mahasiswa mengikuti skills lab. Instruktur akan memberikan nilai kepada mahasiswa dari rentang 0-100. Komponen penilaian pada proses pembelajaran, terdiri dari: kesiapan, pemahaman, kerja sama, dan keaktifan.

b. Objective Structured Clinical Examination (OSCE)

OSCE merupakan ujian keterampilan klinis yang harus ditempuh oleh mahasiswa. Ujian keterampilan klinis terdiri dari beberapa station. Ujian ini bertujuan untuk menguji kemampuan mahasiswa terkait komunikasi, pemeriksaan fisik, interpretasi data, diagnosis, tindakan terapi, dan edukasi. OSCE diadakan setiap akhir semester setelah ujian blok selesai. Dalam satu tahun akademik, mahasiswa harus mengikuti dua kali OSCE setiap akhir semester. Syarat mengikuti ujian OSCE yaitu mengikuti seluruh kegiatan praktikum keterampilan klinis yang terjadwal (kehadiran 100%).

*Format Penilaian Keterampilan Klinis (S1)*

Tahun	Komponen	Rentang Nilai	% Bobot	% Total
<b>I</b> <b>(Keterampilan Klinis 1)</b>	Proses Pembelajaran	0 – 100	25 %	100
	OSCE	0 – 100	75 %	
<b>I</b> <b>(Keterampilan Klinis 2)</b>	Proses Pembelajaran	0 – 100	25 %	100
	OSCE	0 – 100	75 %	
<b>II</b> <b>(Keterampilan Klinis 3)</b>	Proses Pembelajaran	0 – 100	25 %	100
	OSCE	0 – 100	75 %	
<b>II</b> <b>(Keterampilan Klinis 4)</b>	Proses Pembelajaran	0 – 100	20 %	100
	OSCE	0 – 100	80 %	
<b>III</b> <b>(Keterampilan Klinis 5)</b>	Proses Pembelajaran	0 – 100	20 %	100
	OSCE	0 – 100	80 %	
<b>III</b> <b>(Keterampilan Klinis 6)</b>	Proses Pembelajaran	0 – 100	20 %	100
	OSCE	0 – 100	80 %	
<b>IV</b> <b>(Keterampilan Klinis 7)</b>	Proses Pembelajaran	0 – 100	20 %	100
	OSCE	0 – 100	80 %	

**MATERI**  
**PEMBELAJARAN**  
**SEMESTER 1**

## KOMUNIKASI DASAR

### I. PENDAHULUAN

Pada skills lab materi pertama ini akan kita pelajari bersama tentang komunikasi dasar yang sangat penting bagi seorang dokter nantinya. Materi pengantar komunikasi dasar pada blok 1.1 ini akan mempelajari tentang: Mengetahui keterbatasan diri, sambung rasa, KETERAMPILAN belajar, kemampuan mendengar aktif, empati, komunikasi interpersonal dan interprofesional. Materi tentang komunikasi nantinya juga ada pada tahun kedua dan ketiga. Materi komunikasi dasar ini akan dipelajari dalam 6 pertemuan yang akan diawali dengan pengantar kuliah pada pertemuan pertama dan kedua.

### II. TUJUAN PEMBELAJARAN

#### A. Tujuan Instruksional Umum:

Setelah mengikuti KETERAMPILAN ini diharapkan mahasiswa mampu melakukan komunikasi dasar yang efektif sebagai seorang pendengar yang aktif, melakukan sambung rasa, mengaplikasikan empati dan melakukan komunikasi interpersonal dengan baik

#### B. Tujuan Instruksional Khusus:

Setelah mengikuti latihan KETERAMPILAN ini diharapkan mahasiswa mampu:

1. Mahasiswa dapat melakukan komunikasi interpersonal dokter-pasien dengan baik dan benar
2. Mahasiswa dapat melakukan perkenalan dan pembukaan diri meliputi:
  - a. Memperkenalkan diri
  - b. Menjalin sambung rasa
  - c. Menunjukkan empati
  - d. Membangun kepercayaan
  - e. Mengaplikasikan mendengar aktif dalam pembicaraan
  - f. Menyimpulkan dengan tepat apa yang disampaikan oleh pembicara.
  - g. Melakukan kontak mata dengan baik
  - h. Memberikan perhatian penuh terhadap pembicaraan melalui bahasa non verbal, bahasa tubuh dan sikap.

### III. STRATEGI PEMBELAJARAN:

- A. Diawali dengan pre-test, bisa tertulis maupun lisan.
- B. Bekerja kelompok: Mahasiswa bekerja dalam kelompok dengan bimbingan seorang instruktur.

- C. Bekerja dan belajar mandiri: Kegiatan mandiri dilakukan oleh mahasiswa baik di bawah bimbingan instruktur maupun tanpa bimbingan instruktur.

#### IV. DASAR TEORI

Pada dasarnya ada 3 tujuan dasar dalam komunikasi yang dilakukan oleh dokter-pasien, antara lain adalah :

- A. Membina hubungan berdasarkan rasa percaya
- B. Untuk mendapatkan informasi dari pasien
- C. Untuk menyampaikan informasi kepada pasien

#### SAMBUNG RASA

Sambung rasa adalah komunikasi yang terjadi apabila gagasan dan perasaan yang disampaikan pembawa pesan dapat menggugah dan menggerakkan hati penerima pesan. (KBBI) sambung rasa merupakan suatu tahap komunikasi yang harus diciptakan terlebih dahulu agar hal-hal yang menghambat proses komunikasi dapat dihindari. Dengan sambung rasa yang baik maka akan tercipta suasana nyaman dan pasien akan memberikan jawaban sehingga akan diperoleh data yang akurat.

Agar tercipta sambung rasa antara dokter dan pasien, maka dokter harus berusaha membina sikap serta pandangan tertentu terhadap pasien, agar antara lain:

1. Pasien mempercayai dokter , bahwa dokter tidak akan membuka rahasia pasien kepada siapapun.  
Contoh : “ Bapak/Ibu tidak perlu khawatir, semua yang disampaikan dalam diskusi ini akan saya jaga kerahasiannya, jadi saya harap bapak/ibu dapat memberikan informasi sejujur-jujurnya”
2. Pasien memahami bahwa hasil wawancara akan digunakan untuk kepentingan pasien itu sendiri.  
Contoh : “informasi yang bapak/ibu sampaikan sebenarnya sangat penting untuk mengetahui penyakit bapak/ibu sehingga kami dapat memberikan obat dan terapi yang sesuai”
3. Pasien merasakan bahwa dokter berempati kepadanya (bukan merasa iba terhadap kondisi pasien). Empati bukan simpati, empati berarti memahami situasi dari sudut pandang orang yang mengalaminya. Sedangkan simpati mengalami emosi yang sama dengan orang lain. Dokter dapat melakukan refleksi isi dan refleksi perasaan untuk menunjukkan empati. Refleksi isi merupakan refleksi dari informasi yang disampaikan oleh pasien. Refleksi perasaan merupakan refleksi dari perasaan pasien.
4. Pasien merasa dokter memberi kesempatan kepadanya untuk mengemukakan pendapat/informasi ataupun bertanya dengan leluasa.



Contoh : “ada yang ingin bapak/ibu sampaikan lagi?, apakah dari penjelasan saya ada yang perlu ditanayakan kembali?”

5. Pasien merasa wawancara ini merupakan percakapan yang dilakukan individu sederajat.

Komunikasi non verbal adalah pemberian pesan kepada orang lain dengan menggunakan bahasa tubuh atau gestur. Beberapa bahasa tubuh dokter maupun pasien yang harus diperhatikan dalam sambung rasa:

1. Wajah : menggambarkan emosi yang sedang terjadi (marah, bahagia, sedih)
2. Bahu : tinggi bila tegang, turun bila relax atau santai
3. Posisi kepala : tinggi menunjukkan keterbukaan, tertarik dan dapat menguasai keadaan. Rendah menunjukkan keraguan, kelemahan, takut, atau terancam
4. Postur tubuh : tegap menunjukkan percaya diri
5. Gerakan tangan : gerakan tangan ke hidung mengekspresikan ketidak pastian, gerakan tangan ke mulut mengindikasikan ragu terhadap apa yang disampaikan
6. Kaki ; duduk di kursi dengan telapak kaki dalam posisi “siap lari” menunjukkan ketidak tertarik

### **Prosedur Sambung Rasa**

1. Berpenampilan yang sederhana, rapi, bersih dan tepat.
2. Memberikan salam dan membuat pasien merasa disambut dengan baik
3. Menunjukkan tempat duduk pasien dan memakasi bahasa yang sesuai antara keadaan pasien
4. Memperkenalkan diri (dengan gesture yang sesuai)
5. Menanyakan identitas pasien
6. Menyampaikan kalimat sambutan, tergantung apakah pasien merupakan pasien baru, pasien follow up atau kontrol
7. Memperlihatkan wajah yang ramah, bersahabat, dan serta sopan santun
8. Menciptakan suasana wawancara yang santai dan menyenangkan
9. Melakukan kontak mata, jangan ada hal yang mengganggu, seperti barang yang menghalangi pandangan dokter kepada pasien
10. Bahasa tubuh dokter, merupakan komunikasi non verbal, akan memperlihatkan sikap dokter terhadap pasien

## MENDENGAR AKTIF DAN KOMUNIKASI EFEKTIF

Pendengar aktif merupakan salah satu peran yang harus dilakukan oleh dokter untuk mendapatkan informasi tentang keluhan pasien dan riwayat penyakit yang dialaminya. Peran ini penting karena jika tidak dilakukan dengan benar maka konsultasi yang diharapkan akan berjalan baik justru akan berakibat sebaliknya. Beberapa hasil penelitian yang dirangkum oleh Kurtz, Silverman & Drapper, 1998, menyatakan bahwa dokter sering menginterupsi pasien begitu si pasien baru memulai menyampaikan keluhan sehingga keluhan utama pasien sering tidak terucapkan, akibatnya penangananpun bukan berdasarkan keluhan utama yang dialami pasien. Ditambahkan juga bahwa sebagian besar penyebab utama malpraktik yang terjadi dikarenakan tidak efektifnya komunikasi yang terjadi antara dokter-pasien

Komunikasi efektif merupakan komunikasi yang akan menyebabkan hubungan tersebut berjalan dengan baik dan berkelanjutan. Walaupun secara tersirat di dalam kode etik kedokteran tidak tercantum etika berkomunikasi, hanya saja dikatakan bahwa setiap dokter dituntut melaksanakan profesinya sesuai dengan standar profesi yang tertinggi atau menjalankannya secara optimal. Akan tetapi di dalam Undang-undang No. 29 tahun 2004 tentang Praktik Kedokteran pasal 35 menyatakan bahwa kompetensi dalam praktik kedokteran antara lain dalam hal kemampuan mewawancarai pasien. Untuk tercapainya komunikasi yang efektif diperlukan pemahaman tentang pemanfaatan jenis komunikasi (lisan, tulisan/verbal, non verbal), menjadi pendengar yang aktif (*active listener*), hambatan proses komunikasi (*noise*), pemilihan cara penyampaian pikiran/informasi (*channel*) dan identifikasi terhadap ekspresi perasaan dan emosi (Ali, M dan Sidi, I P S , 2006).

Berikut contoh hasil komunikasi efektif dan yang tidak efektif (Ali, M dan Poernomo, Ieda SS ,2006):

### Contoh hasil komunikasi efektif

1. Pasien merasa dokter menjelaskan keadaannya sesuai tujuannya berobat. Berdasarkan pengetahuannya tentang kondisi kesehatannya, pasien pun mengerti anjuran dokter, misalnya perlu mengatur diet, minum atau menggunakan obat secara teratur, melakukan pemeriksaan (laboratorium, foto/rontgen, scan) dan memeriksakan diri sesuai jadwal, memperhatikan kegiatan (menghindari kerja berat istirahat cukup, dan sebagainya)
2. Pasien memahami dampak yang menjadi konsekuensi dari penyakit yang dideritanya (membatasi diri, biaya pengobatan) sesuai penjelasan dokter.
3. Pasien mau bekerjasama dengan dokter dalam menjalankan semua upaya pengobatan/perawatan kesehatannya.

**Contoh hasil komunikasi tidak efektif**

1. Pasien tetap tidak mengerti keadaannya karena dokter tidak menjelaskan, hanya melakukan anamnesis atau sesekali bertanya, singkat dan mencatat seperlunya, melakukan pemeriksaan, menulis resep, memesankan untuk kembali lagi kontrol, cek ke laboratorium.
2. Pasien merasa dokter tidak memberinya kesempatan untuk bicara, padahal ia yang merasakan adanya perubahan di dalam tubuhnya yang tidak ia mengerti dan karenanya ia pergi ke dokter. Ia merasa usahanya sia-sia karena sepulang dari dokter ia tetap tidak tahu apa-apa, hanya mendapat resep saja.
3. Pasien merasa tidak dipahami dan diperlukan semata sebagai objek, bukan sebagai subjek yang memiliki tubuh yang sakit.
4. Pasien ragu, apakah ia harus mematuhi anjuran dokter atau tidak.
5. Pasien memutuskan untuk pergi ke dokter lain.

Menurut van Dalen (2001) aplikasi komunikasi dokter-pasien terbagi dalam tiga tahap:

1. Pasien merupakan seorang ‘ahli’, artinya karena pasien yang menderita sakit maka dialah yang tahu apa yang telah dan sedang dialaminya. Pada posisi ini dokter mendengarkan, mengeksplorasi dan menerima informasi dari pasien. Ali, M dan Poernomo, ISS (2006) menyebutkan tahap ini sebagai sesi pengumpulan informasi, dimana dokter akan menggali informasi lebih dalam tentang **alasan kedatangan pasien**. Dokter yang baik akan berusaha menjadi pendengar aktif terhadap apa yang disampaikan oleh si pasien. Sehingga akan membantu dokter untuk mendapatkan keterangan atau data-data riwayat penyakit yang akan berguna dalam menegakkan diagnosis.
2. Dokter sebagai ‘ahli’, artinya dokter mampu menterjemahkan semua keluhan pasien ke dalam ilmu kedokteran yang dimilikinya. Dokter harus mengklarifikasi keterangan yang diterimanya, mencari tahu lebih detil dan kemudian melakukan pemeriksaan fisik. Komunikasi yang dapat dilakukan pada tahap ini yakni dengan cara mengajukan pertanyaan terbuka terlebih dahulu (misalnya: Bagaimana nyeri yang anda rasakan? Terasa menusuknusuk? Atau seperti terbakar?) dilanjutkan dengan pertanyaan tertutup yang membutuhkan jawaban “ya” atau “tidak” (Ali, M dan Poernomo, ISS, 2006).
3. Pasien dan dokter adalah ‘ahli’, sesuai dengan peran masing-masing. Pada tahap ini dokter setelah mendapatkan keterangan yang akurat pada tahap sebelumnya maka dokter sudah mengetahui cara penanganan pasien dan beberapa alternatif tindakan yang perlu disampaikan kepada pasien. Sementara itu pasien mempunyai hak untuk menyampaikan pilihan tindakan yang sesuai dengan kondisi (sosial, budaya, ekonomi, tingkat pendidikan dsb) , prioritas dan kemungkinan lain sebagai cara pemecahan masalahnya. Jadi pada tahap ini merupakan tahap negosiasi terhadap tindakan yang akan dilakukan oleh seorang dokter kepada pasiennya (Ali,M dan Poernomo, ISS, 2006).

Pada KETERAMPILAN berkomunikasi dalam Blok 1 ini ditujukan kepada kemampuan mendengar seperti yang diharapkan pada tahap 1 dan 2 di atas, yang merupakan suatu proses aktif dalam menerima stimulus oral dan menuntut adanya komitmen untuk bertindak terhadap apa yang didengarkan.

Ada beberapa tujuan dari mendengarkan secara aktif: pertama, memungkinkan untuk mengecek ulang pengertian yang dimaksudkan oleh si pembicara; kedua, pendengar dapat mengekspresikan perasaan yang dialami oleh si pembicara; dan ketiga yang paling penting adalah menstimulasi pembicara untuk menyampaikan apa yang di rasakannya dan dapat berfikir lebih jauh dalam menyelesaikan suatu masalah.

Seseorang dikatakan mendengar aktif apabila selama pembicaraan si pendengar, antara lain:

1. Berkonsentrasi
2. Melihat pembicara, mempertahankan kontak mata dengan pembicara
3. Mengangguk
4. Mengulangi pembicaraan atau memparafrasekan
5. Mengajukan pertanyaan terbuka dan tertutup, tetapi dengan jumlah pertanyaan yang terbatas.
6. Merefleksikan perasaan
7. Jeda dan memberi waktu kepada si pembicara untuk melanjutkan
8. Menyimpulkan pembicaraan dengan tepat
9. Bersikap yang menandakan bahwa pendengar tertarik dengan isi pembicaraan seperti mimik muka/raut wajah yang menunjukkan ekspresi sesuai dengan isi pembicaraan, menatap si pembicara,

## **ELEMEN DAN PROSES KOMUNIKASI**

Ada enam elemen dasar dalam proses komunikasi, yaitu:

1. Pengirim (termasuk di dalamnya adalah karakteristik atau perilaku si pengirim);
2. Pesan yang dikirimkan;
3. Metode komunikasi;
4. Penerima;
5. Respon dan
6. Konteks

Masing-masing elemen komunikasi tersebut bermain sama penting dan saling mempengaruhi dalam menentukan sukses atau gagalnya proses komunikasi. Pengirim adalah orang yang mempunyai inisiatif untuk melakukan komunikasi. Bila seseorang mempunyai kebutuhan untuk komunikasi, mereka meng"encoding" pesan. "Encoding adalah proses pengirim membawa pesannya

dengan pemahaman penerima. Sementara itu pesan didefinisikan sebagai bentuk fisik dari informasi 'encode". Penerima akan menerima pesan dan di 'decoder. 'Decoding adalah proses si penerima menerjemahkan pesan ke dalam bentuk yang mempunyai arti. Sementara itu konteks adalah kondisi, suasana atau keadaan pada saat pemberi dan penerima pesan saling berinteraksi.

Langkah-langkah dalam proses komunikasi adalah

1. Menyeleksi media pengiriman.
2. Pengiriman pesan.
3. Penerimaan pesan.
4. Merespon pesan (Luiser,1993).

Bila langkah-langkah tersebut diterapkan dalam situasi pemberi layanan kesehatan (dokter) dan pengguna (pasien) bisa dinyatakan sebagai berikut: pengguna (pasien) mengirimkan pesannya, media yang dipilih sebagian besar adalah media verbal (yang sering diikuti media non verbal), pemberi layanan (dokter) menerima pesan, kemudian merespon pesan. Pasien merespon kembali respon yang diberikan oleh dokter. Tahapan langkah-langkah berkomunikasi bisa sebaliknya, pertama dokter mengirim pesannya baik secara verbal maupun dibantu alat lain (misalnya gambar alat reproduksi), pasien menerima pesan dan mungkin meresponnya, setelah itu dokter kembali memberikan umpan balik atau mengirim pesan lagi terhadap respon yang diberikan oleh pasien.

Media pengiriman pesan dapat berupa: 1) Komunikasi oral / verbal yang terdiri atas: komunikasi tatap muka, melalui telepon, rapat/pertemuan, dan presentasi; 2) Komunikasi tertulis dapat berupa: surat, pengiriman email, leaflet, brosur, dsb.; 3) Komunikasi non verbal yang berupa: cara berbicara, ekspresi wajah, gerakan dan posisi tubuh, penampilan, dsb.

Beberapa hal penting yang dapat mempengaruhi proses komunikasi adalah:

1. Hubungan antara orang-orang yang terlibat
2. Faktor waktu: menyediakan waktu yang cukup
3. Pesan harus dapat menjelaskan / memberi informasi yang benar, sinkron, tidak membingungkan dan dalam konteks pembicaraan yang dimaksud
4. Sikap (antara pengirim & penerima, dalam hal ini antara dokter keluarga & pasien)

## V. PROSEDUR LATIHAN:

### A. Pertemuan Pertama dan Kedua

Pada pertemuan pertama dan kedua akan dilakukan pengantar materi dalam bentuk kuliah di kelas besar. Kuliah yang akan diberikan berupa komunikasi dasar: mengenali keterbatasan diri, bahasa verbal dan non verbal, sambung rasa, mendengar aktif, empati, komunikasi, empati, komunikasi interpersonal dan interprofesional.

### B. Pertemuan ketiga

Membina Sambung Rasa

Pada kesempatan ini kita akan fokus untuk membina sambung rasa. Akan disediakan skenario. Lakukan simulasi secara bergantian dengan kelompok 3 orang. (dokter-pasien-observer)

### C. Pertemuan ke empat

Mendengar Aktif

- a. Pada kesempatan ini kita akan fokus untuk mendengar aktif. Akan disediakan 2 skenario dan 2 situasi. Lakukan simulasi secara bergantian dengan kelompok 3 orang. (dokter-pasien-observer)
- b. Lakukan review beserta instructor tentang yang kalian alami tadi. Bandingkan situasi 1 dan situasi 2.

### D. Pertemuan ke lima

Responsi dan review

(melakukan simulasi komunikasi dokter-pasien dari awal sampai akhir)

### E. Pertemuan ke enam

Simpel Motivation skills

- a. Setiap mahasiswa berpasangan dan akan melakukan secara bergantian
- b. Lakukan 5 A: Ask, Asses (menilai masalah), Advice (solusi dengan memberi pilihan), Asist (membantu menentukan pilihan), Arrange follow up
- c. Tema yang dipilih bebas berdasar kehidupan sehari-hari mahasiswa

## SUMBER RUJUKAN:

1. Ali, M dan Poernomo, Ieda SS (ed.), (2006). Komunikasi Efektif Dokter-Pasien. Jakarta:Konsil kedokteran Indonesia.
2. Kurtz, S., Silverman, J. & Drapper, J. (1998). *Teaching and Learning Communication Skills in Medicine*. Oxon: Radcliffe Medical Press.
3. Van Dalen, J, Bartholomeus P, Kerkhofs E, Lulofs, R., van Thiel, J, Rethans, JJ, Scherpbier AJJA, van der Vleuten, CPM. *Medical Teacher, Teaching and assessing communication skills in Maastricht: the first twenty years. Medical Teacher, 3, 23, 245-251.*

**CHECKLIST  
KETERAMPILAN KOMUNIKASI MEMBINA SAMBUNG RASA**

NAMA :

NIM :

NO	ASPEK YANG DINILAI	Penilaian	
		Ya	Tidak
<b>TAHAP KERJA</b>			
1	Berpenampilan rapi dan sopan		
2	Membaca basmallah dan mengucapkan salam		
3	Memperkenalkan diri dan menjalin hubungan sambung rasa		
	<ul style="list-style-type: none"> <li>• Memperkenalkan diri</li> <li>Menyebutkan Nama dan Peran</li> </ul>		
	<ul style="list-style-type: none"> <li>• Menjalिन hubungan / membina sambung rasa:               <ol style="list-style-type: none"> <li>1. Menyampaikan kalimat pembuka (mempersilahkan duduk, menanyakan identitas pasien)</li> <li>2. Ramah dan bersahabat</li> <li>3. Kontak mata</li> </ol> </li> </ul>		
	<ul style="list-style-type: none"> <li>• Membangun kepercayaan (menjaga kerahasiaan)</li> </ul>		
	<ul style="list-style-type: none"> <li>• Menunjukkan empati</li> </ul>		
	Melakukan dengan percaya diri, sopan, ramah, dan rapi		
	Menunjukkan sikap empati		
	Menggunakan bahasa yang mudah dipahami		
<b>Tanggal Kegiatan</b>			
<b>Nama Instruktur</b>			
<b>Tanda Tangan Instruktur</b>			

**CHECKLIST  
KETERAMPILAN KOMUNIKASI MENDENGAR AKTIF**

**NAMA :**

**NIM :**

NO	ASPEK YANG DINILAI	Penilaian	
		Ya	Tidak
<b>TAHAP KERJA</b>			
1	Berpenampilan rapi dan sopan		
2	Membaca basmallah dan mengucapkan salam		
3	Memperkenalkan diri dan menjalin hubungan sambung rasa		
	<ul style="list-style-type: none"> <li>• Memperkenalkan diri</li> <li>Menyebutkan Nama dan Peran</li> </ul>		
	<ul style="list-style-type: none"> <li>• Menjalिन hubungan / membina sambung rasa:               <ol style="list-style-type: none"> <li>1. Menyampaikan kalimat pembuka (mempersilahkan duduk, menanyakan identitas pasien)</li> <li>2. Ramah dan bersahabat</li> <li>3. Kontak mata</li> </ol> </li> </ul>		
	<ul style="list-style-type: none"> <li>• Membangun kepercayaan (menjaga kerahasiaan)</li> </ul>		
	<ul style="list-style-type: none"> <li>• Menunjukkan empati</li> </ul>		
4	Mendengar Aktif		
	<ul style="list-style-type: none"> <li>• Refleksi dan parafrase</li> </ul>		
	<ul style="list-style-type: none"> <li>• Memberikan waktu untuk klarifikasi</li> </ul>		
	Melakukan dengan percaya diri, sopan, ramah, dan rapi		
	Menunjukkan sikap empati		
	Menggunakan bahasa yang mudah dipahami		
	<b>Tanggal Kegiatan</b>		
	<b>Nama Instruktur</b>		
	<b>Tanda Tangan Instruktur</b>		



**CHECKLIST  
KETERAMPILAN KOMUNIKASI EFEKTIF**

NAMA :

NIM :

NO	ASPEK YANG DINILAI	Penilaian	
		Ya	Tidak
<b>TAHAP KERJA</b>			
1	Berpenampilan rapi dan sopan		
2	Membaca basmallah dan mengucap salam		
3	Memperkenalkan diri dan menjalin hubungan sambung rasa		
	<ul style="list-style-type: none"> <li>• Memperkenalkan diri</li> <li>Menyebutkan Nama dan Peran</li> </ul>		
	<ul style="list-style-type: none"> <li>• Menjalinkan hubungan / membina sambung rasa:               <ol style="list-style-type: none"> <li>1. Menyampaikan kalimat pembuka (mempersilahkan duduk, menanyakan identitas pasien)</li> <li>2. Ramah dan bersahabat</li> <li>3. Kontak mata</li> </ol> </li> </ul>		
	<ul style="list-style-type: none"> <li>• Membangun kepercayaan (menjaga kerahasiaan)</li> </ul>		
	<ul style="list-style-type: none"> <li>• Menunjukkan empati</li> </ul>		
4	Mendengar Aktif		
	<ul style="list-style-type: none"> <li>• Refleksi dan parafrase</li> <li>• Memberikan waktu untuk klarifikasi</li> </ul>		
5	Penggunaan Bahasa Non-Verbal dan Verbal		
	<ul style="list-style-type: none"> <li>• Cara berbicara (volume, artikulasi, tempo, intonasi, penggunaan bahasa &amp; kosa kata)</li> </ul>		
	<ul style="list-style-type: none"> <li>• Bahasa tubuh (ekspresi wajah, gerakan tangan &amp; kaki, postur &amp; gerakan tubuh)</li> </ul>		
	<ul style="list-style-type: none"> <li>• Jarak kedekatan ; tidak terlalu dekat, tidak terlalu jauh membentuk sudut 45 derajat</li> </ul>		
6	Menutup sesi dengan hamdalah		
	Melakukan dengan percaya diri, sopan, ramah, dan rapi		
	Menunjukkan sikap empati		
	Menggunakan bahasa yang mudah dipahami		
	<b>Tanggal Kegiatan</b>		
	<b>Nama Instruktur</b>		
	<b>Tanda Tangan Instruktur</b>		

## UNIVERSAL PRECAUTION (KEWASPADAAN UNIVERSAL)

### I. PENDAHULUAN

Kewaspadaan universal atau *Universal Precaution* merupakan upaya pencegahan infeksi yang telah mengalami perjalanan panjang, dimulai sejak dikenalnya infeksi nosocomial (infeksi yang ditimbulkan dari tindakan medis) yang terus menjadi ancaman bagi petugas kesehatan dan pasien.

Pada tahun 1847, diketahui bahwa tindakan medis dapat menularkan infeksi, yaitu melalui pengamatan Dr. Ignac F. Semmelweis pada satu bagian di rumah sakit umum Vienna di mana ia bekerja. Pada pengamatannya menemui bahwa sebanyak 600-800 ibu meninggal setiap tahun akibat demam setelah persalinan. Sementara di bagian lain, rata-rata kematian ibu berkisar 60 orang perper tahun. Melalui penelitian yang seksama Dr. Semmelweis menemukan bahwa sumber infeksi berasal dari tangan petugas kesehatan yang menolong persalinan. Para dokter menyebarkan infeksi karena tidak mencuci tangan setelah melakukan bedah mayat dan sebelum menolong persalinan. Sedangkan di bagian lain, pertolongan persalinan dilakukan oleh bidan yang tidak melaksanakan bedah mayat. Setelah petugas diharuskan mencuci tangan menggunakan larutan klorin, rata-rata kematian ibu bisa ditekan hingga 11.4% pada bagian pertama dan 2.7% pada bagian kedua. Pada tahun 1889, sarung tangan diperkenalkan pertama kali sebagai salah satu prosedur perlindungan dalam melakukan tindakan medis. Selain melindungi petugas kesehatan, sarung tangan juga mengurangi penyebaran infeksi pada pasien.

Di Amerika Serikat, upaya pencegahan infeksi tersebut terus dikembangkan dan pada tahun 1967, CDC Atlanta telah merekomendasikan suatu teknik isolasi berdasarkan kelompok kategori (terdiri dari 7 kategori isolasi) yang diperbaharui pada tahun 1975 dan 1978. Kemudian pada tahun 1983 pernah direkomendasikan dua sistem isolasi. *Category-specific Isolations*, yang mengelompokkan penyakit menurut cara penularannya dan sifat epidemiologinya (7 kategori yaitu : *Strict Isolation, Contact Isolation, Respiratory Isolation, Tuberculosis (AFB) Isolations, Enteric Precautions, Drainage/Secretion Precautions* dan *Blood and Body Fluid Precautions*). Sistem isolasi yang ke dua adalah *disease-specific isolation precautions*, yaitu sistem isolasi yang dipakai secara individual berdasarkan cara penularan dan epidemiologi yang spesifik pada setiap penyakit. Banyak rumah sakit kemudian mengikuti sistem tersebut seperti halnya juga di Indonesia, namun kedua sistem tersebut banyak kekurangannya, seperti misalnya pada *category-specific isolation precautions*, sering terjadi isolasi yang berlebihan pada beberapa pasien (beberapa penyakit infeksi mungkin hanya memerlukan lebih sedikit persyaratan isolasi dari pada beberapa infeksi yang lain dalam kategori yang sama). *Disease-specific isolation precautions*, memerlukan pelatihan yang

lebih mendalam untuk petugas kesehatan dan dalam praktiknya cenderung terjadi kesalahan.

Epidemi HIV/AIDS berpengaruh pada munculnya strategi baru untuk mengurangi risiko penyebaran penyakit melalui darah di tempat kerja yang direkomendasikan oleh CDC Atlanta pada tahun 1985. Strategi ini menitikberatkan pada upaya pencegahan infeksi melalui darah dan cairan tubuh (*blood and body fluid precautions*) secara universal tanpa memandang status infeksi pasien. Pada strategi tersebut juga ditekankan tentang pengelolaan limbah yang tepat termasuk limbah yang berupa benda tajam. Penerapan Blood and Body Fluid Precautions, secara universal kepada semua orang dan disebut juga Universal Blood and body Fluid Precautions, Universal bloodborne Disease Precautions kemudian diperbaharui pada tahun 1997 dan 1998 menjadi **Universal Precautions (UP)** yang diterjemahkan sebagai **Kewaspadaan Universal**

*Universal precaution* merupakan tindakan pengendalian infeksi sederhana yang digunakan oleh seluruh petugas kesehatan, untuk semua pasien, pada semua tempat pelayanan dalam rangka mengurangi risiko penyebaran infeksi

Universal precaution adalah suatu metode atau petunjuk yang dirancang oleh pusat dan kendali Pencegahan Penyakit untuk mereduksi penyebaran penyakit dan infeksi pada penyedia pelayanan kesehatan dan pasien yang terdapat di dalam ruang lingkup kesehatan

Universal precaution adalah tindakan petugas kesehatan agar dalam melaksanakan pekerjaannya tidak menimbulkan infeksi silang, yakni infeksi dari dokter/petugas kesehatan ke pasien dan sebaliknya atau dari pasien satu ke pasien lainnya.

Menurut Nursalam (2009) Universal precaution perlu diterapkan dengan tujuan untuk:

1. Mengendalikan infeksi secara konsisten
2. Memastikan standar adekuat bagi mereka yang tidak di diagnosis atau tidak terlihat seperti berisiko
3. Mengurangi risiko bagi petugas kesehatan dan pasien
4. Asumsi bahwa risiko atau infeksi berbahaya

Menurut Noviana (2016) pemahaman dan penerapan kewaspadaan universal (*universal precaution*) di sarana pelayanan kesehatan untuk mengurangi resiko infeksi yang ditularkan melalui darah. Kewaspadaan universal, meliputi :

1. Cuci tangan dengan sabun dan air mengalir sebelum dan sesudah melakukan tindakan/perawatan.
2. Penggunaan alat pelindung yang sesuai untuk setiap tindakan.
3. Pengelolaan dan pembuangan alat-alat tajam dengan hati-hati.
4. Pengelolaan limbah yang tercemar darah/ cairan tubuh dengan aman.
5. Pengelolaan alat kesehatan bekas pakai dengan melakukan dekontaminasi, desinfeksi dan sterilisasi yang benar.

6. Melakukan skrining adanya antibodi HIV untuk mencegah penyebaran melalui darah, produk darah dan donor darah.
7. Mencegah penyebaran HIV secara vertikal dari ibu yang terinfeksi HIV ke anak yang dapat terjadi selama kehamilan, saat persalinan dan saat menyusui.

## **II. TUJUAN PEMBELAJARAN**

Mahasiswa mampu memahami dan melaksanakan tahap-tahap dalam *Universal Precaution* (cuci tangan dan mengenakan alat pelindung diri)

## **III. PELAKSANAAN UNIVERSAL PRECAUTIONS**

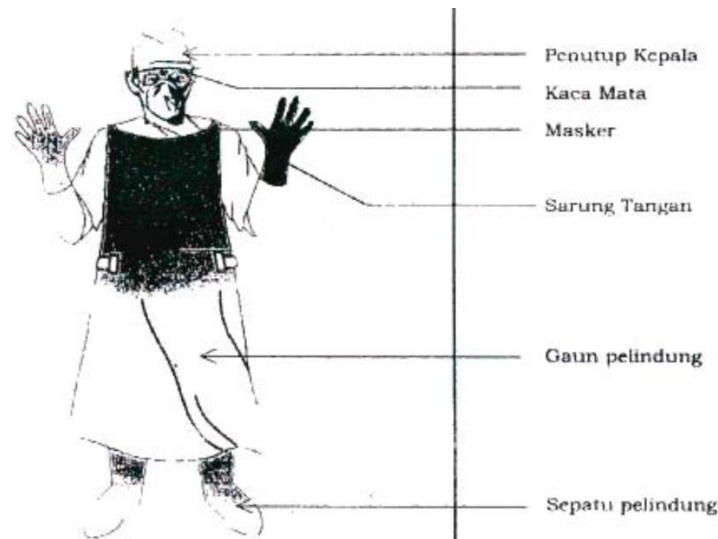
Pelaksanaan universal precaution antara lain yaitu:

### **A. Mencuci tangan**

Mencuci tangan harus selalu dilakukan sebelum dan sesudah melakukan tindakan keperawatan walaupun memakai sarung tangan dan alat pelindung lainnya. Tindakan ini penting untuk menghilangkan atau mengurangi mikroorganisme yang ada di tangan sehingga penyebaran infeksi dapat dikurangi dan lingkungan kerja terjaga dari infeksi. Cuci tangan dilakukan dengan cara aseptik dan cairan antiseptik. Cuci tangan dilakukan dengan antisipasi perpindahan kuman melalui tangan, dilakukan pada saat tiba dikantor, akan memeriksa, memakai sarung tangan, saat akan melakukan injeksi, saat akan pulang ke rumah, setelah menyentuh cairan tubuh (darah, mukosa dan cairan infeksius lain). Prosedur keterampilan klinis hand washing akan dijelaskan di materi lain

### **B. Pemakaian Alat Pelindung Diri**

1. Sarung tangan, untuk mencegah perpindahan mikroorganisme yang terdapat pada tangan petugas kesehatan kepada pasien, dan mencegah kontak antara tangan petugas dengan darah atau cairan tubuh pasien, selaput lendir, luka, alat kesehatan, atau permukaan yang terkontaminasi. Prosedur keterampilan klinis gloving akan dijelaskan di materi lain
2. Pelindung wajah (masker, kacamata, helm) : untuk mencegah kontak antara droplet dari mulut dan hidung petugas yang mengandung mikroorganisme ke pasien dan mencegah kontak droplet/darah/cairan tubuh pasien kepada petugas.
3. Penutup kepala : untuk mencegah kontak dengan percikan darah atau cairan tubuh pasien.
4. Gaun pelindung (baju kerja atau celemek) : untuk mencegah kontak mikroorganisme dari pasien atau sebaliknya. Prosedur keterampilan klinis gowning akan dijelaskan di materi lain
5. Sepatu pelindung : mencegah perlukaan kaki oleh bendat ajam yang terkontaminasi, juga terhadap darah dan cairan tubuh lainnya. Indikasi pemakaian alat pelindung diri: tidak semua alat pelindung diri harus dipakai, tergantung pada jenis tindakan atau kegiatan yang akan dilakukan.



Gambar 1. Standar Alat Pelindung Diri

Saat pandemic COVID-19 di awal tahun 2020 terjadi, penggunaan Alat Pelindung Diri (APD) menjadi lebih digalakkan di lingkungan rumah sakit dan institusi kesehatan. Secara umum, penggunaan APD dibagi menjadi 3 level yaitu :

a. Level 1

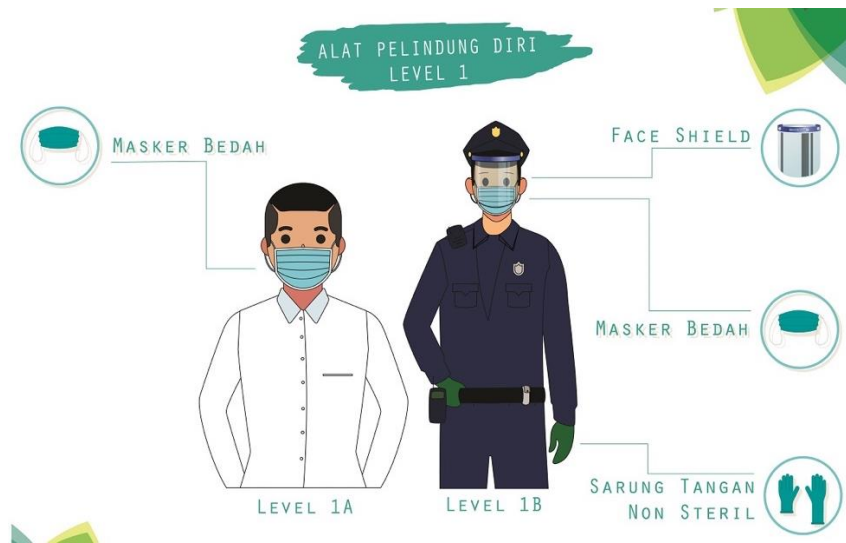Level ini diperuntukkan bagi tenaga kesehatan yang bekerja di tempat praktik umum di mana kegiatannya tidak menimbulkan resiko tinggi, tidak menimbulkan aerosol. Level ini dibagi ke dalam 2 kategori, yaitu level 1A dan level 1B. Level 1A diperuntukkan bagi manajemen kantor non pelayanan, tata usaha (Bagian Keuangan, Barang, Perencanaan, Kepegawaian), dan Tim Casemix. Pada level ini, alat pelindung diri yang dipakai adalah masker bedah.

Sedangkan pada level 1B, alat pelindung diri yang dipergunakan terdiri atas masker bedah, sarung tangan non steril, dan pelindung wajah (face shield) atau pelindung mata (google). Area yang menggunakan level ini adalah Satpam (khusus bagian skrining suhu tubuh), Rekam Medik, Cleaning Service Saat Membersihkan Area Perkantoran, Instalasi Laundry dan Sterilisasi (Petugas Setrika dan pengering Pakaian), serta loket pendaftaran dan pembayaran.

Komponen APD pada level ini antara lain :

- 1) Memakai atribut/baju kerja
- 2) Melepas semua assesories (jam tangan, cincin, gelang)
- 3) Mencuci tangan
- 4) Memakai penutup kepala
- 5) Memakai masker bedah

- 6) Memakai sarung tangan lateks
- 7) Memakai penutup wajah/face shield
- 8) Memakai pelindung kaki/sepatu boots



Gambar 2. APD Level 1

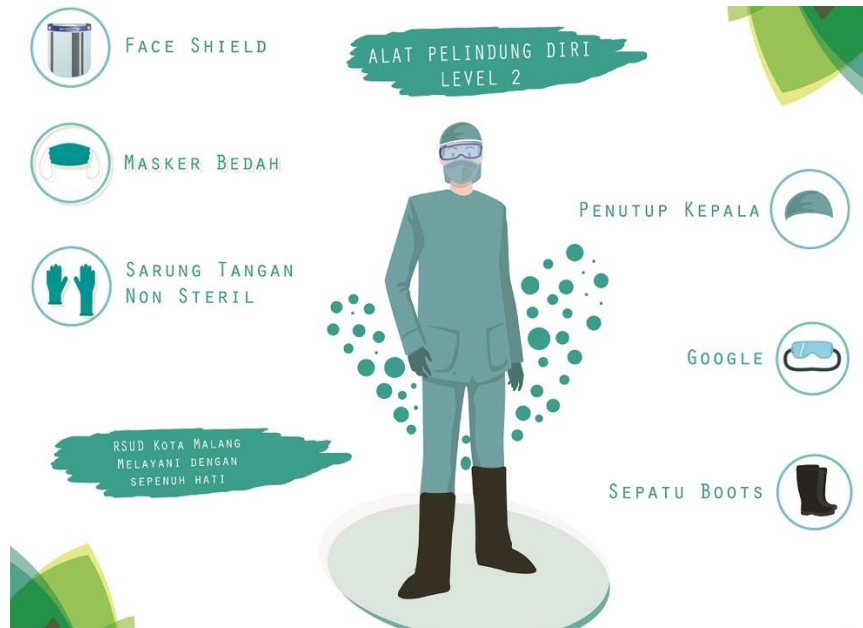b. Level 2

Level 2 diperuntukkan bagi tenaga kesehatan yang bekerja di ruang perawatan pasien non covid, tenaga laboratorium yang melakukan pemeriksaan sampel laboratorium, petugas laundry dan sterilisasi saat membersihkan linen dan alat infeksius, dan petugas IPAL saat melakukan pengelolaan limbah.

Alat pelindung diri yang dipergunakan terdiri atas penutup kepala, masker bedah, face shield atau google, sarung tangan non steril, scoret, sepatu tertutup. Bila melakukan tindakan yang menimbulkan aerosol (seperti intubasi, ekstubasi, trakeostomi, resusitasi jantung paru, pemasangan NGT, Suctioning, Bronkoskopi, mengambil swab, nebulizer) atau melakukan pemeriksaan fisik di rawat jalan pada pasien dengan gejala-gejala saluran pernafasan/ Melakukan pemeriksaan sampel saluran pernafasan, masker bedah diganti dengan masker N-95 yang dilapisi masker bedah.

**Komponen APD level 2 antara lain :**

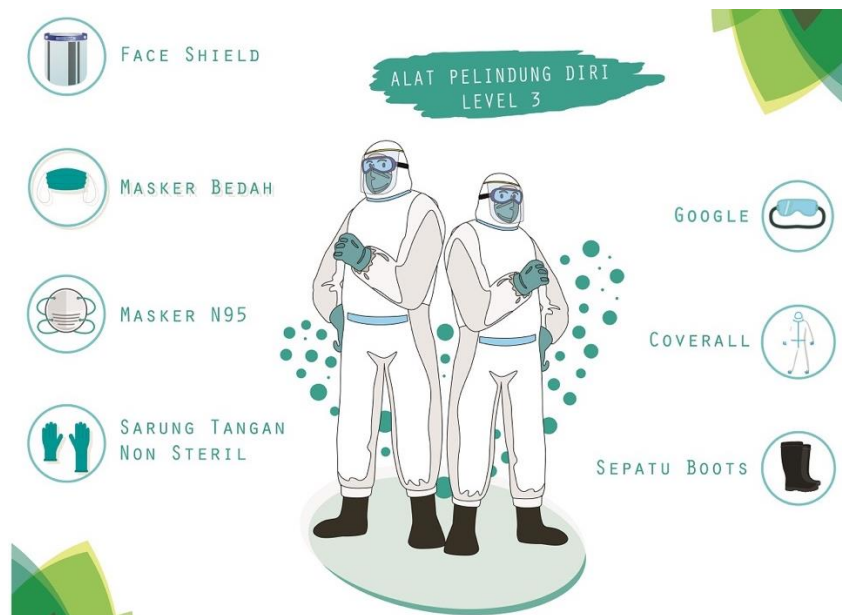
- |  |  |
|--|--|
| 1) Memakai atribut/baju kerja                            | 5) Memakai bedah                       |
| 2) Melepas semua assesories (jam tangan, cincin, gelang) | 6) Memakai gown/apron                  |
| 3) Mencuci tangan  | 7) Memakai sarung tangan lateks        |
| 4) Memakai penutup kepala                                | 8) Memakai penutup wajah/face shield   |
|  | 9) Memakai pelindung kaki/sepatu boots |



Gambar 3. APD Level 2

c. Level 3

Level 3 diperuntukkan bagi tenaga kesehatan yang bekerja kontak langsung dengan pasien terduga atau terkonfirmasi covid-19. Alat pelindung diri yang dipergunakan terdiri atas baju kerja/ scrub, hand scoen pendek & panjang, masker N95 yang dilapisi masker bedah, kacamata goggle atau *face shield*, coverall, sepatu boot.



Gambar 4. APD Level 3

**Komponen APD level 3 antara lain :**

- 1) Memakai atribut/baju kerja
- 2) Melepas semua accessories (jam tangan, cincin, gelang)
- 3) Mencuci tangan
- 4) Memakai penutup kepala
- 5) Memakai N95
- 6) Memakai sarung tangan lateks
- 7) Memakai Hazmat
- 8) Memakai penutup wajah/face shield
- 9) Memakai pelindung kaki/sepatu boots
- 10) Memakai gown/apron bila akan melakukan tindakan aerosol
- 11) Memakai sarung tangan lateks lagi bila diperlukan

**Langkah-langkah memakai APD yang benar :**

- 1) Pakai terlebih dahulu baju dan sepatu kerja khusus
- 2) Cuci tangan menggunakan sabun atau hand sanitizer
- 3) Pakai topi bedah sekali pakai
- 4) Pakai masker pelindung medis (N95)
- 5) Pakai sarung tangan dalam
- 6) Pakai kaca mata pelindung
- 7) Pakai sarung tangan karet sekali pakai
- 8) Pemakaian selesai

**Langkah-langkah melepas APD yang benar :**

- 1) Lakukan desinfeksi pada sarung tangan kedua, boot
- 2) Lepaskan pakaian pelindung
- 3) Lepaskan kaca mata pelindung
- 4) Lepaskan masker
- 5) Lepaskan topi
- 6) Lepaskan sarung tangan
- 7) Pelepasan selesai



# PEMAKAIAN APD SESUAI ANJURAN WHO

## 1 RUANG RAWAT PASIEN

Target personal	Aktivitas	Jenis APD atau prosedur
Petugas kesehatan	Layanan langsung px Covid 19	Masker bedah, gaun, sarung tangan <i>googles/face shield</i>
	Tindakan potensi produksi aerosol	Respirator partikulat/N95, gaun, sarung tangan, pelindung mata, apron
<i>Cleaning service</i> Pelaku pembersihan	Masuk kamar px covid 19	Masker bedah, gaun, sarung tangan RT, <i>googles</i> , sepatu <i>boot/sepatu</i> tertutup
Pengunjung	Masuk kamar pasien Covid 19	Masker bedah, gaun, sarung tangan

## 2 RUANG RAWAT JALAN

Target personal	Aktivitas	Jenis APD atau prosedur
Ruang konsultasi	Petugas kesehatan	Petugas Pem fisik px infeksi sal. napas
	Petugas kesehatan	Tidak periksa pasien gx sal napas
	Pasien dengan gx infeksi sal. napas	Semua aktifitas
	Pasien tanpa gx infeksi sal. napas	Semua aktifitas
	<i>Cleaning service/</i> pembersih	Sesudah dan antara konsultasi dg px infeksi sal. napas
		Masker bedah, gaun, sarung tangan RT, <i>googles</i> , sepatu <i>boot/sepatu</i> tertutup

Target personal	Aktivitas	Jenis APD atau prosedur
Ruang Tunggu	Pasien dengan gx infeksi sal. napas	Semua aktifitas
	Pasien tanpa gx infeksi sal. napas	Semua aktifitas
	Semua staf termasuk petugas kesehatan	Tugas administrasi
	Petugas kesehatan	Skrining awal tidak termasuk kontak langsung
	Pasien dengan gx infeksi sal napas	Semua aktifitas
	Pasien tanpa gx infeksi sal napas	Semua aktifitas

## 3 AREA LAIN

Target personal	Aktivitas	Jenis APD atau prosedur
Transit (koridor, bangsal)	Semua staf termasuk Petugas kesehatan	Aktivitas yang tidak terlibat dg pasien covid 19
Triage	Petugas	Skrining awal, tidak kontak langsung
	Pasien infeksi saluran napas	Semua aktifitas
	Pasien tanpa gx infeksi sal napas	Semua aktifitas
Laboratorium	Analisis lab	Mengelola sampel sal. napas
Area administrasi	Semua staf termasuk petugas kesehatan	Tugas administrasi yg tidak melibatkan

# PEMAKAIAN APD SESUAI ANJURAN WHO

## 4 KOMUNITAS

Target personal	Aktivitas	Jenis APD atau prosedur
Rumah	Pasien dengan gx infeksi sal napas	Semua aktifitas
	Perawat pasien	Masuk kamar px, tidak beri perawatan langsung/bantu
	Perawat pasien	Masuk kamar px, melakukan penanganan feses, urin, limbah pp CoVID
	Petugas kesehatan	Beri layanan langsung/ bantu px CoVID di rumah
Area public (sekolah, mall, stasiun kereta)	Individu tanpa infeksi sal. napas	Semua aktifitas
Area administrasi	Semua staf	Semua aktifitas
Area skrining	Staf	Skrining awal, ukur suhu, tidak kontak langsung
	Staf	Skrining ke-2 (anamnesis penumpang dg demam, gejala, riwayat traveling)
	<i>Cleaning service</i>	Bersihkan area dimana pasien demam di skrining
Area skrining	Sopir	Terlibat hanya mengemudi, ada pemisah area Px & sopir
		Terlibat mengangkat dan menurunkan pasien suspek CoVID
		Tidak kontak langsung dengan pasien, tidak ada pemisah ruang sopir dan area pasien
	Pasien suspek CoVID	Rujuk ke RS Rujukan
	<i>Cleaning servis</i>	Membersihkan sesudah dan antara antar pasien suspek CoVID rujuk ke RS Rujukan
Dimana saja	Tim investigasi respon cepat	Wawancara suspek atau konfirm pasien CoVID dan kontak
		Wawancara personal dengan pasien suspek dan konfirm CoVID tanpa kontak langsung
		Wawancara personal dengan kontak asimtomatik dengan pasien CoVID

Gambar 5. Pemakaian APD sesuai anjuran WHO



**RSUP Dr. HASAN SADIKIN BANDUNG**  
JL. PASTEUR NO. 38 BANDUNG 40131

## LANGKAH-LANGKAH MENGUNAKAN APD LENGKAP

- 

1 Petugas memakai baju kerja dan melepaskan aksesoris di tangan
- 

2 Petugas melakukan kebersihan tangan
- 

3 Pakai baju cover all atau baju Hazmat
- 

4 Pakai penutup kaki & Sepatu bot
- 

5 Kenakan sarung tangan bedah pertama
- 

6 Kenakan Apron
- 

7 Kenakan sarung tangan bedah kedua
- 

8 Kenakan masker N95 yaitu dengan cara memegang cup masker, kenakan di hidung, tarik tali bagian atas. Lalu tali bagian bawah, tekan logam untuk memastikan tidak ada kebocoran
- 

9 Kenakan penutup kepala
- 

10 Kenakan Goggle atau kacamata pelindung
- 

11 Pakai pelindung wajah atau face shield
- 

12 Petugas lain memeriksa kelengkapan APD

**Sumber :**  
 \* PAK NG 27 tentang pencegahan dan pengendalian infeksi tahun 2017  
 \* Kementerian Kesehatan RI Pedoman IPI COVID-19 revisi 4 2020  
 \* Rational PPE for Covid-19 WHO 2020  
 \* Advice on the use of masks in the community, during homecare & health care setting of Covid-19 WHO 2020

**Komite Pencegahan dan Pengendalian Infeksi**  
**RSUP Dr. Hasan Sadikin Bandung**  
**Jl. Pasteur No. 38 Bandung**

Contact Center (022) 2551111

[www.facebook.com/rshsbdg](https://www.facebook.com/rshsbdg)

[www.rshs.or.id](http://www.rshs.or.id)

@rshsbdg

@rshs\_bandung

SMS Hotline 08112335555

Gambar 6. Langkah memakai APD lengkap





## LANGKAH-LANGKAH MELEPASKAN APD LENGKAP

- 

**1** Petugas melakukan disinfeksi sarung tangan bedah lapis kedua (luar)
- 

**2** Lakukan disinfeksi pada sepatu bot
- 

**3** Lepaskan sarung tangan bedah lapis kedua (luar) langsung dibuang ke tempat sampah infeksius
- 

**4** Lepaskan apron (jangan menyentuh bagian luar), balikkan apron kemudian digulung dan langsung dibuang ke tempat sampah infeksius
- 

**5** Lepaskan pelindung wajah, jangan menyentuh bagian depan, lalu ditempatkan di wadah untuk diproses ulang
- 

**6** Lepaskan kaca mata pelindung, jangan menyentuh bagian depan, lalu ditempatkan di wadah untuk diproses ulang
- 

**7** Lepaskan penutup kepala, buang ke tempat sampah infeksius
- 

**8** Lepaskan sepatu bot, letakan di wadah untuk diproses ulang
- 

**9** Lepaskan baju hazmat (jangan sentuh bagian luar) balikkan baju kemudian digulung dan langsung dibuang ke tempat sampah infeksius
- 

**10** Lepaskan pelindung kaki dan buang ke tempat sampah infeksius, petugas menggunakan alas kaki yang telah disediakan di ruang ante room
- 

**11** Lepaskan masker N95 jangan pegang bagian depan masker, langsung buang ke tempat sampah infeksius
- 

**12** Lepaskan sarung tangan bedah bagian dalam dan buang ke tempat sampah infeksius
- 

**13** Lakukan kebersihan tangan dengan sabun dan air mengalir

**Sumber :**

- \* PWS NO.27 tentang pengendalian dan penanganan infeksi tahun 2017
- \* Kementerian Kesehatan RI Pedoman PPI COVID-19 revisi 4 2020
- \* Rational PPE for Covid-19 WHO 2020
- \*\* Advice on the use of masks in the community, during homecare & health care setting of Covid-19 WHO 2020

**Komite Pencegahan dan Pengendalian Infeksi**  
**RSUP Dr. Hasan Sadikin Bandung**  
**Jl. Pasteur No. 38 Bandung**





Contact Center  
(022) 2551111



[www.facebook.com/rshsbdg](https://www.facebook.com/rshsbdg)



[www.rshs.or.id](http://www.rshs.or.id)



@rshsbdg



@rshs\_bandung



SMS Hotline  
08112335555

Gambar 7. Langkah melepas APD lengkap

## IV. LANGKAH UNIVERSAL PRECAUTIONS

### HAND WASHING AND HAND SCRUBBING

#### A. PENDAHULUAN

Tangan merupakan bagian tubuh yang paling sering berkontak dengan kuman yang menyebabkan penyakit dan menyebarkannya. Cara terbaik untuk mencegahnya adalah dengan membiasakan mencuci tangan. Mencuci tangan adalah teknik yang sangat mendasar dalam mencegah dan mengendalikan infeksi, dengan mencuci tangan dapat menghilangkan sebagian besar mikroorganisme yang ada di kulit (Hidayat, 2005). *Hand Hygiene* termasuk mencuci tangan adalah salah satu tindakan sanitasi dengan membersihkan tangan dan jari jemari dengan menggunakan air atau pencairan lainnya oleh manusia dengan tujuan untuk menjadi bersih. Tindakan ini sering kita anggap sepele, namun merupakan hal yang sangat penting dalam menjaga higiene tangan maupun kulit serta salah satu upaya efektif dalam mencegah infeksi nosokomial.

Pencegahan dan pengendalian infeksi merupakan tantangan praktisi dalam kebanyakan tatanan pelayanan kesehatan, dan peningkatan biaya untuk mengatasi infeksi yang berhubungan dengan pelayanan kesehatan merupakan keprihatinan besar bagi pasien maupun para profesional pelayanan kesehatan. Infeksi umumnya dijumpai dalam semua bentuk pelayanan kesehatan termasuk infeksi saluran kemih terkait kateter, infeksi aliran darah (*blood stream infections*) dan pneumonia (sering kali dihubungkan dengan ventilasi mekanis). Kebersihan tangan merupakan hal penting bagi pelayanan pasien di rumah sakit karena tangan merupakan media perantara penyakit yang paling sering terjadi di rumah sakit. Sebagian besar infeksi ini dapat dicegah dengan strategi-strategi yang sudah ada dan relatif murah yaitu :

1. Mentaati praktik-praktik pencegahan infeksi yang direkomendasikan khususnya cuci tangan dan pemakaian sarung tangan.
2. Memperhatikan proses-proses dekontaminasi dan pembersihan alat-alat kotor.
3. Meningkatkan keamanan di ruang operasi dan area-area lain yang berisiko tinggi di mana perlukaan yang serius dan paparan terhadap infeksi sering terjadi
4. Mengingat pentingnya strategi di atas dimiliki oleh seorang dokter, maka salah satu kompetensi KETERAMPILAN yang terkait dengan higienes dan aseptis diberikan dalam kurikulum KETERAMPILAN pada mahasiswa kedokteran.

KETERAMPILAN ini terkait dengan semua KETERAMPILAN yang harus dimiliki oleh seorang dokter. Pada keterampilan komunikasi, mahasiswa di harapkan dapat menyampaikan kepada masyarakat cara mencuci tangan yang benar. Pada KETERAMPILAN pemeriksaan fisik, mencuci tangan dilakukan sebelum dan sesudah pemeriksaan pasien. Sama halnya dengan KETERAMPILAN di atas, pada KETERAMPILAN prosedural, mencuci

tangan dilakukan sebelum dan sesudah melakukan tindakan kepada pasien. Waktu yang dibutuhkan untuk KETERAMPILAN mencuci tangan 2 x 50 menit (1 x pertemuan), bertempat di Ruang Skills Lab FK UAD

**B. TUJUAN PEMBELAJARAN:**

**1. Tujuan Instruksional Umum**

Setelah mengikuti pelatihan ini diharapkan mahasiswa mengetahui dan mampu mencuci tangan yang benar.

**2. Tujuan Instruksional Khusus**

- a. Mahasiswa mengetahui prosedur cuci tangan yang benar
- b. Mahasiswa mengetahui jenis-jenis prosedur cuci tangan
- c. Mahasiswa mampu melakukan cuci tangan yang benar sesuai dengan urutan prosedur
- d. Mahasiswa mampu menerapkan prosedur cuci tangan dalam kehidupan sehari-hari.

**C. STRATEGI PEMBELAJARAN:**

1. Responsi: Diadakan pre-test dan post-test
2. Bekerja kelompok: Mahasiswa bekerja dalam kelompok dengan bimbingan seorang instruktur.
3. Bekerja dan belajar mandiri: Kegiatan mandiri dilakukan oleh mahasiswa baik di bawah bimbingan instruktur maupun tanpa bimbingan instruktur.

**D. TEORI**

Hand hygiene adalah suatu upaya atau tindakan membersihkan tangan, baik dengan menggunakan sabun antiseptik di bawah air mengalir atau dengan menggunakan handrub berbasis alkohol dengan langkah-langkah yang sistematis sesuai urutan, sehingga dapat mengurangi jumlah bakteri yang berada pada tangan.

Price (1938) menyatakan bahwa bakteri pada tangan dapat dikategorikan menjadi dua jenis, dikenal sebagai resident flora dan transient flora. Resident flora, terdiri dari mikroorganisme yang tersembunyi dibawah sel superfisial stratum korneum dan dapat pula ditemukan pada permukaan tangan. Bakteri yang paling banyak ditemukan adalah *staphylococcus epidermidis*. Resident flora ini mempunyai dua fungsi protektif, antagonis mikroba dan kompetisi untuk mendapatkan nutrisi di ekosistem. Secara umum, hubungan resident flora dan kejadian infeksi sangat kecil, namun mungkin dapat menyebabkan infeksi pada bagian tubuh yang steril seperti mata.

Transient flora (transient microbiota), yang berkoloni pada lapisan superfisial kulit, umumnya lebih mudah disingkirkan dengan cuci tangan yang rutin. Mikroorganisme transient tidak berkembang biak di dalam kulit, namun umumnya berkembang biak di permukaan kulit. Mikroorganisme ini juga sering berpindah seiring dengan adanya kontak antara petugas kesehatan dengan alat, pasien bahkan dengan petugas kesehatan lain.

### Tata laksana *Hand Hygiene*

WHO (World Health Organization) mensyaratkan five moment of hand hygiene (5 waktu *hand hygiene*), yang merupakan petunjuk waktu kapan petugas harus melakukan *hand hygiene*, yaitu :

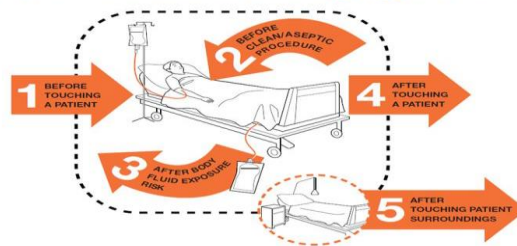
1. Sebelum kontak dengan pasien
2. Sebelum tindakan aseptik
3. Setelah kontak dengan pasien
4. Setelah berisiko kontak dengan cairan tubuh pasien
5. Setelah kontak dengan lingkungan pasien

Hal – hal yang perlu diperhatikan :

1. Kebersihan tangan mutlak dijalankan di area *critical care* di rumah sakit (misal : HCU)
2. Pastikan tangan kering sebelum memulai kegiatan

### 5 Moments melakukan tindakan cuci tangan

## Your 5 Moments for Hand Hygiene



Gambar 8. Aturan kapan cuci tangan di lingkungan RS

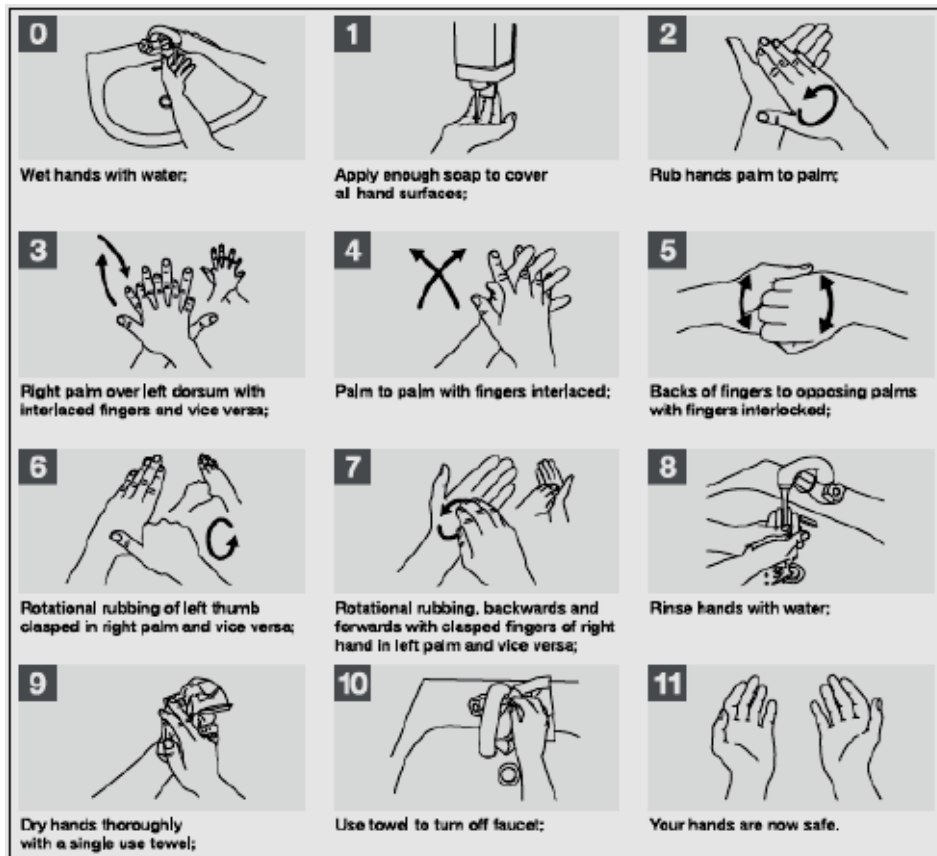
Membersihkan tangan merupakan pilar dan indikator mutu dalam mencegah dan mengendalikan infeksi, sehingga wajib dilakukan oleh setiap petugas rumah sakit. Membersihkan tangan dapat dilakukan dengan mencuci tangan dengan air mengalir (*Handwash*) atau menggunakan antiseptik berbasis alkohol (*Handrub*).

1. *Hand Hygiene* dengan air mengalir (*Handwash*)

Mencuci tangan dengan air mengalir dan sabun merupakan teknik *hand hygiene* yang paling ideal. Dengan mencuci tangan, kotoran tak terlihat dan bakteri patogen yang terdapat pada area tangan dapat dikurangi secara maksimal. *Hand hygiene* dengan mencuci tangan disarankan untuk dilakukan sesering mungkin, bila kondisi dan sumber daya memungkinkan, minimal dilakukan ketika tangan terlihat kotor atau setelah 5 kali melakukan tindakan atau memakai *handrub* kepada pasien. Pelaksanaan *hand hygiene* dengan mencuci tangan efektif membutuhkan waktu sekitar 40-60 detik, Setiap perlakuan minimal selama 7 detik, dengan langkah sebagai berikut :

- a. Basahi tangan dengan air mengalir;
- b. Tuangkan sabun kurang lebih 5cc untuk menyabuni seluruh permukaan tangan;
- c. Mulai teknik 6 langkah :
  - 1) Gosok tangan dengan posisi telapak pada telapak;
  - 2) Gosok telapak tangan kanan diatas punggung tangan kiri dengan jari-jari saling menjalin dan sebaliknya;
  - 3) Gosok kedua telapak tangan dan jari – jari saling menjalin;
  - 4) Gosok punggung jari – jari pada telapak yang berlawanan dengan jari – jari saling mengunci;
  - 5) Gosok memutar ibu jari kiri dengan tangan kanan mengunci pada ibu jari tangan kiri dan sebaliknya;
  - 6) Gosok kuku jari-jari kiri memutar pada telapak tangan kanan dan sebaliknya.
- d. Bilas tangan dengan air mengalir;
- e. Keringkan tangan sekering mungkin dengan tisu;
- f. Gunakan tissue untuk mematikan kran.





Gambar 9. Hand washing

2. *Hand Hygiene* Menggunakan antiseptik berbasis alkohol (*Handrub*)

Antiseptik adalah larutan antimikroba yang digunakan untuk mencegah infeksi. Diantara contohnya adalah alkohol. Alkohol adalah jenis antiseptik yang cukup potensial, bekerja dengan cara menggumpalkan protein yang merupakan struktur utama dari kuman sehingga kumannya mati. Alkohol antiseptik bukanlah khomr. Alkohol antiseptik digunakan untuk luar tubuh dan tidak untuk dikonsumsi, berbeda dengan khomr yang memang diproduksi untuk diminum (dikonsumsi). Alkohol antiseptik digunakan dalam keadaan darurat dan termasuk antiseptik yang relatif aman bagi kulit. (Fatwa MUI No 11 Tahun 2009).

Pada akhir tahun 1990an dan awal abad ke 21, diperkenalkan cairan alkohol untuk mencuci tangan (juga dikenal sebagai cairan pencuci tangan, antiseptik, atau sanitasi tangan) dan menjadi populer. Banyak dari cairan ini berasal dari kandungan alkohol atau etanol yang dicampurkan bersama dengan kandungan pengental seperti karbomer, gliserin, dan menjadikannya serupa jelly, cairan, atau busa untuk memudahkan penggunaan dan menghindari perasaan kering karena penggunaan alkohol. Cairan ini mulai populer digunakan karena penggunaannya yang mudah, praktis karena tidak membutuhkan air dan sabun.



Sesuai perkembangan zaman, dikembangkan juga cairan pembersih tangan non alkohol. Namun apabila tangan benar-benar dalam keadaan kotor, baik oleh tanah, darah, ataupun lainnya, maka penggunaan air dan sabun untuk mencuci tangan lebih disarankan karena cairan pencuci tangan baik yang berbahan dasar alkohol maupun non alkohol walaupun efektif membunuh kuman cairan ini tidak membersihkan tangan, ataupun membersihkan material organik lainnya.

Cairan pembunuh kuman yang berbahan dasar alkohol tidak efektif untuk mematikan materi organik, dan virus-virus tertentu seperti norovirus, spora, bakteri tertentu, dan protozoa tertentu. Untuk membersihkan mikroorganisme tersebut tetap disarankan menggunakan sabun dan air. Karena praktis, cairan-cairan pencuci tangan inipun mulai diproduksi dan diperkenalkan secara komersil.

Pada pelaksanaan *hand hygiene*, mencuci tangan terkadang tidak dapat dilakukan karena kondisi atau karena keterbatasan sumber daya. Banyaknya pasien yang kontak dengan petugas dalam satu waktu, atau sulitnya mendapatkan sumber air bersih yang memadai menjadi kendala dalam melaksanakan *hand hygiene* dengan mencuci tangan. Dengan alasan ini, WHO menyarankan alternatif lain dalam melakukan *hand hygiene*, yaitu dengan handrub berbasis alkohol.

a. Keuntungan hand rub

WHO merekomendasikan handrub berbasis alkohol karena beberapa hal sebagai berikut :

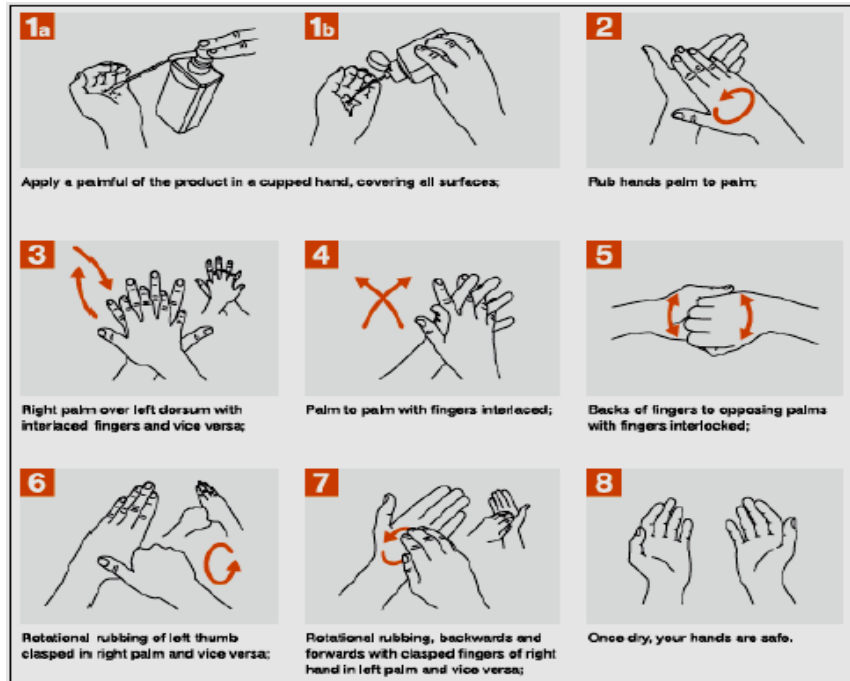- 1) Berdasarkan bukti, keuntungan intrinsik dari reaksinya yang cepat, efektif terhadap aktivitas mikroba spektrum luas dengan resiko minimal terhadap resistensi mikrobakterial;
- 2) Cocok untuk digunakan pada area atau fasilitas kesehatan dengan akses dan dukungan sumberdaya yang terbatas dalam hal fasilitas *hand hygiene* (termasuk air bersih, tissue, handuk, dan sebagainya);
- 3) Kemampuan promotif yang lebih besar dalam mendukung upaya *hand hygiene* karena prosesnya yang cepat dan lebih nyaman untuk dilakukan;
- 4) Keuntungan finansial, mengurangi biaya yang perlu dikeluarkan rumah sakit;
- 5) Resiko minimal terhadap *adverse event* karena meningkatnya keamanan, berkaitan dengan akseptabilitas dan toleransinya dibandingkan dengan produk lain.

b. Teknik mencuci tangan menggunakan handrub

c. Pelaksanaan membersihkan tangan dengan menggunakan alcohol based handrub efektif membutuhkan waktu sekitar 20-30 detik, Setiap perlakuan minimal 4 detik, melalui 6 (enam) langkah kebersihan tangan. Prosedur ini dimulai dengan menuangkan 3-5 ml handrub ke dalam telapak tangan, dan kemudian memulai teknik 6 langkah :

- 1) Menggosok bagian dalam telapak tangan;
- 2) Menggosok punggung tangan bergantian;

- 3) Menggosok sela-sela jari tangan;
- 4) Menggosok ruas jari tangan dengan mengkaitkan kedua tangan;
- 5) Menggosok ibu jari tangan, bergantian;
- 6) Menggosok ujung jari tangan.



Gambar 10. Cuci tangan dengan hand rub

d. Cara Pembuatan Hand Rub Berbasis Alkohol

Ada beberapa teknik dalam pembuatan handrub berbasis alkohol yang dapat dibuat dengan cukup mudah di institusi rumah sakit. Teknik tersebut antara lain:

1) Formula 1

Untuk menghasilkan konsentrasi akhir dari ethanol 80% v/v, glycerol 1,45% v/v, hydrogen peroxide (H<sub>2</sub>O<sub>2</sub>) 0,125% v/v Tuangkan kedalam 1000 ml labu ukur :

- a) Ethanol 96% v/v sebanyak 833,3 ml
- b) H<sub>2</sub>O<sub>2</sub> 3%, sebanyak 41,7 ml
- c) Glycerol 98%, 14,5 ml

Tambahkan aqua destilata atau air yang telah dimasak kedalam labu ukur hingga mencapai 1000ml, kocok dengan perlahan sampai larutan benar-benar tercampur.

2) Formula 2

Untuk menghasilkan konsentrasi akhir dari isopropyl alcohol 75% v/v, glycerol 1,45% v/v, hydrogen peroxide (H<sub>2</sub>O<sub>2</sub>) 0,125% v/v Tuangkan kedalam 1000 ml labu ukur :

- a) Isopropyl alcohol (dengan kemurnian 99,8%) 751,5 ml
- b) H<sub>2</sub>O<sub>2</sub> 3%, sebanyak 41,7 ml

c) Glycerol 98%, 14,5 ml

Tambahkan aqua destilata atau air yang telah dimasak kedalam labu ukur hingga mencapai 1000 ml, kocok dengan perlahan sampai larutan benar-benar tercampur.

Menurut WHO, produksi hand rub direkomendasikan dilakukan oleh tenaga farmasis terlatih di unit farmasi. Hal ini dikarenakan ethanol yang tidak diencerkan bersifat sangat mudah terbakar, dan bahkan tetap dapat terpicu untuk terbakar saat berada dalam suhu dibawah 10°.

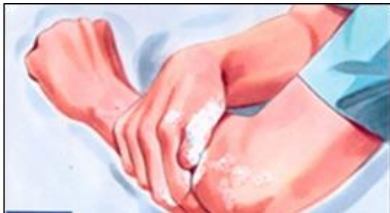- 3) WHO juga menyarankan untuk alasan keamanan, pembuatan handrub berbahan dasar alkohol dalam satu kali, tidak lebih dari 50 liter. Tempat penyimpanan idealnya ruang dengan air conditioner (AC) dan tertutup, serta terhindar dari sinar matahari langsung. Untuk menghindari kontaminasi organisme patogen dan spora, botol sekali pakai (disposable) lebih disarankan meskipun botol yang dipakai ulang dapat juga dipakai sebagai wadah setelah disterilkan. Untuk mencegah evaporasi, kapasitas maksimum yang dianjurkan adalah 500 ml pada ruang perawatan (rawat inap) atau rawat jalan, dan 1000 liter pada kamar operasi.

### 3. *Hand Hygiene* Metode bedah (*Handscrub*)

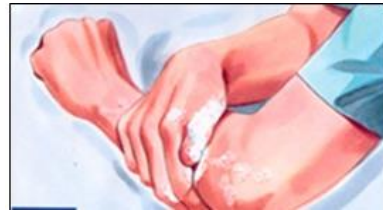Hand hygiene metode bedah adalah suatu upaya membersihkan tangan dari benda asing dan mikroorganisme dengan menggunakan metode yang paling maksimal sebelum melakukan prosedur bedah. Dengan tujuan tertinggi dalam upaya mengurangi mikroorganisme patogen pada area tangan, mencuci tangan metode bedah dilakukan dengan sangat hati-hati dan dalam waktu yang relatif lebih lama. Pelaksanaan membersihkan tangan dengan mencuci tangan efektif membutuhkan waktu sekitar 2-6 menit melalui 3 tahapan dengan langkah-langkah :

- 1) Membasahi tangan dengan air mengalir, dimulai dari ujung jari sampai 2 cm diatas siku;
- 2) Menempatkan sekitar 15 ml (3 x tekanan dispenser) cairan handscrub antiseptik di telapak tangan kiri, dengan menggunakan siku lengan yang lain atau dengan dorongan lutut untuk mengoperasikan dispenser;
- 3) Meratakan dan menggosok cairan handsrub;
- 4) Ratakan dengan kedua telapak tangan, dilanjutkan dengan menggosok punggung, sela- sela jari tangan kiri dan kanan dan sebaliknya;
- 5) Kedua telapak tangan, jari -jari sisi dalam dari kedua tangan saling menggosok dan mengait dilanjutkan dengan membersihkan kedua ibu jari dan ujung kuku jari bergantian;
- 6) Mengambil pembersih kuku dan bersihkan dalam air mengalir;
- 7) Mengambil sikat steril yang sudah berisi cairan handsrub;
- 8) Menyikat tangan kanan dan tangan kiri bergantian;
- 9) Kuku dengan gerakan tegak searah dari atas ke bawah pada kedua tangan;

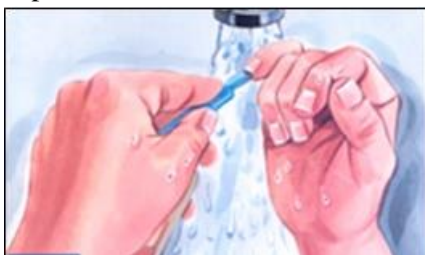- 10) Jari-jari seakan mempunyai empat sisi, sela jari, secara urut mulai dari ibu jari sampai dengan kelingking;
- 11) Telapak tangan, punggung melalui gerakan melingkar;
- 12) Daerah pergelangan tangan atas sampai dengan siku dengan gerakan melingkar;
- 13) Ulangi cara ini pada tangan kanan selama 2 menit;
- 14) Membilas tangan dengan air mengalir dari arah ujung jari ke siku dengan memposisikan tangan tegak;
- 15) Lakukan sekali lagi menyikat tangan kanan dan tangan kiri secara bergantian;
- 16) Kuku dengan gerakan tegak searah dari atas ke bawah pada kedua tangan;
- 17) Jari-jari seakan mempunyai empat sisi, sela-sela jari, secara urut mulai dari ibu jari sampai dengan kelingking;
- 18) Telapak tangan dan punggung dengan gerakan melingkar;
- 19) Daerah pergelangan tangan atas sampai dengan siku dengan gerakan melingkar dilakukan selama 2 menit;
- 20) Membiarkan air menetes dari tangan sampai dengan siku;
- 21) Mengeringkan menggunakan handuk steril yang dibagi 4 bagian, dua bagian untuk tangan kiri dan dua bagian yang lain untuk tangan kanan, memutar dari jari- jari tangan ke arah siku;
- 22) Meletakkan handuk pada tempat yang disediakan.



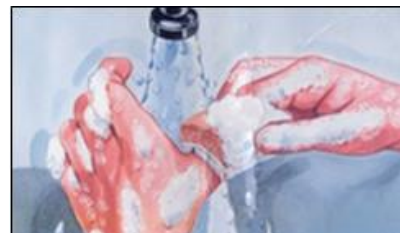A. Basahi tangan dan lengan bawah dengan air dan cuci secara menyeluruh menggunakan cairan antiseptik, kemudian bilas



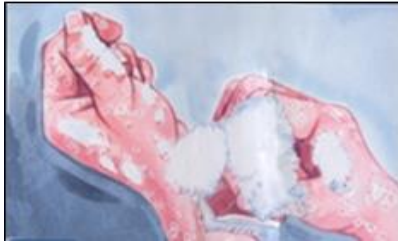B. Gunakan sekali lagi cairan antiseptik, sebarkan ke seluruh permukaan tangan dan lengan bawah



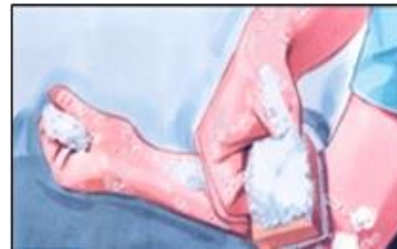C. Gunakan pembersih kuku untuk membersihkan daerah bawah kuku kedua tangan



D. Bersihkan kuku secara menyeluruh, kemudian jari, sela-sela jari, telapak tangan dan punggung tangan, cuci tiap jari pada keempat sisinya



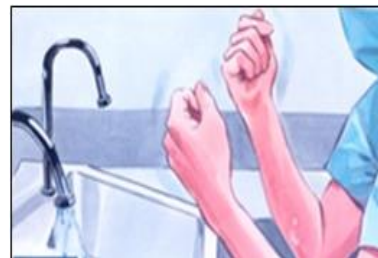E. Gosok tangan sampai pergelangan tangan (kanan dan kiri)



F. Gosok pergelangan tangan sampai siku. Ulangi pada lengan satunya (posisi tangan selalu lebih tinggi dari siku)



G. Bilas lengan bawah dan tangan secara menyeluruh, pastikan tangan ditahan lebih tinggi dari siku



H. Biarkan sisa air menetes melalui siku, keringkan dengan handuk steril

Gambar 11. Cuci tangan di setting ruang operasi/pembedahan

### Mengeringkan Tangan dan Lengan

1. Ambil handuk steril, pegang pada ujungnya dan siku tidak boleh bersentuhan.
2. Buka handuk secara memanjang dan dipegang hanya satu ujung saja
3. Untuk menghindari kontaminasi, bagi handuk menjadi 4 bagian:
  1. Permukaan depan atas untuk mengelap tangan sebelah kiri
  2. Permukaan depan bawah untuk lengan kiri
  3. Permukaan belakang atas untuk tangan kanan
  4. Permukaan belakang bawah untuk lengan kanan
4. Keringkan tangan kanan atau kiri dahulu dengan menepukkan telapak dan punggung tangan pada handuk secara bergantian, baru kemudian keringkan dengan cengan cara permukaan handuk diletakkan di atas lengan kemudian digerakan memutar sampai 5 cm di atas siku, tidak boleh melebihi karena dapat terkontaminasi dengan kulit yang tidak di cuci
5. Buang handuk kotor pada tempat yang telah disediakan

Hal yang perlu diperhatikan dalam membersihkan tangan antara lain :

Sebelum dan sesudah melakukan **hand hygiene**, ada hal hal yang harus diperhatikan agar tujuan **hand hygiene** dapat tercapai, diantaranya adalah :

1. Perawatan kuku tangan

Kuku tangan harus dalam keadaan bersih dan pendek. Kuku yang panjang dapat menimbulkan potensi akumulasi bakteri patogen yang terdapat di bawah kuku.

2. Perhiasan dan aksesoris

Tidak diperkenankan menggunakan perhiasan pada area tangan seperti cincin, karena adanya resiko akumulasi bakteri patogen pada perhiasan yang dipakai.

3. Kosmetik

Kosmetik yang dipakai petugas kesehatan, seperti cat kuku, dapat menyimpan bakteri patogen, juga dapat terlepas dari tangan dan berpindah saat melakukan kontak dengan pasien. Hal ini sangat berbahaya dan disarankan untuk tidak dilakukan.

4. Penggunaan handuk atau tissue

Pengeringan tangan sebaiknya menggunakan tissue disposable. Namun bila terdapat keterbatasan dalam sumber daya, handuk yang bersih juga dapat digunakan, dengan catatan hanya digunakan sekali, dan kemudian harus melalui proses pembersihan agar dapat dipakai kembali di kemudian hari.

**CHECKLIST HAND HYGIENE**

NAMA :

NIM :

NO	ASPEK YANG DINILAI	Penilaian	
		Ya	Tidak
<b>TAHAP ORIENTASI</b>			
1	Mempersiapkan alat dan bahan		
2	Membaca basmallah		
<b>TAHAP KERJA</b>			
3	Nyalakan air kran dan basahi tangan dengan baik		
4	Tuangkan sabun kurang lebih 5cc untuk menyabuni seluruh permukaan tangan		
5	Melakukan cuci tangan 6 langkah : (7 detik tiap langkah jika menggunakan hand wash)		
	Gosok tangan dengan posisi telapak pada telapak;		
	Gosok telapak tangan kanan diatas punggung tangan kiri dengan jari-jari saling menjalin dan sebaliknya;		
	Gosok kedua telapak tangan dan jari – jari saling menjalin		
	Gosok punggung jari – jari pada telapak yang berlawanan dengan jari – jari saling mengunci		
	Gosok memutar ibu jari kiri dengan tangan kanan mengunci pada ibu jari tangan kiri dan sebaliknya		
	Gosok kuku jari-jari kiri memutar pada telapak tangan kanan dan sebaliknya		
6	Bilas tangan dengan air mengalir		
7	Keringkan tangan sekering mungkin dengan tisu		
8	Gunakan tissue untuk mematikan kran		
9	Melakukan cuci tangan dengan <i>handrub</i> : (4-5 detik tiap langkah jika menggunakan <i>handrub</i> )		
	Menggosok bagian dalam telapak tangan		
	Menggosok punggung tangan bergantian		
	Menggosok sela-sela jari tangan		
	Menggosok ruas jari tangan dengan mengkaitkan kedua tangan		
	Menggosok ibu jari tangan, bergantian		
	Menggosok ujung jari tangan		
<b>SIKAP PROFESIONAL</b>			
Melakukan dengan percaya diri dan rapi			
<b>Tanggal Kegiatan</b>			
<b>Nama Instruktur</b>			
<b>Tanda Tangan Instruktur</b>			



**CHECK LIST**  
**KETERAMPILAN HAND SCRUBING**

NAMA :

NIM :

NO	ASPEK YANG DINILAI	Penilaian	
		Ya	Tidak
<b>TAHAP ORIENTASI</b>			
1	Lepaskan semua perhiasan yang ada (cincin, gelang, jam tangan)		
2	Membaca basmallah		
<b>TAHAP KERJA</b>			
3	Nyalakan air kran dan basahi tangan dengan baik sampai siku		
4	Membasahi tangan dengan air mengalir, dimulai dari ujung jari sampai 2 cm diatas siku		
5	Menempatkan sekitar 15 ml (3 x tekanan dispenser) cairan handscrub antiseptik di telapak tangan kiri, dengan menggunakan siku lengan yang lain atau dengan dorongan lutut untuk mengoperasikan dispenser		
6	Meratakan dan menggosok cairan handscrub		
7	Ratakan dengan kedua telapak tangan, dilanjutkan dengan menggosok punggung, sela-sela jari tangan kiri dan kanan dan sebaliknya		
8	Mengambil sikat steril yang sudah berisi cairan handscrub		
9	Menyikat tangan kanan dan tangan kiri bergantian		
10	Dilanjutkan menyikat kuku dengan gerakan tegak searah dari atas ke bawah pada kedua tangan		
11	Dilanjutkan menyikat jari-jari seakan mempunyai empat sisi, sela jari, secara urut mulai dari ibu jari sampai dengan kelingking		
12	Dilanjutkan menyikat telapak tangan, punggung melalui gerakan melingkar		
13	Dilanjutkan menyikat daerah pergelangan tangan atas sampai dengan siku dengan gerakan melingkar		
14	Ulangi cara ini pada tangan kanan selama 2 menit		
15	Membilas tangan dengan air mengalir dari arah ujung jari ke siku dengan memosisikan tangan dalam posisi tegak		
16	Lakukan sekali lagi menyikat tangan kanan dan tangan kiri secara bergantian		
17	Dilanjutkan menyikat kuku dengan gerakan tegak searah dari atas ke bawah pada kedua tangan		
18	Dilanjutkan menyikat jari-jari seakan mempunyai empat sisi, sela-sela jari, secara urut mulai dari ibu jari sampai dengan kelingking		
19	Dilanjutkan menyikat telapak tangan dan punggung dengan gerakan melingkar		



20	Dilanjutkan mneyikat daerah pergelangan tangan atas sampai dengan siku dengan gerakan melingkar dilakukan selama 2 menit		
21	Bilas tangan dengan air mengalir		
22	Membiarkan air menetes dari tangan sampai dengan siku		
23	Membagi handuk steril menjadi 4 bagian, dua bagian untuk tangan kiri dan dua bagian yang lain untuk tangan kanan, memutar dari jari-jari tangan ke arah siku <ul style="list-style-type: none"> <li>• Permukaan depan atas untuk mengelap tangan sebelah kiri</li> <li>• Permukaan depan bawah untuk lengan kiri</li> <li>• Permukaan belakang atas untuk tangan kanan</li> <li>• Permukaan belakang bawah untuk lengan kanan</li> </ul>		
24	Keringkan lengan dengan permukaan handuk diletakkan di atas lengan kemudian digerakan memutar sampai 5 cm di atas siku, tidak boleh melebihi karena dapat terkontaminasi oleh kulit yang tidak dicuci		
25	Meletakkan handuk pada tempat yang disediakan		
<b>SIKAP PROFESIONAL</b>			
Melakukan dengan percaya diri dan rapi			
		<b>Tanggal Kegiatan</b>	
		<b>Nama Instruktur</b>	
		<b>Tanda Tangan Instruktur</b>	

## **PROSEDUR ASEPTIK, GOWNING DAN GLOVING**

### **A. TUJUAN PEMBELAJARAN**

#### **Tujuan instruksional Umum**

Mampu melakukan tindakan aseptik sebelum melakukan tindakan pada pasien (tindakan bedah minor).

#### **Tujuan instruksional khusus**

Mampu melakukan tindakan aseptik meliputi cuci tangan WHO: mengeringkan tangan dan lengan, serta memakai handschoen

### **B. Alat Dan Bahan**

1. Kran air
2. Hand schoen (ukuran 7,71/2,8 gulungan dan sachet)
3. Gaun/ Baju Operasi
4. Forcep antiseptik (korentang dan tempatnya)

### **C. Dasar Teori**

#### **1. Aseptik**

Asepsis merupakan sikap/perilaku melakukan tindakan dalam keadaan steril. Perilaku ini dimaksudkan sebagai upaya mencegah terjadinya kontaminasi oleh mikroorganisme pada jaringan atau bahan-bahan dengan cara menghambat atau menghancurkan timbulnya organisme dalam janngan sehingga dapat mencegah komplikasi infeksi pasca bedah pada luka operasi. Pengertian asepsis ini memiliki beberapa aspek: antara lain:

- a. Aspek operator
  - 1) Mencuci tangan
  - 2) Penggunaan baju operasi (piyama/jas), topi, masker dan kaca mata operasi (google)
  - 3) Menggunakan bahan dan alat steril
  - 4) Memakai sarung tangan steril
- b. Aspek pasien
  - 1) Penggunaan baju operasi
  - 2) Lapangan operasi dalam keadaan steril

#### **2. Prinsip Gowning**

##### **Cara Memakai Baju Operasi**

Memakai baju operasi bisa dilakukan sendiri oleh operator namun dibantu oleh erang lain / asisten operator terutama untuk mengikatkan baju dari belakang. Prinsip gowning diantaranya adalah menjamin stenlitas area ataupun bagian baju yang akan terpapar dengan

medan operasi. Dalam menjamin sterilitas ada beberapa hal yang harus diperhatikan setelah menggunakan baju operasi, yakni:

- a. Harus membatasi gerakan tubuh agar bagian yang steril tidak menyentuh bagian atau alat yang tidak steril
- b. Harus menjaga jarak yang aman dari alat non steril
- c. Perhatikan sterilitas bagian depan dan punggung badan sebatas pinggang ke atas
- d. Harus selalu menghadap area steril
- e. Posisi tangan paling rendah sebatas pinggang dengan cara melipatkan kedua tangan di depan dada
- f. Jika bersisian jalan posisi badan harus saling membelakangi
- g. Petugas lain tidak boleh melintas di depan tim bedah yang sudah memakai baju steril
- h. Setiap pergantian operasi harus ganti jas operasi dan sarung tangan (handschoen)

#### **Pelaksanaan Gowning**

- a. Dimulai dengan memegang ujung baju operasi dengan jempol, telunjuk dan jari tengah kedua tangan
- b. Membuka secara hati-hati lipatan baju di daerah yang steril tanpa menyentuh bagian-bagian lain di kamar operasi.
- c. Memasukkan tangan satu-persatu ke daerah legan tanpa memunculkan ujung tangan secara bebas (dijaga seminimal mungkin terpapar
- d. Mengambil bagian ikatan baju untuk dibenkan kepada asisten agar diikatkan (poin terakhir ini dapat juga dilakukan langsung oleh asisten operasi dengan menggunakan korentang)
- e. Dilanjutkan memasang sarung tangan (handschoen) dan menjaga daerah baju operasi sampai operasi dimulai

Catatan : Jika prosedur hanya bedah minor, pemasangan gaun operasi ini tidak dilakukan dan langsung dilakukan pemasangan handschoen saja

#### **Cara memasang handschoen setelah gowning**

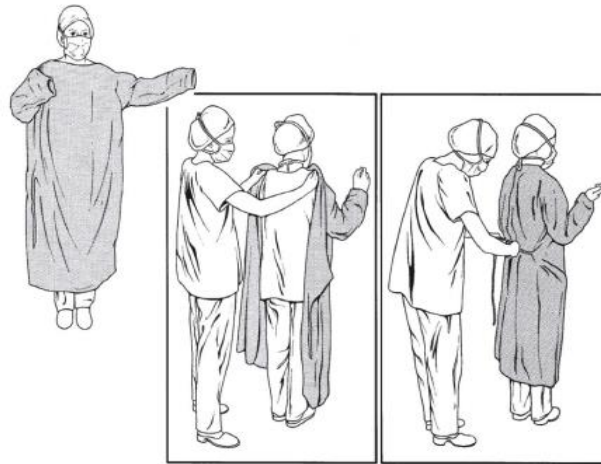
Sebelum menggunakan handschoen, pastikan handschoen yang tersedia sesuai untuk tangan saudara karena handschoen yang terlalu besar atau terlalu kecil akan menghambat pergerakan dan kegiatan saudara. Dalam menggunakan handschoen, menganut prinsip *hand to hand* dan *glove to glove* dapat secara *open method* maupun *closed method*.

### **3. Prosedur**

#### **a. Gowning**

- 1) Dimulai dengan memegang ujung baju operasi dengan jempol, telunjuk dan jari tengah kedua tangan secara hati-hati

- 2) Membuka secara hati-hati lipatan baju di daerah yang steril tanpa menyentuh bagian-bagian lain di kamar operasi.
- 3) Memasukkan tangan satu-persatu ke daerah lengan tanpa memunculkan ujung tangan secara bebas (di jaga seminimal mungkin terpapar)
- 4) Mengambil bagian ikatan bahu untuk diberikan kepada asisten agar diikatkan (poin terakhir ini dapat juga dilakukan langsung oleh asisten operasi dengan menggunakan korentang)



Gambar 12. Memasang gowning dengan bantuan asisten

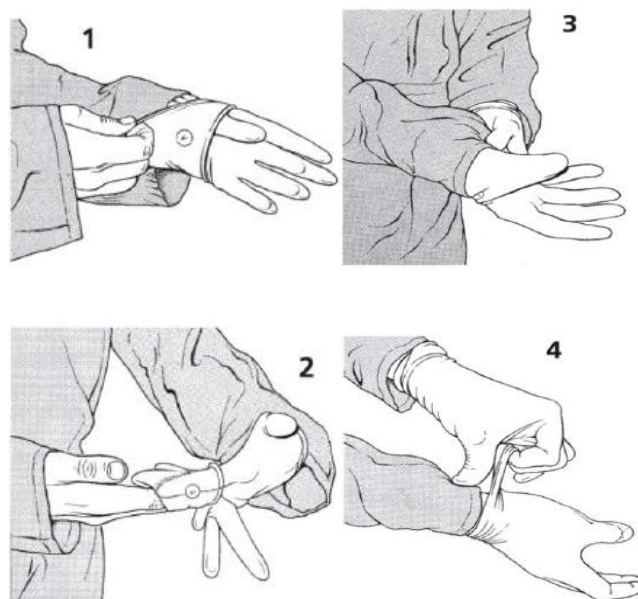
**b. Menggunakan Handschoen / *Gloving***

1) Metode Tertutup (*Closed Method*)

- 1) Membuka pembungkus dalam sarung tangan dengan tangan yang masih berada dalam ujung lengan *gown*
- 2) Memosisikan tangan kiri menghadap ke atas di dalam lengan *gown*
- 3) Menggenggam gloves dengan tangan kanan (yang masih terlindung di dalam lengan *gown*) dan meletakkannya dalam posisi terbalik di atas tangan kiri
- 4) Kedua tangan menggenggam ujung pangkal gloves dan memasukkan tangan kiri ke dalam gloves
- 5) Tangan kanan menarik dan merapikan posisi tangan kanan pada ujung-ujung gloves dan juga lengan *gown*
- 6) Lakukan prosedur yang sama pada tangan kiri
- 7) Mengatur dan merapikan posisi gloves
- 8) Pada prosedur ini tangan telanjang jangan sampai menyentuh bagian luar gloves

2) Metode Terbuka (*Open Method*)

- a) Membuka pembungkus dalam sarung tangan dan memegang *gloves* pada bagian dalam yang terlipat keluar
- b) Jari-jari tangan yang akan dipasang *gloves* dalam posisi menguncup pada saat masuk ke dalam *gloves*, dan dibuka untuk memposisikan jari-jari ke dalam *gloves*
- c) Tangan yang telah mengenakan *gloves* memegang *gloves* lain pada bagian luarnya
- d) Jari-jari tangan berikutnya yang akan dipasang *gloves* dalam posisi menguncup pada saat masuk ke dalam *gloves*, dan dibuka untuk memposisikan jari-jari ke dalam *gloves*
- e) Mengatur dan merapikan posisi *gloves*
- f) Pada prosedur ini tangan telanjang jangan sampai menyentuh bagian luar *gloves*



Gambar 13. Memasang handscoen dengan metode terbuka

**c. Melepaskan Handscoen**

- 1) Lepaskan handscoen kiri dengan memegang ujung atas pada permukaan luar handscoen kanan (*gloves to gloves*) menggunakan tangan kanan yg masih memakai handscoen
- 2) Lepaskan randscroen kanan dengan memegang ujung atas permukaan dari handscoen kanan menggunakan tangan kiri yang sudah tidak menggunakan handscoen (*hand to hand*)
- 3) Buang handscoen pada tempat yang telah disediakan

## CHECK LIST GOWNING DAN GLOVING

NAMA :

NIM :

NO	ASPEK YANG DINILAI	Penilaian	
		Ya	Tidak
<b>TAHAP ORIENTASI</b>			
1	Membaca Basmallah		
<b>TAHAP KERJA</b>			
2	Dimulai dengan memegang ujung baju operasi dengan jempol, telunjuk dan jari tengah kedua tangan secara hati-hati		
3	Membuka secara hati-hati lipatan baju di daerah yang steril tanpa menyentuh bagian-bagian lain yang non-steril		
4	Memasukkan tangan satu-persatu ke daerah lengan tanpa memunculkan ujung tangan secara bebas (dijaga seminimal mungkin terpapar)		
5	Mengambil bagian kanan baju untuk diberikan kepada asisten agar diikatkan (asisten dapat juga diminta untuk mengambil tali gown menggunakan korentang)		
7	Pastikan ukuran handscoen sesuai untuk tangan		
8	Buka kemasan handscoen dengan bantuan asisten		
9	Ambil handscoen kiri dengan meletakkannya dalam posisi terbalik di atas tangan kiri di bagian yang steril dengan tangan kanan yang masih tersembunyi dalam lengan gown		
10	Pakaikan pada tangan kiri sampai bagian pergelangan dari handscoen menutup area pergelangan dari gown		
11	Ambil handscoen kanan dengan tangan kiri dengan memegang dengan posisi jari-jari tangan kiri menguncup dan menelusuri lipatan dalam bagian luar handscoen kanan		
12	Pakaikan pada tangan kanan sampai bagian pergelangan dari handscoen menutup area pergelangan dari gown		
13	Rapikan (prinsip <i>glove to glove</i> )		
14	Hindari memegang atau bersentuhan dengan benda atau area non steril		
15	Pastikan ukuran handscoen sesuai untuk tangan		
16	Buka kemasan handscoen dengan bantuan asisten		
17	Ambil handscoen kiri dengan tangan kanan dengan memegang ujung luar sebelah dalam dari handscoen kiri		
18	Pakaikan pada tangan kiri		
19	Ambil handscoen kanan dengan tangan kiri dengan memegang dengan posisi jari-jari tangan kiri menguncup dan menelusuri lipatan dalam bagian luar handscoen kanan		
20	Pakaikan pada tangan kanan		
21	Rapikan (prinsip <i>glove to glove</i> )		
22	Hindari memegang atau bersentuhan dengan benda atau area non steril		

23	Lepaskan handscoen kiri dengan memegang ujung atas pada permukaan luar handscoen menggunakan tangan kanan yang masih memakai handscoen		
24	Lepaskan handscoen kanan dengan memegang ujung atas permukaan dalam handscoen kanan menggunakan tangan kiri yang sudah tidak menggunakan handscoen (prinsip <i>gloves to gloves, hand to hand</i> )		
25	Buang handscoen pada tempat yang telah disediakan		
<b>SIKAP PROFESIONAL</b>			
Melakukan dengan percaya diri dan rapi			
		<b>Tanggal Kegiatan</b>	
		<b>Nama Instruktur</b>	
		<b>Tanda Tangan Instruktur</b>	

**CHECKLIST UNIVERSAL PRECAUTIONS**

NAMA :

NIM :

NO	ASPEK YANG DINILAI	Penilaian	
		Ya	Tidak
<b>TAHAP ORIENTASI</b>			
1	Mengucapkan salam dan memperkenalkan diri		
2	Menjelaskan tujuan dan prosedur universal precaution yang akan dilakukan		
3	Membaca basmalah sebelum melakukan pemeriksaan		
<b>TAHAP KERJA MEMASANG APD</b>			
4	Melepas seluruh aksesoris yang dipakai		
<b>MENGENAKAN PENUTUP KEPALA</b>			
5	Mengenakan tutup kepala medis		
<b>MENGENAKAN MASKER</b>			
6	Memilih jenis masker sesuai kebutuhan dan kondisi		
7	Memasangkan masker N95 di wajah hingga menutupi area hidung dan mulut seluruhnya dengan cara menangkupkan telapak tangan pada permukaan masker		
<b>HAND WASHING</b>			
8	Melakukan prosedur cuci tangan berdasarkan standar WHO 6 langkah <b>Note</b> : penilaian menggunakan ceklist hand washing/hand scrubbing		
<b>MEMAKAI HAZMAT</b>			
9	Memilih baju pelindung APD/hazmat sesuai ukuran		
10	Mengenakan baju pelindung APD/hazmat		
<b>MENGENAKAN SEPATU BOOT WATERPROOF</b>			
11	Memilih ukuran sepatu yang sesuai		
12	Mengenakan sepatu boot waterproof		
13	Mengenakan pelapis sepatu		
<b>MEMASANG HANDSCOEN / GLOVING (PERTAMA)</b>			
14	Memilih handscoen sesuai ukuran tangan		
15	Memasang handscoen (metode terbuka/tertutup) dengan menerapkan prinsip steril <b>Note</b> : penilaian menggunakan ceklist gloving		
<b>MEMAKAI APRON</b>			
16	Mengenakan apron dan diikat rapi		
<b>MEMASANG HANDSCOEN / GLOVING (KEDUA)</b>			
17	Memilih handscoen sesuai ukuran tangan		
18	Mengenakan handscoen bedah		
<b>MEMASANG GOOGLE/KACAMATA MEDIS</b>			



19	Memasang kaca mata pelindung dengan tepat dan rapat		
<b>MEMASANG FACE SHIELD</b>			
20	Memakai face shield dengan menutupi seluruh area wajah		
<b>TAHAP KERJA MELEPAS APD</b>			
21	Melakukan desinfeksi dengan sabun/hand rub handscoen kedua (luar)		
22	Melakukan desinfeksi dengan sabun/hand rub sepatu boot		
23	Lepaskan apron tanpa menyentuh lingkungan luar dengan teknik menarik pada ujung tali dan dikulupkan ke dalam (area dalam apron yang di luar) lalu digulung		
24	Buang apron ke tempat sampah infeksius		
25	Lepaskan face shield tanpa menyentuh lapisan transparan di depan wajah		
26	Letakkan di wadah untuk diproses ulang		
27	Lepaskan google tanpa menyentuh lapisan depan mata dan letakkan di wadah untuk diproses ulang		
28	Lepaskan head cap dan buang head cap di tempat sampah infeksius		
29	Lepaskan sepatu boot dan letakkan di wadah untuk diproses ulang		
30	Lepaskan hazmat di teknik yang sama seperti melepaskan apron		
31	Buang hazmat ke tempat sampah infeksius		
32	Lepaskan pelindung kaki dan buang ke tempat sampah infeksius		
33	Lepaskan masker tanpa menyentuh bagian depan dan buang ke tempat sampah infeksius		
34	Lepaskan handscoen pertama dan buang ke tempat sampah infeksius		
35	Melakukan prosedur cuci tangan berdasarkan standar WHO 6 langkah <b>Note</b> : penilaian menggunakan ceklist hand washing/hand scrubbing		
<b>PENUTUP</b>			
36	Melaporkan bahwa prosedur universal precaution telah selesai dilakukan		
37	Membaca hamdalah		
<b>SIKAP PROFESIONAL</b>			
Melakukan dengan percaya diri, sopan, ramah, dan rapi			
		<b>Tanggal Kegiatan</b>	
		<b>Nama Instruktur</b>	
		<b>Tanda Tangan Instruktur</b>	

## PEMERIKSAAN KESADARAN GLASGOW COMA SCALE (GCS)

### I. PENDAHULUAN

Menentukan kesadaran pasien merupakan hal fundamental dan pertama yang wajib dilakukan oleh seorang paramedis sebelum memutuskan untuk melakukan suatu tindakan medis yang sesuai. Penilaian kesadaran yang paling umum digunakan ialah sistem skoring dari *Glasgow Coma Scale* (GCS) berdasarkan standar kualitatif yang terdiri dari evaluasi terhadap respon pada mata, gerak motorik dan verbal/bahasa. **GCS** adalah suatu skala neurologik yang dipakai untuk menilai secara obyektif derajat kesadaran seseorang. GCS pertama kali diperkenalkan pada tahun 1974 oleh *Graham Teasdale* dan *Bryan J. Jennett*, professor bedah saraf pada *Institute of Neurological Sciences*, Universitas Glasgow. GCS kini sangat luas digunakan oleh dokter umum maupun para medis karena patokan/kriteria yang lebih jelas dan sistematis.

Fisiologi kesadaran diatur oleh suatu sistem di dalam hemisfer serebri yang disebut dengan *Ascending Reticular Activating System* (ARAS). ARAS terdiri dari beberapa jaras saraf yang menghubungkan batang otak dengan korteks serebri. Batang otak terdiri dari medulla oblongata, pons, dan mesensefalon. Batang otak berperan penting dalam mengatur kerja jantung, pernapasan, sistem saraf pusat, tingkat kesadaran, dan siklus tidur.

Kesadaran mengacu pada kesadaran subjektif mengenai dunia luar dan diri, termasuk kesadaran mengenai dunia pikiran sendiri; yaitu kesadaran mengenai pikiran, persepsi, mimpi, dan sebagainya.

Neuron-neuron di seluruh korteks serebri yang digalakkan oleh impuls aferen non-spesifik dinamakan neuron pengemban kewaspadaan, oleh karena tergantung pada jumlah neuron-neuron tersebut yang aktif, derajat kesadaran bisa tinggi atau rendah. Aktivitas neuron-neuron tersebut digalakkan oleh neuron-neuron yang menyusun inti talamik yang dinamakan *nuclei intralaminares*. Oleh karenanya, neuron-neuron tersebut dapat dinamakan neuron penggalak kewaspadaan.

Tingkat kesadaran secara kualitatif dapat dibagi menjadi **kompos mentis**, **apatis**, **somnolen**, **stupor**, dan **koma**. **Kompos mentis** berarti keadaan seseorang sadar penuh dan dapat menjawab pertanyaan tentang dirinya dan lingkungannya. **Apatis** berarti keadaan seseorang tidak peduli, acuh tak acuh dan segan berhubungan dengan orang lain dan lingkungannya. **Somnolen** berarti seseorang dalam keadaan mengantuk dan cenderung tertidur, masih dapat dibangunkan dengan rangsangan dan mampu memberikan jawaban secara verbal, namun mudah tertidur kembali. **Sopor/stupor** berarti kesadaran hilang, hanya berbaring dengan mata tertutup, tidak menunjukkan reaksi bila dibangunkan, kecuali dengan rangsang nyeri. **Koma** berarti kesadaran hilang, tidak memberikan reaksi walaupun dengan semua rangsangan (verbal, taktil, dan nyeri) dari luar. Karakteristik koma adalah tidak adanya *arousal* dan *awareness* terhadap diri sendiri dan lingkungannya. Pada pasien koma terlihat mata tertutup, tidak berbicara, dan tidak ada pergerakan sebagai respons terhadap rangsangan auditori, taktil, dan nyeri

### II. TUJUAN PEMBELAJARAN

#### A. TUJUAN UMUM

Mahasiswa dapat memahami dan melakukan pemeriksaan tingkat kesadaran dengan menggunakan Glasgow Coma Scale (GCS) dan pupil

## B. TUJUAN KHUSUS

1. Mahasiswa dapat memahami, melakukan dan menilai pemeriksaan terhadap *eye* sebagai bagian dari pemeriksaan kesadaran menggunakan Glasgow Coma Scale (GCS)
2. Mahasiswa dapat memahami, melakukan dan menilai pemeriksaan terhadap *motoric/movement* sebagai bagian dari pemeriksaan kesadaran menggunakan Glasgow Coma Scale (GCS)
3. Mahasiswa dapat memahami, melakukan dan menilai pemeriksaan terhadap *verbal* sebagai bagian dari pemeriksaan kesadaran menggunakan Glasgow Coma Scale (GCS)

## III. PRINSIP PEMERIKSAAN GCS

GCS terdiri dari 3 pemeriksaan, yaitu penilaian : respons membuka mata (*eye opening*), respons motorik terbaik (*best motor response*), dan respons verbal terbaik (*best verbal response*). Masing-masing komponen GCS serta penjumlahan skor GCS sangatlah penting. Oleh karena itu, skor GCS harus dituliskan dengan tepat, sebagai contoh : GCS 10, tidak mempunyai makna apa-apa, sehingga harus dituliskan seperti : GCS 10 (E3M4V3). Begitu juga cara penulisan Skor tertinggi yaitu 15, tidak mempunyai makna apa-apa sehingga harus ditulis seperti: GCS 15 (E4M6V5) yakni menunjukkan pasien sadar (*compos mentis*), dan skor terendah menunjukkan koma yaitu dengan penulisan yang benar (GCS 3 = E1M1V1).

Dari penjelasan di atas merupakan contoh cara penggunaan dan penulisan skala GCS (*Glasgow Coma Scale*) yang benar. Poin dialokasikan untuk respon dalam setiap komponen. Jumlah skor menunjukkan tingkat kesadaran dan keparahan penurunan kesadaran. Rata-rata GCS terendah adalah 3 dan skor tertinggi adalah 15. Keparahan cedera otak dapat diklasifikasikan menurut skor GCS.

Dalam menilai tingkat kesadaran seseorang yang dicurigai menurun atau kurang responsif, pemberian stimulus nyeri sangat penting. Stimulus nyeri dibagi menjadi :

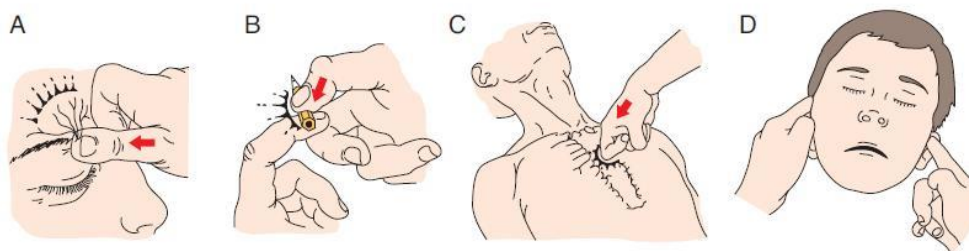
### A. Stimulus sentral

Beberapa stimulus sentral di tubuh antara lain :

1. *Trapezius squeeze* : dilakukan dengan menekan sebagian kecil dari otot trapezius di bahu pasien
2. *Mandibular pressure* : dilakukan dengan menekan tulang mandibular (dagu) dengan menarget nervus mandibular
3. *Supraorbital pressure* : dilakukan dengan menekan cekungan di atas mata yang dekat dengan hidung menggunakan jempol dengan menarget nervus supraorbital
4. *Sternal rub* : dilakukan dengan menekan sternum pasien

### B. Stimulus perifer

Biasanya dilakukan pada ekstremitas yaitu dengan memberi tekanan kuat pada area lunula di kuku jari-jari tangan atau di kuku ibu jari kaki



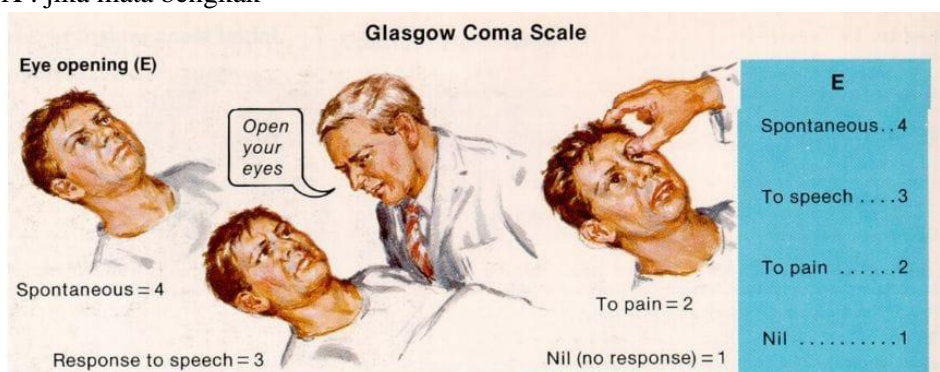
Gambar 1. Lokasi pemberian rangsang nyeri (A) di cekungan supraorbital (B) di kuku jari tangan (C) sternum (D) sendi temporomandibular

Adapun penjelasan di setiap komponen penilaian GCS yaitu :

1. *Eye*

Penilaian komponen ini respon pasien terhadap rangsangan dengan membuka mata. Membuka mata menunjukkan gairah pasien. Ada 4 nilai dalam komponen ini:

- a. Nilai (4) mata spontan membuka : pasien membuka matanya secara spontan
- b. Nilai (3) membuka mata : pasien membuka matanya ketika merespon terhadap rangsangan verbal.
- c. Nilai (2) membuka mata terhadap rangsangan yang menyakitkan atau ketika diberi rangsangan nyeri : pasien membuka mata setelah diberi rangsangan nyeri yang menyakitkan
- d. Nilai (1) no respon : mata tidak terbuka meskipun telah diberikan rangsangan berupa rangsang verbal atau dengan rangsangan nyeri yang menyakitkan
- e. X : jika mata bengkak



Gambar 1. Penilaian terhadap mata (*eye*) pada GCS (Netter, Atlas of Anatomy)

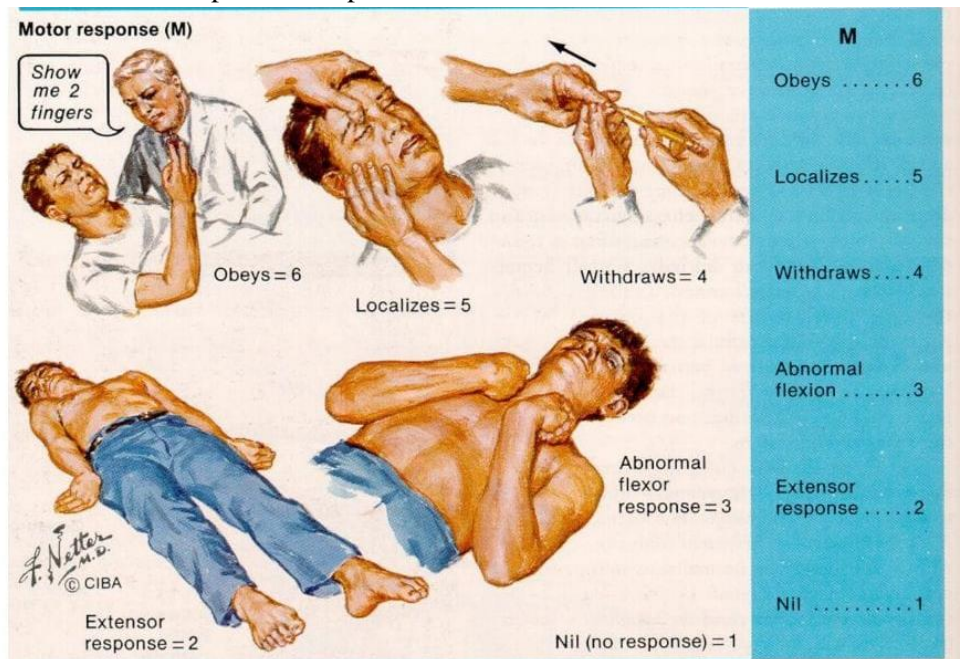
2. *Motoric*

Komponen ini sedang menguji respon motorik terbaik pasien terhadap rangsangan lisan atau menyakitkan. Respon motorik terbaik paling sedikit dipengaruhi oleh trauma. Komponen ini di GCS adalah indikator yang paling akurat dalam memprediksi hasil-hasil pasien 6. Ada enam nilai dalam komponen ini.

- a. Nilai (6) mematuhi perintah : Pasien mampu melakukan tugas-tugas sederhana yang diberikan oleh pemeriksa seperti merespon terhadap pertanyaan "tunjukkan ibu jari Anda", atau "letakkan tangan anda di dada". Jangan meminta pasien untuk melakukan hal yang mungkin tidak bisa dilakukan oleh pasien yang mengalami kelumpuhan di ekstremitas (contoh : pada pasien stroke). Meskipun terkadang pemeriksa secara

refleks menanyakan hal tersebut. Untuk pasien lumpuh yang tidak dapat menggerakkan anggota mereka, Anda dapat meminta pasien untuk tersenyum, atau meminta pasien untuk menjulurkan lidah mereka, atau menunjukkan gigi mereka dengan senyum ataupun mengedipkan mata.

- b. Nilai (5) mampu menghalau dari rangsang nyeri dan melokalisir rangsang nyeri: terlihat dengan gerakan pasien yang berusaha menghalau sumber rasa nyeri yang diberikan oleh pemeriksa. Sebagai contoh : pasien menampik tangan pemeriksa yang memberi rangsang nyeri pada pasien.
- c. Nilai (4) penarikan terhadap nyeri (fleksi normal) : Pasien mencoba untuk menggerakkan atau melipat siku lengan dengan cepat namun gerakan kurang normal
- d. Nilai (3) fleksi abnormal (*decortication*): pasien mencoba untuk menggerakkan atau melipat siku lengan namun gerakan tidak normal
- e. Nilai (2) ekstensi abnormal (*decerebration*): pasien melakukan ekstensi abnormal. Kedua lengan adduksi dan ditutup pada dinding dada. Pasien mungkin memiliki ekstensi di kakinya dengan plantar fleksi.
- f. Nilai (1) tidak ada respon: Pasien tidak menunjukkan dan gerakan anggota tubuh ketika rasa sakit pusat diterapkan.



Gambar 2. Penilaian terhadap motoric pada GCS (Netter, Atlas of Anatomy)

### 3. Verbal

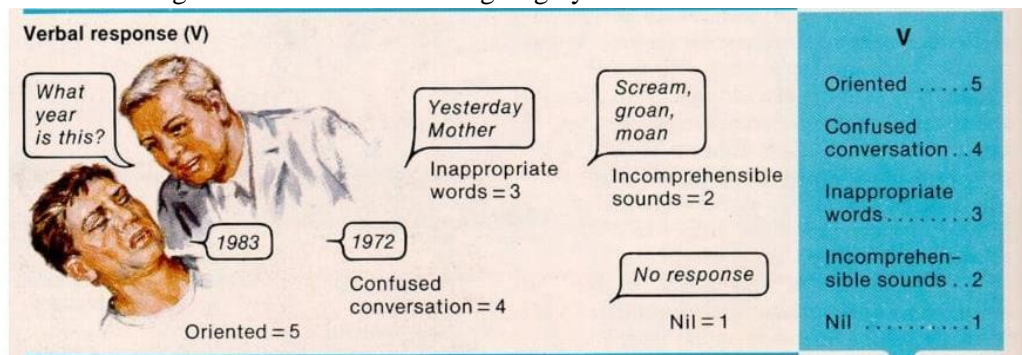
Komponen ini merupakan komponen untuk menilai respon verbal dari pasien dengan mengajukan tiga pertanyaan orientasi. Tiga pertanyaan tersebut adalah waktu (tahun), tempat (lokasi pasien berada saat ini maupun alamat tempat tinggal/rumah), dan orang (nama keluarga dekat yang diingat). Ada lima penilaian di komponen ini di antaranya:

- a. Nilai (5) berorientasi: Pasien mampu menjawab pertanyaan-pertanyaan waktu, tempat, dan orang dengan benar. Beberapa pasien yang menjawab semua pertanyaan dengan benar tiga, namun, selama percakapan berlanjut, mungkin saja pasien memberikan jawaban yang salah tetapi pasien sudah bisa menjawab 3 pertanyaan pasien dalam



keadaan baik. Karena pasien mampu menjawab semua tiga pertanyaan dengan benar maka dia masih mencetak sebagai berorientasi atau (5).

- b. Nilai (4) bingung (*Disoriented*): Pasien tidak mampu menjawab satu atau lebih dari tiga pertanyaan orientasi (waktu, tempat, dan orang) dengan benar. Beberapa pasien tidak dapat menjawab semua tiga pertanyaan orientasi dengan benar tapi percakapan mereka masih bisa terjadi walaupun cuma beberapa dan komunikasi terdengar masuk akal. Hal ini masih dikategorikan dengan skor verbal (4).
- c. Nilai (3) kata-kata yang tidak tepat : Pasien memberikan jawaban yang jelas tetapi hanya dalam bentuk kata-kata saja
- d. Nilai (2) suara tidak komprehensif : Pasien hanya bisa mengerang (tidak ada kata-kata) tanpa stimulus eksternal/rangsang nyeri
- e. Nilai (1) tidak ada respon verbal: Pasien tidak membuat suara atau gerakan minimal bahkan dengan stimulus eksternal/rangsang nyeri



Gambar 3. Penilaian terhadap verbal pada GCS (Netter, Atlas of Anatomy)

## PENILAIAN KEADAAN UMUM PASIEN

### I. PENDAHULUAN

Perhatikan keadaan umum pasien, tinggi badan, perawakan dan perkembangan seksualnya. Tanyakan berat badan pasien. Perhatikan postur tubuh, aktivitas motorik, serta cara berjalannya; cara berpakaian, kerapihan, serta kebersihan dirinya; dan setiap bau badan atau napasnya. Amati ekspresi wajah pasien dan perhatikan tingkah laku, keadaan afektif, dan reaksi terhadap orang lain serta benda-benda di lingkungannya. Dengarkan cara pasien berbicara dan perhatikan status kewaspadaan atau tingkat kesadarannya.

### II. TUJUAN PEMBELAJARAN

Mahasiswa mampu menilai keadaan umum pasien yang terdiri dari tampilan umum pasien dilihat dari cara berjalan, ekspresi wajah, ada tandanya distress, cara berpakaian, cara pasien merawat diri, suara dan cara berbicara, tingkat kesadaran

### III. PRINSIP PENILAIAN KEADAAN UMUM

Pemeriksaan general survey sangat efektif untuk mengarahkan diagnosis karena terkadang kita sudah bisa menduga *diagnosis at the first sight* (pada pandangan pertama). Tetapi dugaan tersebut harus tetap dibuktikan dengan melakukan anamnesis, pemeriksaan fisik, dan pemeriksaan penunjang bila diperlukan.

Yang diobservasi adalah hal-hal sebagai berikut:

#### A. Menilai kesan kesadaran

Perlu diperhatikan status dan tingkat kesadaran pasien pada saat pertama kali bertemu dengan pasien. Apakah pasien sadar atau tidak? Apakah pasien terlihat mengerti apa yang kita ucapkan dan merespon secara tepat atau tidak? Apakah pasien terlihat mengantuk? Apakah pada saat kita bertanya pasien diam atau menjawab? Untuk menentukan tingkat kesadaran secara pasti menggunakan Glasgow Coma Scale (GCS) yang akan diperdalam pada topik Pemeriksaan Neurologi.

#### B. Menilai adanya tanda distress

Apakah ada tanda distress kardiorespirasi? Hal ini bisa kita tentukan apakah ada pernapasan cepat, suara wheezing (mengi), atau batuk terus-menerus? Adakah tanda-tanda kecemasan, misalnya mondar-mandir, ekspresi wajah, tangan dingin berkeringat. Selanjutnya perhatikan apakah pasien merasa kesakitan, ditandai dengan wajah pucat, berkeringat, atau memegang bagian yang sakit.

#### C. Data yang didapat pada saat berjabat tangan

Pada saat Anda menjabat tangan pasien ketika memperkenalkan diri, rasakan bagaimana keadaan tangan pasien. Hal ini sangat mendukung tegaknya diagnosis. Perhatikan apakah tangan kanan pasien berfungsi atau tidak. Bila tidak berfungsi seperti pada pasien hemiparesis, anda mungkin bisa menjabat tangan kirinya. Bila tangan pasien sedang merasakan nyeri seperti pada pasien artritis, sebaiknya jangan menjabat tangan terlalu erat.

#### D. Cara berpakaian

Untuk mendapatkan informasi mengenai kepribadian pasien, cara berpikir, serta lingkungan sosialnya bisa diperoleh dengan memperhatikan cara berpakaian. Seorang pemuda dengan baju kotor dan acak-acakan mungkin dia bermasalah dengan adiksi alkohol atau obat-obatan apalagi ditambah kesan bau alkohol. Sedangkan pasien tua dengan baju sama dan

berbau urin atau feses kemungkinan berhubungan dengan penyakit fisik, imobilitas, demensia, atau penyakit mental lainnya. Pasien anoreksia biasanya memakai baju longgar untuk menutupi bentuk tubuhnya. Pemakaian baju yang tidak sesuai bisa dicurigai pasien psikiatri bila ditunjang hal-hal lain yang mendukung. Selain baju perlu diperhatikan asesoris yang berhubungan dengan terjadinya penyakit, seperti tindik atau tato. Tindik atau tato erat hubungannya dengan penularan penyakit karena virus seperti hepatitis B, HIV AIDS. Perhatikan juga saat pasien memakai perhiasan, apakah ada kecenderungan alergi atau tidak.

E. Ekspresi wajah, status mental dan cara merawat diri pasien

Wajah adalah cermin. Apa yang dirasakan pasien sebagian besar dapat tercermin melalui ekspresi wajah. Perhatikan ekspresi wajah pasien, apakah terlihat sehat atau sakit; apakah dia nampak sakit akut atau kronis, dilihat dari kurang gizi, kekurusan badan, mata yang cekung, turgor kulit; apakah pasien terlihat nyaman di tempat tidur; apakah pasien terlihat kesakitan; apakah pasien terlihat cemas, pucat, depresi. Ekspresi wajah dan kontak mata sangat berguna sebagai indikator keadaan fisik maupun psikis. Ketidaksesuaian antara ekspresi wajah dengan apa yang sebenarnya dirasakan oleh pasien bisa dicurigai sebagai pasien dengan kelainan psikis/mental. Berikut ini beberapa contoh abnormalitas ekspresi wajah yang akan mendukung tegaknya diagnosis.

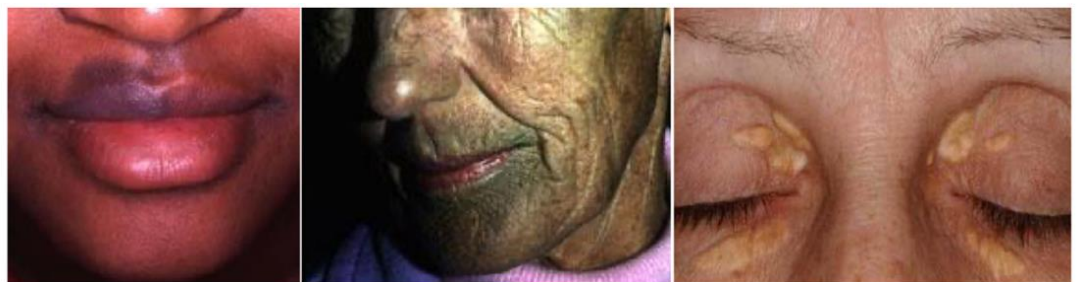Cara pasien merawat diri dapat dilihat dari :

1. Apakah penampilan pasien bersih ?
2. Apakah rambutnya disisir ?
3. Apakah dia menggigit kuku jarinya sendiri ?

Jawaban dari pertanyaan-pertanyaan ini mungkin menyediakan informasi yang berguna tentang harga diri dan status mental pasien.

Selain ekspresi wajah yang perlu diperhatikan adalah warna raut wajah. Warna kulit wajah tergantung kombinasi dan variasi jumlah oksihemoglobin, hemoglobin tereduksi, melanin, dan karoten. Warna kulit wajah yang lain, kemungkinan menunjukkan abnormalitas, seperti kuning kecoklatan yang tampak pada pasien uremia.

Raut wajah kebiruan disebabkan abnormal hemoglobin seperti sulfhemoglobin dan methemoglobin, atau karena obat seperti Dapson. Raut wajah yang terlalu merah muda terlihat pada pasien dengan keracunan karbonmonoksida sehingga kadar karboksihemoglobin tinggi. Metabolit beberapa obat mengakibatkan abnormalitas warna kulit wajah, misal mepacrine (kuning), amiodaron (abu-abu kebiruan), phenothiazine (abu-abu)



Gambar 1. Kiri dan tengah : pasien dengan hiperpigmentasi akibat obat, kanan : xanthelasma pada pasien dislipidemia

F. Cara Berjalan/Gait

Cara berjalan pasien sering mempunyai nilai diagnostik. Ada beberapa cara berjalan yang abnormal, banyak diantaranya merupakan ciri khas atau menjerus ke arah diagnosis suatu penyakit.



Pada saat memasuki ruang pemeriksaan, sedapat mungkin perhatikan cara berjalan pasien. Apakah pasien berjalan dengan mudah, nyaman, percaya diri, keseimbangannya baik, atau terlihat pincang, tidak nyaman, kehilangan keseimbangan, atau tampak abnormalitas aktifitas motorik? Abnormalitas gait sangat berhubungan dengan kelainan saraf dan muskuloskeletal.

#### G. Suara dan Cara Berbicara

Suara yang normal tergantung pada kondisi lidah, bibir, langit-langit dan hidung, keutuhan mukosa, otot dan saraf laring serta kemampuan mengeluarkan udara dari paru. Defisit neurologi menyebabkan gangguan bersuara dan berbicara. Penyebab lain seperti palatoschisis, obstruksi hidung, kehilangan gigi, dan kekeringan mulut dapat dilihat pada saat inspeksi. Suara serak (*hoarseness*) berhubungan dengan laringitis, perokok berat, atau kerusakan neurologik. Suara abnormal lain akan membantu membedakan kelainan pernapasan, seperti *wheezing* (mengi), stridor, dan lain-lain.

#### H. Bau badan dan Bau mulut

Pada keadaan normal tubuh menghasilkan bau badan yang disebabkan karena kontaminasi bakteri terhadap kelenjar keringat. Kelebihan keringat akan menambah bau badan. Kelebihan keringat sering timbul pada orang yang sangat tua dengan demensia atau tidak, penyalahgunaan alkohol dan obat, ketidakmampuan secara fisik. Bau mulut juga menjadi penting untuk penegakkan diagnosis. *Foetor hepaticus* ditandai dengan bau mulut seperti bau feses. Bau busuk pada mulut dikenal dengan halitosis disebabkan karena dekomposisi sisa makanan yang terdapat diantara gigi; gingivitis; stomatitis; rinitis atrofi dan tumor hidung.

### IV. Menyimpulkan Keadaan Umum Pasien

Dalam dunia kedokteran, tidak terdapat definisi khusus untuk penyakit ringan, sedang, ataupun berat. Berat ringannya suatu penyakit harus dinilai secara klinis.

Ada beberapa penyakit yang memang hanya akan menimbulkan gejala-gejala yang ringan pada seseorang atau tidak berpotensi menimbulkan komplikasi yang berat, misalnya saja sesama yang disebabkan oleh infeksi virus di saluran nafas, infeksi jamur di kulit, konjungtivitis viral, dll. Ada juga beberapa penyakit yang memang bisa menimbulkan gejala-gejala yang berat ataupun berpotensi menimbulkan komplikasi yang berat, misalnya saja meningitis (radang pada selaput otak) ataupun ensefalitis (radang pada otak), stroke, serangan jantung, dll. Beberapa jenis penyakit bisa menimbulkan gejala yang ringan saja pada satu orang, namun menimbulkan gejala yang berat pada orang lainnya, misalnya saja demam berdarah, infeksi rotavirus pada anak-anak, infeksi paru/pneumonia, dll.

Selain dapat ditentukan melalui penilaian klinis, dokter juga dapat menentukan berat ringannya suatu penyakit dengan menggunakan data epidemiologis. Misalnya saja suatu penyakit kanker ganas di stadium awal memiliki angka bertahan hidup yang tinggi dalam 5 tahun ke depan dan angka rekurensi (kekambuhan) yang rendah, maka meskipun disebut dengan kanker ganas, kondisi pasien bisa dikatakan masih cukup "ringan". Bila kanker tersebut sudah memasuki stadium akhir, angka bertahan hidup dalam 5 tahun ke depannya rendah, angka rekurensinya tinggi, maka dapat dikatakan kanker tersebut sudah "berat".

Beberapa jenis penyakit memiliki kriteria penggolongan ringan, sedang, dan beratnya sendiri. Misalnya saja serangan asma memiliki kriteria-kriteria untuk serangan asma ringan, serangan asma sedang, dan serangan asma berat, penyakit hemofilia juga memiliki kriteria-kriteria

untuk hemofilia ringan, sedang, dan beratnya sendiri, bahkan jerawat pun (yang mungkin secara umum tergolong penyakit yang ringan secara klinis) memiliki kriteria untuk disebut jerawat ringan, sedang, dan juga berat.

**CHECKLIST**

**PEMERIKSAAN KESADARAN GLASGOW COMA SCALE (GCS)**

**NAMA :**

**NIM :**

NO	ASPEK YANG DINILAI	Penilaian	
		Ya	Tidak
<b>TAHAP ORIENTASI</b>			
1	Mengucapkan salam dan memperkenalkan diri		
2	Menjelaskan tujuan dan prosedur pemeriksaan serta meminta persetujuan pasien (informed consent)		
3	Membaca basmalah sebelum melakukan pemeriksaan		
4	Mencuci tangan 6 langkah sebelum kontak dengan pasien		
<b>TAHAP KERJA</b>			
5	Menilai apakah pasien dapat berjalan sendiri, diantar oleh keluarga atau diantar menggunakan ambulans		
6	Menanyakan identitas pasien dan nilai respon pasien. a. Jika pasien tidak dapat merespon, panggil dengan memberi tepukan ringan pada bahu b. Jika pasien tidak dapat merespon dengan stimulus suara, beri rangsang nyeri (di perifer/sentral)		
7	Nilai respon membuka mata pasien (Eye)		
8	1. Spontan : (Skor 4) 2. Terhadap suara : Meminta klien membuka mata (Skor 3) 3. Terhadap rangsang nyeri : Tekan pada saraf supraorbital atau kuku jari (Skor 2) 4. Tidak ada reaksi : dengan rangsang nyeri klien tidak membuka mata (Skor 1)		
9	Nilai respon motorik pasien (Motoric)		
10	1. Menurut perintah : memberi perintah kepada pasien untuk mengangkat tangan. Jika pasien mengalami kelumpuhan, minta untuk mengedipkan mata atau menjulurkan lidah (Skor 6) 2. Mengetahui lokasi nyeri : Berikan rangsang nyeri dengan menekan jari pada supra orbita. Bila pasien mengangkat tangan sampai melewati dagu untuk menepis rangsang nyeri tersebut berarti dapat mengetahui lokasi nyeri (Skor 5) 3. Reaksi menghindar : Menolak rangsangan nyeri pada anggota gerak. (Skor 4) 4. Reaksi fleksi (dekortikasi) : Berikan rangsang nyeri yang cukup adekuat. Amati bila terjadi fleksi abnormal (Skor 3) 5. Ekstensi spontan (decerebrasi) : Berikan rangsang nyeri yang cukup adekuat. Amati bila terjadi ekstensi abnormal pada siku. (Skor 2) 6. Tidak ada gerakan meski dengan stimulus nyeri (Skor 1)		

11	Nilai respon verbal pasien (Verbal)		
12	<ol style="list-style-type: none"> <li>1. Orientasi baik : tanyakan pasien di mana ia berada saat ini, tahun waktu, hari, bulan (Skor 5)</li> <li>2. Bingung (confused) : dengan pertanyaan yang sama, pasien merespon dengan mengucapkan kalimat, namun ada disorientasi waktu dan tempat (Skor 4)</li> <li>3. Tidak tepat : dengan pertanyaan yang sama, pasien merespon dengan bentuk kata-kata saja, tidak berupa kalimat utuh dan tidak tepat (Skor 3)</li> <li>4. Mengerang : pasien hanya mengeluarkan suara yang tidak punya arti, tidak mengucapkan kata, hanya suara mengerang (Skor 2)</li> <li>5. Tidak ada jawaban/no response (Skor 1)</li> </ol>		
<b>PENUTUP</b>			
13	Mencuci tangan setelah kontak dengan pasien		
14	Menyimpulkan dan melaporkan hasil pemeriksaan		
15	Mencatat hasil penilaian GCS pada lembar rekam medis		
16	Membaca hamdalah		
<b>SIKAP PROFESIONAL</b>			
Melakukan dengan percaya diri, sopan, ramah, dan rapi			
Menunjukkan sikap empati			
Menggunakan bahasa yang mudah dipahami			
		<b>Tanggal Kegiatan</b>	
		<b>Nama Instruktur</b>	
		<b>Tanda Tangan Instruktur</b>	

**CHECKLIST KETERAMPILAN PENILAIAN KEADAAN UMUM**

NAMA :

NIM :

NO	ASPEK YANG DINILAI	Penilaian	
		Ya	Tidak
<b>TAHAP ORIENTASI</b>			
1	Mengucapkan salam dan memperkenalkan diri		
2	Menanyakan identitas pasien		
3	Membaca basmalah sebelum melakukan penilaian		
4	Mencuci tangan 6 langkah sebelum kontak dengan pasien		
<b>TAHAP KERJA</b>			
5	Menilai keadaan umum pasien :		
	Menilai kesadaran dengan GCS		
	Menilai ada/tidaknya tanda distres		
	Menilai cara berjalan pasien		
	Menilai cara berpakaian pasien		
	Menilai cara pasien merawat diri		
6	Menilai suara dan cara berbicara pasien		
6	Menyimpulkan apakah pasien sakit ringan/sedang/berat		
<b>PENUTUP</b>			
7	Mencuci tangan setelah kontak dengan pasien		
8	Membaca hamdalah		
<b>SIKAP PROFESIONAL</b>			
	Melakukan dengan percaya diri, sopan, ramah, dan rapi		
	Menunjukkan sikap empati		
	Menggunakan bahasa yang mudah dipahami		
	<b>Tanggal Kegiatan</b>		
	<b>Nama Instruktur</b>		
	<b>Tanda Tangan Instruktur</b>		

## PENILAIAN PERTUMBUHAN FISIK

### I. PENDAHULUAN

Status gizi merupakan keadaan kesehatan tubuh seseorang atau sekelompok orang yang diakibatkan oleh konsumsi, penyerapan (absorpsi), dan penggunaan (utilization) zat gizi makanan. Status gizi seseorang tersebut dapat diukur dan diases (dinilai). Dengan menilai status gizi seseorang atau sekelompok orang, maka dapat diketahui apakah seseorang atau sekelompok orang tersebut status gizinya tergolong normal ataukah tidak normal.

Antropometri adalah pengukuran bagian-bagian tubuh. Perubahan dalam dimensi-dimensi tubuh merefleksikan keadaan kesehatan dan kesejahteraan seseorang atau penduduk tertentu. Antropometri digunakan untuk menilai dan memprediksi status gizi, performan, kesehatan dan kelangsungan hidup seseorang dan merefleksikan keadaan sosial ekonomi atau kesejahteraan penduduk.

Antropometri merupakan pengukuran status gizi yang sangat luas digunakan. Alasan penggunaan antropometri yang luas tersebut adalah :

Kehandalannya dalam menilai dan memprediksi status gizi dan masalah kesehatan dan sosial ekonomi. Mudah digunakan dan relatif tidak mahal.

Alat ukur yang non-invasif (tidak membuat trauma bagi orang yang diukur). Ukuran yang biasa digunakan adalah tinggi badan (atau panjang badan), berat badan, lengkar lengan atas, dan umur. Tinggi dan berat badan paling sering digunakan dalam pengukuran karena dapat membantu mengevaluasi pertumbuhan anak-anak dan menentukan status gizi orang dewasa. Indeks massa tubuh (IMT) merupakan indikator yang paling sering digunakan untuk mendeteksi masalah gizi pada seseorang.

Antropometri dapat digunakan untuk berbagai tujuan, tergantung pada indikator antropometri yang dipilih. Sebagai contoh, indeks massa tubuh (IMT) merupakan indikator kekurusan dan kegemukan. Pengukuran IMT merupakan cara yang paling murah dan mudah dalam mendeteksi masalah kegemukan di suatu wilayah. Masalah kegemukan sekarang ini semakin meningkat dengan semakin meningkatnya kesejahteraan masyarakat dan peningkatan kemajuan teknologi yang memungkinkan aktivitas masyarakat semakin rendah. Peningkatan masalah kegemukan ini saat erat kaitannya dengan berbagai penyakit kronis degeneratif, seperti hipertensi, diabetes, penyakit jantung koroner, kanker, dll.

Somatotype adalah tipe tubuh atau klasifikasi tipe tubuh manusia. Ada 3 macam tipe manusia berdasar metabolismenya. Ada yang cepat dan ada yang lambat Somatotype yang menilai komponen fisik badan manusia dengan tiga kategori endomorf, mesomorf, dan ectomorf adalah berdasarkan pada tiga lapisan embriologis. Endomorfik dari lapisan endodermik seperti saluran pencernaan, usus, perut, jantung, paru-paru dan berbagai organ dalam. Tipe endomorf cenderung

gemuk. Mesomorfik dari lapisan mesodermik yang membentuk otot, tulang, gigi, pembuluh darah dan lain-lain. Lapisan ektodermik membentuk rambut, kuku, kulit, dan sistem saraf, tipe dominan ini cenderung kurus. Somatotype atau tipe tubuh adalah keadaan tubuh dari seseorang yang sangat menentukan atau cocok (predominan) karena sangat memungkinkan untuk melakukan aktivitas fisik terhadap suatu cabang olahraga.

## II. TUJUAN PEMBELAJARAN

### A. Tujuan Umum

Mahasiswa mampu menentukan apakah pertumbuhan fisik seseorang berjalan secara normal atau tidak, baik dari segi medik maupun statistic.

### B. Tujuan Khusus

1. Mahasiswa mampu melakukan pengukuran antropometri
2. Mahasiswa mampu melakukan interpretasi terhadap hasil antropometri
3. Mahasiswa mampu melakukan interpretasi terhadap hasil penilaian somatotype berdasarkan somatocharts

## III. PELAKSANAAN

### A. Mengukur Antropometri

Antropometri dibagi menjadi 2 yaitu :

1. Antropometri Statis (struktural)

Pengukuran manusia pada posisi diam dan linier pada permukaan tubuh.

2. Antropometri Dinamis (fungsional)

Yang dimaksud dengan antropometri dinamis adalah pengukuran keadaan dan ciri-ciri fisik manusia dalam keadaan bergerak atau memperhatikan gerakan-gerakan yang mungkin terjadi saat pekerja tersebut melaksanakan kegiatannya. Hal-hal yang memengaruhi dimensi antropometri manusia adalah sebagai berikut:

- a. Umur : ukuran tubuh manusia akan berkembang dari saat lahir sampai sekitar 20 tahun untuk pria dan 17 tahun untuk wanita. Ada kecenderungan berkurang setelah 60 tahun.
- b. Jenis kelamin : pria pada umumnya memiliki dimensi tubuh yang lebih besar kecuali bagian dada dan pinggul.
- c. Rumpun dan Suku Bangsa.
- d. Sosial ekonomi dan konsumsi gizi yang diperoleh.



### Tujuan antropometri

Tujuan antropometri adalah:

1. Untuk mengetahui kekekaran otot
2. Untuk mengetahui kekekaran tulang
3. Untuk mengetahui ukuran tubuh secara umum
4. Untuk mengetahui panjang tungkai dan lengan
5. Untuk mengetahui kandungan lemak tubuh di ekstremitas atas maupun bawah.

### Komponen Antropometri

#### 1. Pengukuran berat badan

Dalam penimbangan berat badan sebaiknya subjek harus menanggalkan sepatu, jaket, mantel, dan perhiasan yang berbobot dan sebaiknya dalam keadaan telanjang atau hanya mengenakan pakaian seminim mungkin dengan subjek berdiri di atas timbangan tanpa berpegangan dengan benda lain dan dilakukan sebelum subjek makan.



Gambar 1. Kiri. Timbangan analog. Kanan. Timbangan digital


Secara umum, berat badan dibagi menjadi berat badan ideal dan normal. Berat badan normal adalah jika seseorang yang mempunyai berat badan yang tidak melampaui batas kegemukan atau kekurusan, sedangkan berat badan ideal adalah seseorang yang mempunyai ukuran berat badan yang sepadan dengan ukuran tinggi tubuh dengan jumlah lemak tubuh yang minimal, atau orang tersebut mempunyai struktur tubuh yang serasi.

#### Pelaksanaan :

- a. Penimbangan dilakukan subyek dengan pakaian olahraga tanpa alas.
- b. Subyek berdiri diatas timbangan tidak berpegangan benda apapun.

#### 2. Pengukuran tinggi badan

Hakikat tinggi badan adalah ukuran posisi tubuh berdiri (vertical) dengan kaki menempel pada lantai, posisi kepala dan leher tegak, pandangan rata-rata air, dada dibusungkan, perut datar, tarik napas beberapa saat (Barry L. Johnson dalam Arbiarso Wijatmoko, 2015: 28). Dalam pengukuran tinggi badan, pasien diukur tanpa menggunakan alas kaki, tekanan di kepala tidak boleh menyebabkan melorot atau mengubah posisinya.



Gambar 2. Stadiometer

**Pelaksanaan:**

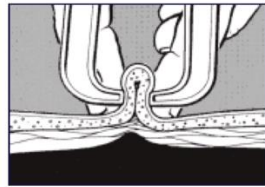
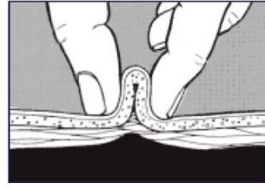
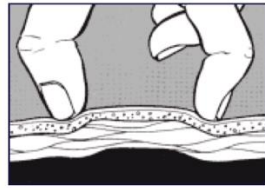
- a. Subyek berdiri tegak tanpa alas kaki, tumit, pantat, dan bahu menekan stadiometer atau pita ukuran.
- b. Kedua tumit rata dengan lengan tergantung bebas di samping badan.
- c. Kepala sedikit mendongak ke atas sehingga bidang *frankfort* harus betul-betul mendatar.

**3. Pengukuran lemak tubuh**

Salah satu cara untuk menentukan ketebalan lemak adalah dengan alat yang disebut skinfold caliper. Skinfold caliper merupakan sebuah alat yang digunakan untuk mengukur ketebalan lipatan kulit yang mendasari lapisan lemak pada daerah tertentu dengan memperlihatkan secara representatif jumlah total lemak tubuh. Hal ini memungkinkan untuk memperkirakan total presentase lemak tubuh seseorang (Ismaryati dalam Dedi Evendi, 2015: 17).



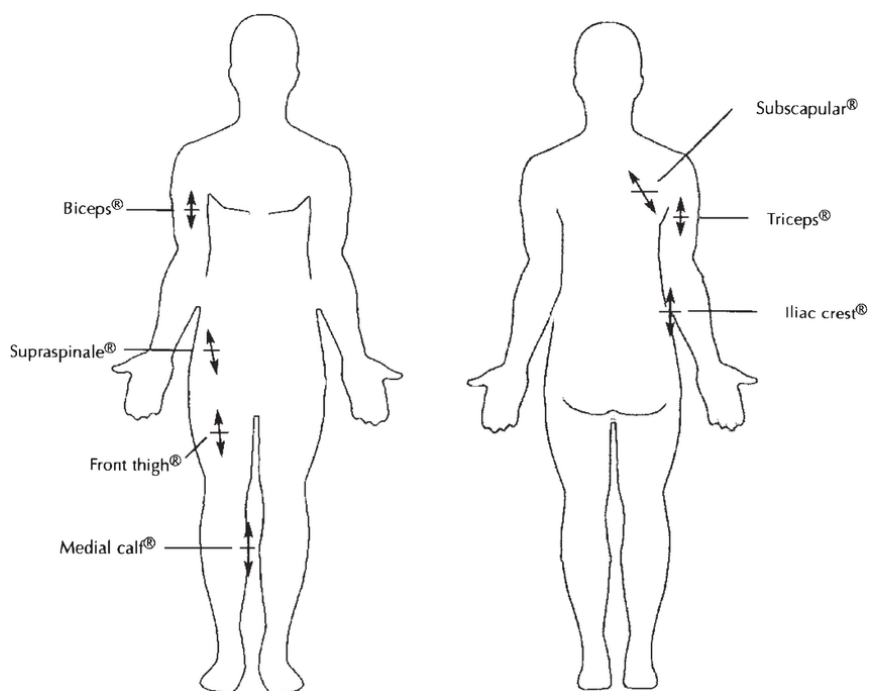
Gambar 3. Kiri. Skinfold caliper manual. Kanan. Skinfold caliper pegas



- Gunakan ibu jari dan telunjuk tangan kiri untuk menjepit/mencubit lokasi kulit dengan lebar yang cukup untuk mendapatkan lipatan yang baik
- Tarik lipatan kulit dan lapisan lemak dibawahnya dengan tangan kiri menjauhi tubuh. Jangan khawatir akan tercubit otot karena otot bersifat rapat/kokoh dan tidak akan ikut tertarik bersama kulit dan lemak
- Ketika menarik lipatan kulit menggunakan tangan kiri, letakkan mulut caliper sekitar 1/4 inci dari jari-jari tangan kiri. Lepaskan pelatuk caliper hingga seluruh kekuatan mulut berada pada lipatan kulit. Tanpa melepaskan tangan kiri biarkan kekuatan caliper secara perlahan selama beberapa detik untuk mendapatkan pembacaan yang benar.


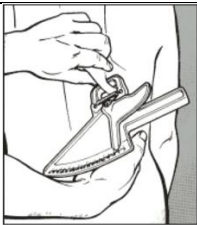

Daerah yang diukur untuk menentukan kadar lemak, antara lain:



- Triceps (lengan belakang atas).  
Lokasi ini terletak di pertengahan antara bahu dan sendi siku. Lipatan diambil arah vertical pada tengah lengan belakang. Lengan pasien harus dalam keadaan rileks atau sedikit ditekuk dengan permukaan palmar supinasi.
- Subscapular  
Lokasi ini ada di bawah bahu, lipatan diambil dengan sudut 45°. Pasien dapat diminta untuk melipat lengan ke punggung agar penonjolan scapula dapat terlihat jelas.
- Suprailiaca  
Lokasi ini tepat di atas puncak iliaca, tonjolan besar pada tulang panggul, sedikit di depan sisi pinggang. Lipatan diambil arah horizontal. Pasien diminta untuk sedikit memajukan kaki yang sejajar dengan lokasi pemeriksaan
- Paha  
Lipatan di ambil pada tengah paha, antara lipatan inguinal dan batas dari patella.
- Betis  
Lipatan diambil pada lingkaran betis yang paling lebar. Pasien diminta untuk duduk dengan rileks saat pemeriksaan ini dilakukan. Atau posisi lutut kira-kira tertekuk 90°



Gambar 4. Lokasi pengambilan *fat mass* dengan skinfold caliper

Tabel 1. Deskripsi pengambilan lokasi pengukuran dengan skinfold caliper

No.	Tempat	Arah Lipatan	Standar Anatomi	Pengukuran	Gambar
1.	Trisep	Vertikal	Proses acromial dari scapula dan caput os radius	Jarak antara penonjolan proses olecranon hingga ke caput os radius, dan diukur pada bagian lateral lengan dengan bahu bersudut 90°. Titik tengah ditandai pada sisi samping lengan.	
2.	Subscapula	Diagonal	Sudut bawah dari scapula	Lipatan diambil sepanjang garis cleavage tepat di bawah jari tangan.	
3.	Suprailiaka	Miring	Atas iliac	Lipatan diambil ke arah belakang garis mid-axillaris dan ke atas iliac, dengan ukuran 1 cm di bawah jari tangan.	

4.	Betis	Vertikal	Lingkaran betis yang paling besar	Lipatan diambil pada lingkaran betis yang paling lebar, pada bagian tengah dari betis dengan lutut bersudut 90°	
5.	Paha	Vertikal	Lipatan inguinal dan patella	Lipatan di ambil pada tengah paha, antara lipatan inguinal dan batas dari patella. Pengukuran dilakukan 1 cm di bawah jari.	

#### 4. Pengukuran lebar tulang

Daerah atau tulang yang diukur dalam menentukan somatotype adalah tulang humerus dan femur. Alat yang digunakan adalah Sliding Caliper.



Gambar 5. Sliding caliper

##### Pelaksanaan humerus width:

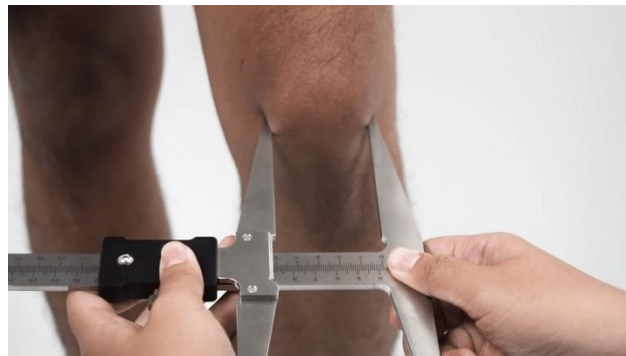- Subjek diukur pada jarak antara bagian tengah dan samping epiconylus tulang atas lengan diukur ketika diangkat horizontal kedepan dan lengan bawah ditekuk 90° pada siku.
- Pemeriksa menggunakan sliding caliper dihadapkan ke atas untuk membagi dua sudut kanan yang terletak pada siku.
- Pemeriksa menekan plat caliper dengan erat.



Gambar 6. Mengukur humerus width

**Pelaksanaan femur width:**

- a. Subjek didudukkan dengan lutut ditekuk 90°.
- b. Caliper digunakan dengan mengarahkannya kebawah untuk membagi dua sudut kanan yang terbentuk pada lutut.
- c. Pemeriksa menekan plat dengan kuat.



Gambar 7. Mengukur femur width

**5. Pengukuran lingkaran lengan atas dan lingkaran betis**

Lingkar lengan atas dan lingkaran betis dewasa ini merupakan salah satu pilihan untuk pengukuran antropometri karena mudah dilakukan dan tidak memerlukan alat-alat yang sulit diperoleh. Alat yang digunakan adalah pita LILA atau meteran.



Gambar 8. Meteran

**Pelaksanaan Flexed Arm Girth:**

- a. Subjek mengangkat tangan kanan pada posisi horizontal.
- b. Subjek diminta untuk mengencangkan ototnya dengan mengeraskan sambil menekuk penuh sikunya sehingga membentuk sudut 90o.
- c. Testor melakukan pengukuran berada pada bagian lingkaran yang paling besar.

**Pelaksanaan Calf Girth:**

- a. Subyek berdiri dengan berat seimbang pada kedua kaki.
- b. Testor mencari lingkaran betis maksimal. Lingkaran betis maksimum adalah ukuran terbesar yang didapatkan dengan pita pada sudut kanan dari sendi tulang kering.

**B. Penilaian Somatotype**

Somatotype adalah kuantifikasi dari bentuk dan komposisi tubuh yang dinyatakan dalam 3 digit angka. Tiga angka tersebut secara berurutan mewakili komponen *endomorph*, *mesomorph*, dan *ectomorph*, di mana masing-masing komponen menilai kegemukan tubuh, kekokohan sistem musculoskeletal, dan kerampingan tubuh. Untuk tiap komponen nilai di bawah 2,5 dianggap rendah, nilai 3-5 dianggap sedang, nilai 5,5-7 dianggap tinggi dan nilai lebih dari 7 dianggap ekstrem.

Istilah dan konsep *somatotype* pertama kali dikemukakan oleh William H. Sheldon pada tahun 1940. Setelah itu, *stomatotype* dan metode pengukurannya telah banyak dikembangkan pada tahun 1967 dan kemudna direvisi pada tahun 1990 oleh J.E. Lindsay Carter dan Barbara H. Heath. Saat ini, metode inilah yang paling banyak digunakan karena kemudahan dan realibilitasnya yang tinggi.

*Somatotype* telah banyak diterapkan dalam pelatihan dan penilaian potensi atlet. Menurut Lewandowska (2011), penggunaan *somatotype* terutama berguna dalam olahraga dengan gerakan-gerakan yang biomekanikanya dipengaruhi langsung oleh bentuk tubuh.

**Pembagian komponen somatotype :****1) Astenikus/Ectomorph**

Bentuk tubuh tinggi, kurus, dada rata atau cekung, angulus costae dan otot-otot tidak bertumbuh dengan baik. Umumnya langsing, lemah dan tubuh kecil halus, tulang kecil dengan otot-otot yang tipis, ekstremitas-ektrimitas panjang dengan togok pendek, ini tidak berarti orang tersebut selalu tinggi, perut dan lengkung lumbal merata, sedang thorax tajam dan menaik, bahu sempit, dan jalur otot tidak terlihat.

**2) Atletikus/Mesomorph**

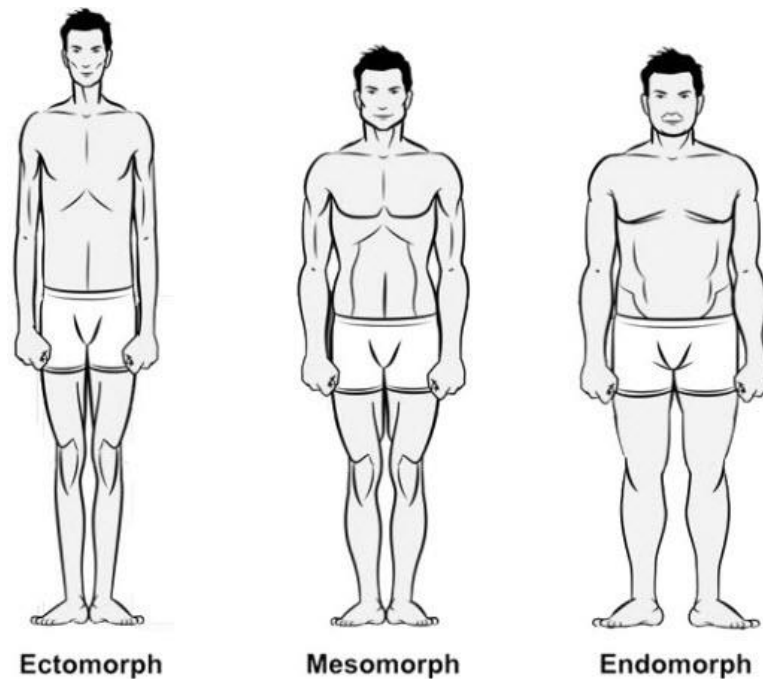
Bentuk tubuh olahragawan, kepala dan dagu yang terangkat keatas, dada penuh, perut rata, dan lengkung tulang belakang dalam batas normal. Ciri-cirinya tubuh persegi, otot-



otot kuat dan keras, tulang-tulang besar dan tertutup otot yang tebal pula, kaki, togok, lengan umumnya besar (pejal/berat) dengan otot-otot kuat, togok besar dan pinggang yang langsing, bahu lebar dengan otot-otot trapezius dan deltoideus yang massif

**3) Pknikus/Endomorph**

Bentuk tubuh yang cenderung bulat, dan penuh dengan penimbunan jaringan lemak subkutan, kepala besar dan bulat, tulang-tulang pendek, leher pendek, konsentrasi lemak pada perut dan dada, bahu sempit, dada berlemak, tangan pendek, pantat besar, tungkai dan pinggang lebar.

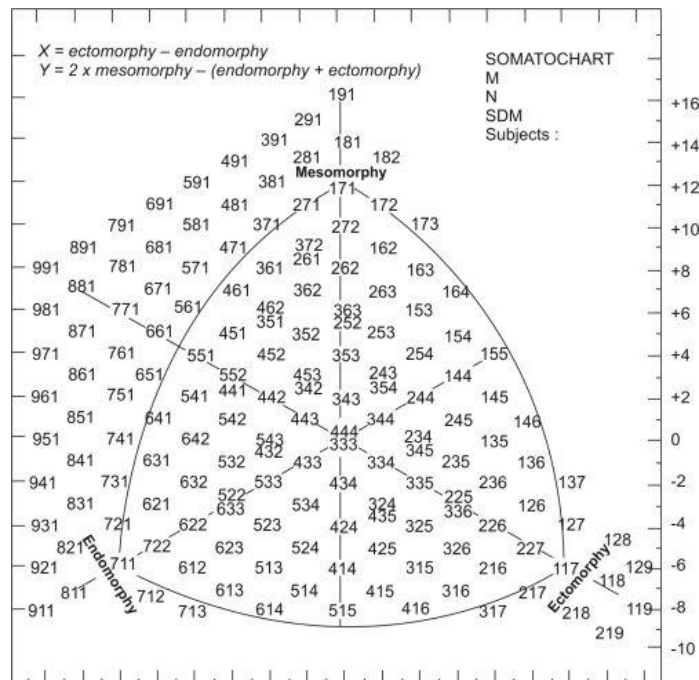


Gambar 9. Tampilan fisik tiga somatotype

Metode pengukuran *somatotype* dapat dibagi menjadi tiga kelompok, yaitu metode antropometrik, fotoskopik, dan metode gabungan antropometri-fotokopi (Carter, 2002). Metode *somatotype Heath-Carter* merupakan metode antropometrik yang menggunakan 10 pengukuran antropometri serta sebuah sistem rating untuk menilai komponen *somatotype*.

Pada keterampilan klinis ini, mahasiswa diharapkan mampu melakukan membedakan macam-macam somatotype berdasarkan data hasil pengukuran dari *somatocharts*.

1. Somatocharts



Gambar 10. Somatotype Chart (Somatochart)

2. Somatoplots

Dalam somatochart, terdapat titik-titik dua dimensi yang disebut somatoplots. Berdasarkan titik ini, kita dapat menentukan somatotype dari setiap individu. Hasil somatoplots dapat dirinci menjadi 13 kategori (Carter, 2002), yaitu :

- a. *Central* : tidak adanya komponen yang berbeda di antara 3 komponen di atas (ectomorphy, endomorphy, mesomorphy)
- b. *Ectomorphic endomorph* : endomorphy yang lebih dominan dibandingkan ectomorphy dengan ectomorphy harus lebih besar dari mesomorphy
- c. *Balanced endomorph* : endomorphy yang lebih dominan dan nilai mesomorphy dan ectomorphy yang sama besar
- d. *Mesomorphic endomorph* : endomorphy lebih dominan dibandingkan mesomorphy dan mesomorphy harus lebih besar dari ectomorphy
- e. *Mesomorph-endomorph* : ketika endomorphy dan mesomorphy memiliki nilai yang sama, sedangkan ectomorphy lebih kecil
- f. *Endomorphic mesomorph* : mesomorphy yang lebih dominan dibandingkan endomorphy dan endomorphy lebih besar dibandingkan ectomorphy
- g. *Balanced mesomorph* : mesomorphy yang lebih dominan dibandingkan ectomorphy dan endomorphy yang memiliki nilai sama besar

- h. *Ectomorphic mesomorph* : mesomorphy yang lebih dominan dibandingkan ectomorphy dan ectomorphy memiliki nilai yang lebih besar dibandingkan endomorphy
- i. *Mesomorph-ectomorph* : nilai mesomorphy dan ectomorphy adalah sama dan lebih besar dari endomorphy
- j. *Mesomorphic ectomorph* : ectomorphy yang lebih dominan dibandingkan mesomorphy dan mesomorphy lebih besar dibandingkan endomorphy
- k. *Balanced ectomorph* : ectomorphy yang lebih dominan dibandingkan endomorphy dan mesomorphy yang memiliki nilai sama besar
- l. *Endomorphic ectomorph* : ectomorphy lebih dominan dibandingkan endomorphy dan endomorphy lebih besar dibandingkan mesomorphy
- m. *Endomorph-ectomorph* : ketika endomorphy dan ectomorphy memiliki nilai yang sama dan lebih besar dari mesomorphy

Tiga belas tipe tubuh di atas dapat disederhanakan lagi menjadi 7 kategori, yaitu :

- a. *Central* : tidak ada komponen yang berbeda lebih dari 1 unit dari 2 tipe lainnya
- b. *Endomorph* : endomorphy lebih dominan sedangkan mesomorphy dan ectomorphy lebih dari ½ unit yang lebih rendah
- c. *Endomorph-mesomorph* : endomorphy dan mesomorphy memiliki nilai yang sama (tidak berbeda lebih dari ½ unit) sedangkan ectomorphy lebih rendah
- d. *Mesomorphy* : mesomorphy lebih dominan, sedangkan endomorphy dan ectomorphy memiliki nilai lebih dari ½ unit lebih rendah
- e. *Mesomorph-ectomorph* : mesomorphy dan ectomorphy memiliki nilai yang sama (tidak berbeda lebih dari ½ unit) dan lebih tinggi dari endomorphy.
- f. *Ectomorph* : ectomorphy lebih dominan, sedangkan endomorphy dan mesomorphy memiliki nilai lebih dari ½ unit lebih rendah
- g. *Ectomorphy-endomorphy* : endomorphy dan ectomorphy memiliki nilai yang sama (tidak lebih dari ½ unit) dan lebih besar dari mesomorphy

### 3. Contoh interpretasi somatotype

Diketahui dari hasil pengukuran antropometri berdasarkan komponen pada *Heath-Carter Somatotype Rating Scale* seorang probandus ialah sebagai berikut :

No	Variabel	Pengukuran ke-1	Pengukuran ke-2	Pengukuran ke-3	Rata-rata
1	<b>Komponen 1</b>				
	Triceps skinfold	18	16	18	17,33

	Subscapular skinfold	16	17	17	16,67
	Supraspinal skinfold	16	16	16	16
	Total skinfold				<b>50</b>
	Calf skinfold	21	23	23,5	22,5
<b>2</b>	<b>Komponen 2</b>				
	Tinggi badan	160	160	160	160
	Biepicondylus breadth of humerus	5,5	5,3	5,5	5,43
	Biepicondylus breadth of femur	8,3	8,3	8,35	8,32
	Upper arm circ-triceps skinfold	25,83-1,73			24,1
	Calf arm-calf skinfold	31,27-2,25			29,02
<b>3</b>	<b>Komponen 3</b>				
	Body mass (kg)	43,7	113,8	43,8	43,77
	Calf circ	31,5	31,3	31	31,27
	Body mass	25,5	26	26	25,83

**Perhitungan dengan Rumus Sheldon :**

**a. Endomorph =  $-0,7182+0,1451(X)-0,00068(X^2)+0,0000014(X^3)$**

$X = (\text{penjumlahan trisep, subskapula, dan supraspinal skinfolds}) \times 170,18 / \text{tinggi badan (cm)}$

$$X = (50) \times 170,18 / 160$$

$$X = 50 \times 1,06$$

$$= 53$$

$$\text{Endomorph} = -0,7182 + 0,1451(53) - 0,00068(53^2) + 0,0000014(53^3)$$

$$= -0,7182 + 7,69 - 1,91 - 0,20$$

$$= 5,26$$

**b. Mesomorphy =  $[0,858 \times \text{lebar humerus (cm)} + 0,601 \times \text{lebar femur} + 0,188 \times (\text{lila (cm)} - \text{tebal lipatan kulit triceps mm/10}) + 0,161 \times (\text{lingkar betis (cm)} - \text{tebal lipatan kulit betis mm/10}) - 0,131 \times \text{tinggi badan (cm)} + 4,5]$**

$$\text{Mesomorphy} = [0,858 \times 5,43 + 0,601 \times 8,32 + 0,188 \times (25,83 - 1,733) + 0,161 \times (31,27 - 2,25) - 0,131 \times 160 + 4,5]$$

$$= 4,65 + 5 + 4,53 + 4,67 - 20,8 + 4,5 = 2,55$$

**c. Ectomorph**

$$\text{HWR} = \frac{\text{tinggi badan}}{\sqrt[3]{\text{berat badan}}}$$

$$\text{HWR} = \frac{160}{\sqrt[3]{43,77}} = 45,40 \quad (\text{HWR} \geq 40,75)$$

$$\text{Nilai ectomorphy} = 0,732 \text{ HWR} - 28,58$$

$$= 0,732 \times 45,40 - 28,58$$

$$= 4,65$$

**Kesimpulan:**

1. Nilai endomorph : 5,26= 6
2. Nilai mesomorph : 2,55= 3
3. Nilai ectomorph : 4,65= 5

**Interpretasi kategori Somatotype :**

Berdasarkan perhitungan menggunakan formula rumus somatotype didapatkan hasil bahwa responden memiliki nilai endomorphy sebesar 6, mesomorphy sebesar 3, dan ectomorphy sebesar 5. Lalu hasil tersebut diplotkan dalam somatochart dan didapatkan hasil bahwa responden tergolong dalam kategori somatotype *ectomorphic endomorph*.

*Ectomorphic endomorph* yaitu endomorphy lebih dominan dan angka ectomorphy lebih besar daripada mesomorphy (Carter and Heath, 1990). Menurut Tóth (2014), responden masuk dalam wilayah D dalam diagram somatotype yang berarti bahwa responden termasuk dalam kategori individu yang kurang memenuhi syarat aktivitas olahraga.

<b>HEAT - CARTER SOMATOTYPE RATING FORM</b>																																			
Name																				Date of measurement															
Date of Birth																				Memo															
Sex	M	F																																	
Skinfolds [mm]																																			
Triceps	10.9	14.9	18.9	22.9	26.9	31.2	35.8	40.7	46.2	52.2	58.7	65.7	73.2	81.2	89.7	98.9	108.9	119.7	131.2	143.7	157.2	171.9	187.9	204.0											
Subscapular	9.0	13.0	17.0	21.0	25.0	29.0	33.5	38.0	43.5	49.5	55.5	62.0	69.5	77.0	85.5	94.0	104.0	114.0	125.5	137.0	150.5	164.0	180.0	196.0											
Supraspinal	7.0	11.0	15.0	19.0	23.0	27.0	31.3	35.9	40.8	46.3	52.3	58.8	65.8	73.3	81.3	89.8	99.0	109.0	119.8	131.3	143.8	157.3	172.0	188.0											
SUM																																			
Calf																																			
<b>ENDOMORPHY</b>	<b>0.5</b>	<b>1</b>	<b>1.5</b>	<b>2</b>	<b>2.5</b>	<b>3</b>	<b>3.5</b>	<b>4</b>	<b>4.5</b>	<b>5</b>	<b>5.5</b>	<b>6</b>	<b>6.5</b>	<b>7</b>	<b>7.5</b>	<b>8</b>	<b>8.5</b>	<b>9</b>	<b>9.5</b>	<b>10</b>	<b>10.5</b>	<b>11</b>	<b>11.5</b>	<b>12</b>											
Heigh	139.7	143.5	147.3	151.1	154.9	158.8	162.6	166.4	170.2	174	177.2	181.4	185.4	189.2	193	196.7	200.7	204.5	208.3	212.1	215.9	220	224	227											
Hum. width	5.19	5.34	5.49	5.64	5.78	5.93	6.07	6.22	6.37	6.51	6.65	6.80	6.95	7.09	7.24	7.38	7.53	7.67	7.82	7.97	8.11	8.25	8.40	8.55											
Femur width	7.41	7.62	7.83	8.04	8.24	8.45	8.66	8.87	9.08	9.28	9.49	9.70	9.91	10.12	10.33	10.53	10.74	10.95	11.16	11.37	11.58	11.79	12.0	12.21											
Biceps girth	23.7	24.4	25.0	25.7	26.3	27.0	27.7	28.3	29.0	29.7	30.3	31.0	31.6	32.2	33.0	33.6	34.3	35.0	35.0	36.3	37.1	37.8	38.5	39.3											
Calf girth	27.7	28.5	29.3	30.1	30.8	31.6	32.4	33.2	33.9	34.7	35.5	36.3	37.1	37.8	38.6	39.4	40.2	41.0	41.0	42.6	43.4	44.2	45.0	45.8											
<b>MEZOMORPHY</b>	<b>0.5</b>	<b>1</b>	<b>1.5</b>	<b>2</b>	<b>2.5</b>	<b>3</b>	<b>3.5</b>	<b>4</b>	<b>4.5</b>	<b>5</b>	<b>5.5</b>	<b>6</b>	<b>6.5</b>	<b>7</b>	<b>7.5</b>	<b>8</b>	<b>8.5</b>	<b>9</b>																	
Weight	39.65	40.74	41.43	42.13	42.82	43.48	44.18	44.94	45.53	46.23	46.92	47.58	48.25	48.94	49.63	50.33	50.99	51.68																	
Heigh	39.60	40.2	41.09	41.79	42.44	43.14	43.84	44.50	45.20	45.90	46.52	47.24	47.94	48.60	49.29	49.99	50.66	51.34																	
weight <sup>3</sup>	39.45	39.75	40.75	41.44	42.14	42.83	43.49	44.19	44.95	45.54	46.24	46.93	47.59	48.26	48.95	49.64	50.34	51.00																	
<b>ECTOMORPHY</b>	<b>0.5</b>	<b>1</b>	<b>1.5</b>	<b>2</b>	<b>2.5</b>	<b>3</b>	<b>3.5</b>	<b>4</b>	<b>4.5</b>	<b>5</b>	<b>5.5</b>	<b>6</b>	<b>6.5</b>	<b>7</b>	<b>7.5</b>	<b>8</b>	<b>8.5</b>	<b>9</b>																	
<table border="1" style="margin: auto;"> <tr> <td style="width: 15%;"></td> <td style="width: 15%;">END</td> <td style="width: 15%;"></td> <td style="width: 15%;">MEZ</td> <td style="width: 15%;"></td> <td style="width: 15%;">ECT</td> </tr> <tr> <td>SOMATOTYPE</td> <td></td> <td></td> <td></td> <td></td> <td></td> </tr> </table>																									END		MEZ		ECT	SOMATOTYPE					
	END		MEZ		ECT																														
SOMATOTYPE																																			

**CHECKLIST  
PENGUKURAN PERTUMBUHAN FISIK**

NAMA :

NIM :

NO	ASPEK YANG DINILAI	Penilaian	
		Ya	Tidak
<b>Tahap Orientasi</b>			
1	Mengucapkan salam dan memperkenalkan diri		
2	Menanyakan identitas pasien		
3	Menjelaskan tujuan dan prosedur pemeriksaan serta meminta persetujuan pasien (informed consent)		
4	Membaca basmalah sebelum melakukan pemeriksaan		
5	Mencuci tangan 6 langkah		
<b>Tahap Kerja Antropometri</b>			
<b>Mengukur berat badan</b>			
6	Meminta dan memastikan pasien dalam kondisi relaks		
7	Meminta pasien untuk melepaskan alas kaki		
8	Melakukan penimbangan di atas timbangan berat badan		
<b>Mengukur Tinggi Badan</b>			
9	Meminta pasien melepaskan alas kaki		
10	Memposisikan pasien untuk berdiri tegak dengan tumit, bokong dan bahu bersandar pada bidang datar tepat di bawah stadiometer		
11	Meletakkan lengan pasien di samping badan		
12	Memposisikan kepala sedikit mendongak ke atas sehingga bidang <i>frankfort</i> harus betul-betul mendatar		
<b>Mengukur massa lemak tubuh</b>			
13	Mengatur pasien agar rileks, bisa dalam posisi duduk		
14	Lakukan sedikit pencubitan pada area yang akan dilakukan pengukuran hingga lapisan lemak tertarik menggunakan ibu jari dan telunjuk.		
15	Mengatur skala caliper (manual) di angka terbesar terlebih dahulu		
16	Pegang caliper dengan tangan yang bebas dan posisikan rahang caliper pada tempat yang akan diukur		
17	Melakukan pengukuran skinfold pada : 4. Trisep 5. Subskapular 6. Suprailiaka 7. Paha 8. Betis		
<b>Mengukur lebar tulang</b>			
<b>Mengukur lebar tulang humerus :</b>			
17	Posisikan lengan pasien terangkat sejajar membentuk sudut 90 derajat dengan sisi samping tubuh		



18	Ambil sliding caliper dan ukur jarak antara epicondylus medialis dan lateralis (humerus)		
<b>Mengukur lebar tulang femur :</b>			
19	Posisikan pasien duduk dengan rileks dengan posisi 90 derajat pada lutut		
20	Ambil sliding caliper dan ukur jarak antara condylus medialis dan lateralis (femur)		
<b>Mengukur LLA dan Lingkar Betis</b>			
<b>Flexed Arm Girth:</b>			
21	Minta pasien untuk mengangkat salah satu lengan pada posisi horizontal		
22	Minta pasien untuk mengencangkan otot lengan dengan mengeraskan sambil menekuk penuh sikunya sehingga membentuk sudut 90 derajat.		
23	Ambil pita LILA atau meteran dan lakukan pengukuran pada lingkaran massa otot lengan yang paling besar		
<b>Calf Girth:</b>			
24	Minta pasien untuk berdiri dengan seimbang pada kedua kaki		
25	Ambil pita LILA atau meteran dan lakukan pengukuran pada lingkaran massa otot paha yang paling besar		
<b>Interpretasi kategori somatotype</b>			
26	Lakukan interpretasi terhadap hasil pengukuran antropometri yang telah diplotkan dalam <i>Heath-Carter Somatotype Rating Scale</i>		
<b>Penutup</b>			
27	Menyimpulkan dan melaporkan hasil pemeriksaan		
28	Mencuci tangan setelah kontak dengan pasien		
29	Membaca hamdalah		
<b>Sikap Profesional</b>			
Melakukan dengan percaya diri, sopan, ramah, dan rapi			
Menunjukkan sikap empati			
Menggunakan bahasa yang mudah dipahami			
		<b>Tanggal Kegiatan</b>	
		<b>Nama Instruktur</b>	
		<b>Tanda Tangan Instruktur</b>	

## PEMERIKSAAN VITAL SIGN

### I. Pendahuluan

Dalam melakukan skrining awal kesehatan seseorang, tanda-tanda vital menjadi hal yang wajib dan paling mula dilakukan oleh seorang paramedis. Deskripsi dari komponen tanda-tanda vital dapat menjadi informasi bagi seorang dokter atau tenaga medis untuk menentukan keadaan umum pasien.

*Vital sign* atau tanda-tanda vital adalah ukuran statistik berbagai fisiologis yang digunakan untuk membantu menentukan status kesehatan seseorang, terutama pada pasien yang secara medis tidak stabil atau memiliki faktor-faktor resiko komplikasi kardiopulmonal dan untuk menilai respon terhadap intervensi. Tanda vital juga berguna untuk menentukan dosis yang adekuat bagi tindakan fisioterapi, khususnya exercise.

### II. Tujuan

#### A. Tujuan Umum

Setelah melaksanakan kegiatan keterampilan medik pemeriksaan *vital sign* ini mahasiswa diharapkan mampu melakukan pengukuran dan penilaian tanda vital yang meliputi suhu badan, denyut nadi, tekanan darah, dan pernafasan secara benar.

#### B. Tujuan Khusus

Mahasiswa mampu untuk:

1. Melakukan pengukuran tekanan darah dengan baik dan benar sesuai dengan prosedur.
2. Melakukan pengukuran suhu dengan baik dan benar sesuai dengan prosedur.
3. Melakukan perhitungannya nadi dengan baik dan benar sesuai dengan prosedur.
4. Melakukan perhitungan nafas dengan baik dan benar sesuai dengan prosedur.

### III. Dasar Teori

#### A. Suhu badan

Suhu badan diperiksa dengan termometer badan, dapat berupa termometer air raksa, termometer elektrik, dan *probe* kimiawi. Pemeriksaan dapat dilakukan pada mulut (oral), timfani, aksila atau rektum.

Pengukuran suhu melalui mulut dapat dilakukan menggunakan termometer gelas (kaca) dan elektrik, biasanya lebih mudah, tetapi termometer air raksa dengan kaca sebaiknya tidak dipakai untuk mulut pada penderita yang tidak sadar, gelisah, atau tidak dapat menutup mulutnya. Pengukuran suhu tubuh melalui rektum hasilnya lebih tepat dibandingkan melalui mulut.

Suhu oral rata-rata untuk dewasa normal adalah 37° C, dengan suhu terendah pada pagi hari bisa mencapai 35,8° C dan tertinggi pada sore hari bisa mencapai 37,3° C. Suhu rektal lebih tinggi dari suhu oral dengan selisih rata-rata 0,4-0,5° C. Tetapi hal ini berkebalikan dengan suhu axilla. Suhu axilla 1° C lebih rendah daripada suhu oral. Pengukuran suhu axilla dilakukan 5-10 menit, walaupun demikian hasil yang di dapat kurang akurat dibandingkan dengan teknik pengukuran lainnya. ( Bickley, L.S. & Szilagyi, P.G., 2007).

Pengukuran suhu secara oral, dilakukan dengan cara meletakkan ujung termometer di bawah lidah. Selanjutnya pasien diminta untuk menutup mulut dan ditunggu 3-5 menit. Setelah itu termometer dibaca dan dimasukkan kembali pada mulut dan ditunggu selama 1 menit. Bila setelah 1 menit suhu masih meningkat, prosedur ini diulang tiap 1 menit hingga didapat suhu yang stabil (tidak meningkat lagi) ( Bickley, L.S. & Szilagyi, P.G., 2007).

Pengukuran suhu rektal, dilakukan dengan cara memasukkan 3-4 cm ujung termometer ke dalam anus. Pengukuran dilakukan selama 3 menit dengan posisi pasien berbaring miring (left lateral decubitus atau right lateral decubitus) ( Bickley, L.S. & Szilagyi, P.G., 2007).

Pengukuran suhu membran tymphani dilakukan dengan cara memasukkan ujung termometer ke dalam liang telinga setelah sebelumnya dipastikan liang telinga bebas dari kotoran telinga (cerumen). Tunggu 2-3 detik hingga termometer memberikan hasil (pengukuran menggunakan termometer digital). Suhu yang didapat pada pengukuran dengan teknik ini memberikan hasil yang lebih tinggi 0,8° C daripada suhu oral (Bickley, L.S. & Szilagyi, P.G., 2007).

Hipertermi adalah peningkatan suhu tubuh di atas hipotalamus *set point* akibat kehilangan panas tubuh yang tidak adekuat, misalnya berhubungan dengan aktifitas fisik, lingkungan yang panas dan akibat pemakaian obat-obatan yang menghambat keluarnya keringat (perspirasi). Tidak ada batasan angka tertentu untuk hipertermi (Gelfand JA & Dinarello CA, 1998).

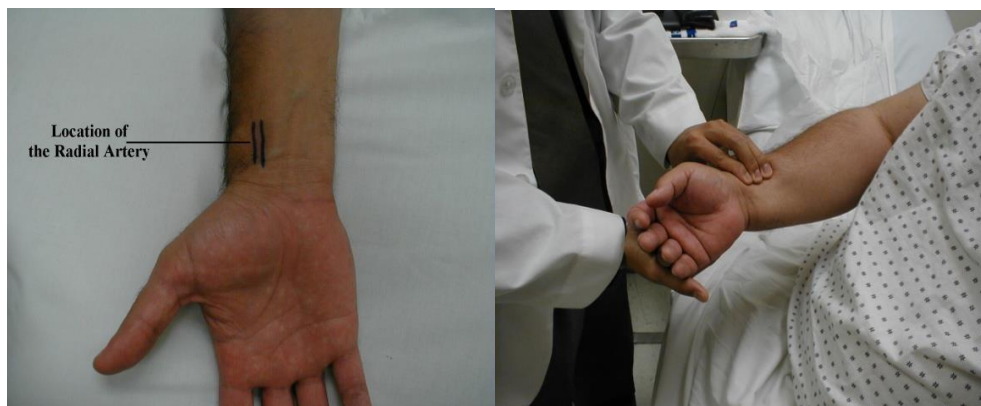Disebut hipotermi bila suhu tubuh (per-rektal) < 35°C. Hiperpirexia adalah peningkatan suhu tubuh > 41,1° C apabila diukur per-rektal ( Bickley, L.S. & Szilagyi, P.G., 2007).

## B. Denyut nadi

Jantung bekerja memompa darah ke sirkulasi tubuh (oleh ventrikel kiri) dan paru (oleh ventrikel kanan). Melalui ventrikel kiri, disemburkan darah ke aorta dan kemudian diteruskan ke arteri di seluruh tubuh. Sebagai akibatnya, timbullah suatu gelombang tekanan yang bergerak cepat pada arteri dan dapat dirasakan sebagai denyut nadi. Dengan menghitung frekuensi denyut nadi, dapat diketahui frekuensi denyut jantung dalam satu menit.

Frekuensi denyut nadi dapat dihitung secara :

1. Apical, yaitu pemeriksaan denyut nadi dengan menggunakan stetoskop pada apeks cordis yaitu pada spatium intercostalis IV dan V di linea medioclavicularis sinistra.
2. Carotid, yaitu pemeriksaan denyut nadi dengan cara meraba pulsasi a. carotis
3. Radial, yaitu pemeriksaan denyut nadi dengan cara meraba pulsasi a. radialis.
4. Temporal, yaitu pemeriksaan denyut nadi dengan cara meraba pulsasi a. temporalis.
5. Femoral, yaitu pemeriksaan denyut nadi dengan cara meraba pulsasi a. femoralis.
6. Popliteal, yaitu pemeriksaan denyut nadi dengan cara meraba pulsasi di fossa poplitea.
7. Dorsalis pedis, yaitu pemeriksaan denyut nadi dengan cara meraba pulsasi a. dorsalis pedis.



Gambar 1. Teknik mengukur denyut nadi radial dari a. radialis

Selain frekuensi denyut nadi dinilai pula:

**1. Ritme/irama :**

- a. Ritmis yaitu teratur/reguler
- b. Disritmia/aritmia yaitu tidak teratur/irreguler
- c. Pulse defisit yaitu adanya perbedaan antara denyut apical dan denyut radial.

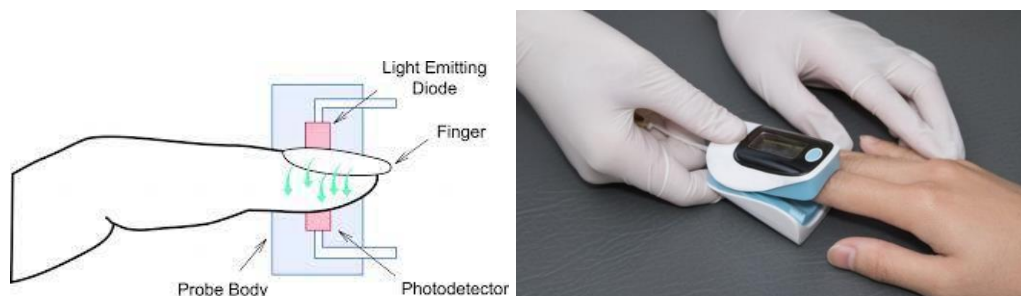
**2. Kualitas**

- a. Kuat
- b. Lemah

Frekuensi denyut nadi dipengaruhi oleh umur, jenis kelamin, aktivitas, emosi, suhu tubuh, BMR, dan keadaan patologis. Denyut nadi orang dewasa normal antara 60 – 100 kali per menit. Denyut nadi di atas 100 kali per menit disebut takikardia dan denyut nadi kurang dari 60 kali per menit disebut bradikardia. Namun, pada atlet yang terlatih denyut nadi normalnya dapat kurang dari 60 kali per menit.

Untuk menilai denyut nadi dan saturasi oksigen, suatu alat bernama pulse oximeter didesain untuk dapat mendeteksi kadar oksigen dalam darah berdasarkan gambaran

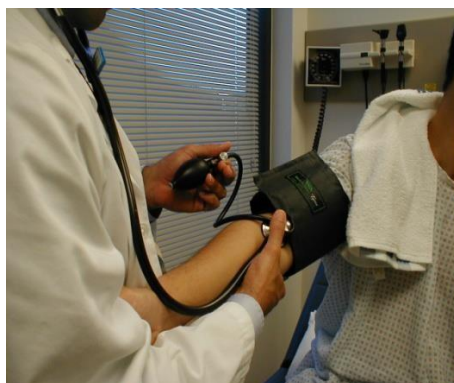perbandingan panjang gelombang/absorbansi cahaya yang dipancarkan oksihemoglobin (HbO<sub>2</sub>) dengan deoksihemoglobin (HHb)



Gambar 2. Pulse oximeter

### C. Tekanan Darah

Tekanan darah pada sistem arteri bervariasi sesuai dengan siklus jantung, yaitu memuncak pada waktu sistole dan sedikit menurun pada waktu diastole. Beda antara tekanan sistole dan diastole disebut tekanan nadi.



Gambar 3. Letak manset pada pengukuran tekanan darah

Tabel 1. Klasifikasi hipertensi untuk usia 18 tahun atau lebih menurut JNC VIII

(The Seventh Report of the Joint National Committee on Prevention, Detection and Evaluation, and Treatment of High Blood Pressure)

Klasifikasi Hipertensi	Tekanan Darah Sistolik (mmHg)	Tekanan Darah Diastolik (mmHg)
Optimal	< 120	< 80
Normal	<130	<85
Normal tinggi	130-139	85-89
Hipertensi Stage 1	140 – 159	90 – 99
Hipertensi Stage 2	160 – 179	100 – 109
Hipertensi Stage 3	≥ 180	≥ 110

Pada waktu ventrikel berkontraksi, darah akan dipompakan ke seluruh tubuh. Keadaan ini disebut keadaan sistole, dan tekanan aliran darah pada saat itu disebut tekanan darah sistole. Pada saat ventrikel sedang rileks, darah dari atrium masuk ke ventrikel,

tekanan aliran darah pada waktu ventrikel sedang relaks tersebut disebut tekanan darah diastole. Tingginya tekanan darah dipengaruhi oleh beberapa faktor, misalnya aktivitas fisik, keadaan emosi, rasa sakit, suhu sekitar, penggunaan kopi, tembakau, dll.

Peralatan yang diperlukan dalam pengukuran tekanan darah adalah sphygmomanometer (tensimeter) aneroid dan air raksa, dan stetoskop.

#### D. Pernafasan

Bernafas adalah suatu tindakan yang tidak disadari, diatur oleh batang otak dan dilakukan dengan bantuan otot-otot pernafasan. Pada waktu inspirasi, diafragma dan otot-otot interkostalis berkontraksi, memperluas rongga toraks dan memekarkan paru-paru. Dinding dada akan bergerak ke atas, ke depan, ke lateral, sedangkan diafragma bergerak ke bawah. Setelah inspirasi berhenti, paru-paru akan mengkerut, diafragma akan naik secara pasif dan dinding dada akan kembali ke posisi semula.

Pada pemeriksaan pernafasan yang dinilai adalah frekuensi, ritme, kedalaman dan usaha bernafas. Frekuensi pernafasan dipengaruhi oleh umur, aktivitas, emosi, obat-obatan, dan keadaan patologis. Frekuensi nafas orang dewasa normal antara 14 sampai 20 kali permenit ( Bickley, L.S. & Szilagy, P.G., 2007). Frekuensi nafas lebih dari 20 kali per menit disebut *tachypnea*. Tidak ada batasan frekuensi nafas untuk *bradypnea*.

### IV. Prosedur Tindakan Pemeriksaan Vital Sign

Beberapa hal yang perlu diperhatikan sebelum melakukan pemeriksaan *vital sign* antara lain :

- A. Pasien harus dalam keadaan nyaman dan relaks
- B. Ruangan pemeriksaan harus tenang
- C. Pasien tidak boleh meminum alkohol dan kopi sebelum pemeriksaan
- D. Harus ditanyakan adanya riwayat hipertensi dan pengobatan yang didapat
- E. Jangan lupa memperkenalkan diri anda pada pasien yang akan diperiksa

#### 1. Cara Pemeriksaan Suhu Badan

##### Pemeriksaan pada ketiak

- a. Kibaskan termometer sampai permukaan air raksa menunjuk di bawah 35,5°C.
- b. Keringkan ketiak
- c. Tempatkan ujung termometer yang berisi air raksa pada apex fossa axillaris kiri dengan sendi bahu adduksi maksimal
- d. Tunggu sampai  $\geq 3$  menit, kemudian dilakukan pembacaan

**2. Cara Pemeriksaan Frekuensi Nadi (A. *radialis*)**

- a. Penderita dapat dalam posisi duduk ataupun berbaring. Lengan dalam posisi bebas (relaks) perhiasan dan jam tangan dilepas.
- b. Periksalah denyut nadi pergelangan tangan pasien dengan cara meletakkan jari telunjuk, jari tengah dan jari manis tangan Anda (minimal 2 jari tangan) di atas a. *radialis*, rabalah pulsasi a. *radialis* pada sisi fleksor bagian lateral dari tangan pasien.
- c. Hitunglah frekuensi denyut nadi selama satu menit penuh
- d. Perhatikan pula irama dan kualitas denyutannya. Catatlah hasil pemeriksaan dari lengan kanan dan kiri.

**3. Cara Pemeriksaan Pulsasi dan Saturasi Oksigen dengan Pulse Oximetry**

- a. Pastikan ujung jari telunjuk pasien tidak basah
- b. Segera tempelkan alat pulse oximetry yang sudah menyala dan amati hingga muncul angka yang menunjukkan denyut nadi dan saturasi oksigen

**4. Pemeriksaan Frekuensi Nafas**

- a. Pemeriksaan ini tidak perlu diberitahukan pada pasien, karena dapat memengaruhi hasil pemeriksaan
- b. Sebaiknya dilakukan segera setelah menghitung frekuensi nadi a. *radialis*, yaitu dengan cara tetap memegang pergelangan tangan pasien (seolah-olah menghitung nadi), sehingga pasien tidak menyadari frekuensi nafasnya sedang dihitung
- c. Idealnya, penderita diminta melepaskan baju
- d. Secara inspeksi, perhatikan secara menyeluruh gerakan pernafasan (lakukan ini tanpa mempengaruhi psikis penderita) yaitu gerak naik turunnya dinding dada.
- e. Kadang diperlukan cara palpasi, untuk sekaligus mendapatkan perbandingan antara kanan dan kiri.
- f. Pada inspirasi, perhatikanlah: gerakan ke samping iga, pelebaran sudut epigastrium dan penambahan besarnya ukuran antero posterior dada.
- g. Pada ekspirasi, perhatikanlah: masuknya kembali iga, menyempitnya sudut epigastrium, dan penurunan besarnya ukura antero posterior dada.
- h. Jika tidak jelas, minta pasien untuk meletakkan tangannya ke dada. Lihat gerakan naik turunnya tangan.
- i. Perhatikan pula adanya penggunaan otot bantu pernafasan.
- j. Catatlah frekuensi nafas, kedalaman dan tipe respirasi serta adanya kelainan gerakan.

## 5. Pemeriksaan Tekanan Darah

- a. Siapkan tensimeter dan stetoskop.
- b. Penderita dapat dalam keadaan duduk atau berbaring.
- c. Lengan dalam keadaan bebas dan relaks, bebaskan dari tekanan oleh karena pakaian.
- d. Pasang manset sedemikian rupa sehingga karet manset berada pada bagian medial melingkari lengan atas secara rapi, pertengahan karet manset berada di atas proyeksi arteri brachialis (sesuai tanda pada manset) dan tidak terlalu ketat, kira-kira 2-5 cm di atas siku.
- e. Tempatkan lengan penderita sedemikian rupa sehingga siku keadaan sedikit fleksi.
- f. Carilah arteri brachialis, biasanya terletak di sebelah medial tendo biseps.
- g. Dengan jari meraba a. brachialis, pompa manset dengan cepat sampai kira-kira ketika pulsasi a. brachialis menghilang. Inilah sistolik palpatoir.
- h. Sekarang ambilah stetoskop, pasang corong bel atau membran stetoskop pada a. brachialis
- i. Pompa manset kembali, sampai kurang lebih 30 mmHg diatas tekanan sistolik palpatoir
- j. Kemudian perlahan-lahan turunkan tekanan manset dengan kecepatan kira-kira 2-3 mmHg per detik. Perhatikan saat di mana denyutan a.brachialis terdengar. Inilah tekanan sistolik. Lanjutkanlah penurunan tekanan manset sampai suara denyutan melemah dan kemudian menghilang. Tekanan pada saat itu adalah tekanan diastolik.
- k. Apabila menggunakan tensimeter air raksa, usahakan agar posisi manometer selalu vertikal, dan pada waktu membaca hasilnya, mata harus berada segaris horisontal dengan level air raksa.
- l. Pengulangan pengukuran dilakukan setelah menunggu beberapa menit setelah pengukuran pertama.



## CHECKLIST KETERAMPILAN PEMERIKSAAN VITAL SIGN

NAMA :

NIM :

NO	ASPEK YANG DINILAI	Penilaian	
		Ya	Tidak
<b>TAHAP ORIENTASI</b>			
1	Mengucapkan salam dan memperkenalkan diri		
2	Menanyakan identitas pasien		
3	Pemeriksa berada di sisi sebelah kanan pasien bila pemeriksa <i>right handed</i> dan di sebelah kiri bila <i>left handed</i> (kidal)		
4	Menjelaskan tujuan dan prosedur pemeriksaan serta meminta persetujuan pasien (informed consent)		
5	Membaca basmalah sebelum melakukan pemeriksaan		
6	Mencuci tangan 6 langkah sebelum kontak dengan pasien		
<b>TAHAP KERJA</b>			
<b>Pemeriksaan Suhu Badan dengan Termometer Digital</b>			
7	Pastikan ketiak pasien dalam keadaan kering		
8!	<b>Tempatkan ujung thermometer pada apex fossa axillaris dengan sendi bahu adduksi maksimal</b>		
9	Tunggu hingga bunyi dari thermometer terdengar. Artinya, pembacaan suhu sudah selesai		
10	Melapor hasil pemeriksaan suhu badan (°C) dan interpretasinya (febris/normal/hipotermi)		
<b>Pemeriksaan Suhu Badan dengan ThermalGun</b>			
11	Nyalakan thermogun		
12	Letakkan thermogun kira-kira berjarak 3-5 cm dari jidat pasien Lokasi lain : lubang telinga, rongga mulut, ketiak atau dubur		
13	Tunggu hingga thermogun membaca hasil suhu pasien. Laporkan.		
<b>Pengukuran Tekanan Darah</b>			
14	Menempatkan pasien dalam keadaan duduk/berbaring dengan lengan rileks, sedikit menekuk pada siku dan bebas dari tekanan oleh pakaian		
15	Memasang manset melingkari lengan atas dengan karet manset pada bagian medial secara rapi dan tidak terlalu ketat dan kira-kira sejajar jantung		
16	Data meraba pulsasi arteri brachialis, memompa dengan cepat sampai 30 mmHg di atas hilangnya pulsasi, kemudian turunkan tekanan manset secara perlahan. Hasilnya merupakan sistolik palpatoir		
17	Mengambil stetoskop dan memasang corong bel atau membran pada tempat perabaan pulsasi. <b>Tidak menggunakan sisi stetoskop yang tertutup</b>		
18	Memompa kembali manset sampai 30 mm Hg di atas tekanan sistolik palpatoir		

19!	Mendengarkan melalui stetoskop, sambil menurunkan perlahan-lahan 2-3 mmHg per detik, sampai mendengar bising pertama (tekanan sistolik) dan melanjutkan penurunan tekanan manset sampai suara bising yang terakhir (tekanan diastolik)		
20	Melaporkan hasil pemeriksaan tekanan darah ( <b>sistolik dan diastolik dalam mmHg</b> ) dan interpretasinya ( <b>hipertensi / normal</b> )		
21	Melepas manset		
<b>Pemeriksaan Nadi</b>			
22	Penderita dapat dalam posisi duduk ataupun berbaring. Mempersiapkan organ/daerah perabaan arteri yang akan diperiksa (rileks)		
23!	<b>Menggunakan minimal dua jari tangan untuk meraba arteri</b> Menghitung frekuensi denyut nadi selama 1 menit di atas a. Radialis yang terletak pada sisi fleksor bagian lateral dari tangan pasien		
24	Melaporkan hasil pemeriksaan nadi (frekuensi, ritme, dan kualitas)		
<b>Pemeriksaan Frekuensi Nafas</b>			
25	Tidak memberitahukan pemeriksaan frekuensi nafas pada pasien		
26	Meminta pasien untuk tidak berbicara dulu		
27	Minta pasien untuk melepaskan baju untuk pasien anak-anak		
28	Melakukan penghitungan gerakan pernafasan selama 1 menit dengan menginspeksi gerakan dinding dada atau dengan melakukan palpasi pada dinding dada untuk membandingkan dada kanan dan kiri		
29	Melaporkan hasil frekuensi nafas permenit, kedalaman, dan tipe respirasinya		
<b>Memasang Pulse Oximetry</b>			
30	Pastikan ujung jari telunjuk pasien tidak basah		
31	Nyalakan pulse oximetry		
32	Pasangkan di ujung jari telunjuk pasien dan tunggu hingga angka yang menunjukkan denyut nadi dan saturasi oksigen terlihat		
<b>PENUTUP</b>			
33	Mencuci tangan 6 langkah setelah kontak dengan pasien		
34	Menyimpulkan dan melaporkan hasil pemeriksaan		
35	Membaca hamdalah		
<b>Sikap Profesional</b>			
	Melakukan dengan percaya diri, sopan, ramah, dan rapi		
	Menunjukkan sikap empati		
	Menggunakan bahasa yang mudah dipahami		
		<b>Tanggal Kegiatan</b>	
		<b>Nama Instruktur</b>	
		<b>Tanda Tangan Instruktur</b>	

**Keterangan:**! merupakan **critical step**

## PEMERIKSAAN DASAR LOKOMOTOR

### I. Pemeriksaan Kekuatan Otot/Manual Muscle Testing (MMT)

#### A. Pendahuluan

Penilaian kekuatan berbagai otot memerlukan pengetahuan fungsi berbagai kelompok otot. Suatu corak gerakan volunter terdiri dari kontraksi berbagai kelompok otot. Bila sekelompok otot berkontraksi, otot-otot antagonisnya harus ikut berkontraksi, sehingga suatu corak gerakan selalu berarti suatu gerakan berkombinasi.

Penilaian kekuatan otot pada orang yang kooperatif dilakukan dengan menilai tenaga pasien secara berbanding dengan tenaga si pemeriksa yang menahan suatu corak gerakan yang dilakukan oleh pasien. Pada orang-orang dalam keadaan tidak sadar atau tidak kooperatif penilaian tenaga dilandaskan atas inspeksi dan observasi terhadap gerakan-gerakan yang diperlihatkan. Dalam hal ini pengetahuan miologi dan persarafan otot skelatal masing-masing harus dimiliki, agar mengetahui otot atau saraf motorik mana yang sedang dinilai fungsinya.

#### B. Tujuan Pembelajaran

##### 1. Tujuan Instruksional Umum

Mahasiswa mampu melakukan dan menjelaskan pemeriksaan Manual Muscle Testing (MMT) serta menginterpretasikan hasil pemeriksaan

##### 2. Tujuan Instruksional Khusus

- a. Mahasiswa mampu melakukan inspeksi dan palpasi pada otot
- b. Mahasiswa mampu memberikan instruksi dan melakukan pemeriksaan Manual Muscle Testing (MMT) dengan langkah-langkah yang benar.

#### C. Pelaksanaan

##### 1. Pemeriksaan Trofi Otot

Pemeriksaan trofi otot dapat dilakukan dengan inspeksi, palpasi dan pengukuran.

##### a. Inspeksi

- 1) Perhatikan bentuk dan ukuran otot, baik masing-masing atau sekelompok otot, adanya gerakan abnormal, adanya kontraktur dan deformitas.
- 2) Perhatikan apakah otot tampak normal (eutrofi), membesar (hipertrofi) atau tampak kecil (atrofi).
- 3) Perkembangan otot ditentukan oleh faktor keturunan, profesi, cara hidup, gizi dan latihan/olahraga.
- 4) Bandingkan kanan dan kiri.

##### b. Palpasi

Otot yang normal akan terasa kenyal pada palpasi, otot yang mengalami kelumpuhan *Lower Motor Neuron* (LMN) akan lembek, kendor dan konturnya hilang. Periksalah bentuk otot pada otot bahu, lengan atas, lengan bawah, tangan, pinggul, paha, betis dan kaki.

##### 2. Pemeriksaan Kekuatan Ekstremitas

Pemeriksaan kekuatan otot dilakukan dengan menyuruh pasien melakukan gerakan aktif melawan tahanan pemeriksa. Jika pasien terlalu lemah, minta pasien untuk menggerakkan otot melawan gravitasi. Pengurangan kekuatan otot disebut parese. Dan kehilangan seluruh kekuatan otot disebut plegia. Penilaian kekuatan otot digradasikan dalam skala 0-5

**Tabel 1. Derajat tenaga otot ditetapkan sebagai berikut:**

0	jika tidak timbul kontraksi otot.
1	jika terdapat sedikit kontraksi otot.
2	jika tidak dapat melawan gravitasi.
3	jika dapat melawan gravitasi tanpa penahanan.
4	jika dapat melawan gravitasi dengan penahanan sedang.
5	jika dapat melawan gravitasi secara penuh.

**Prosedur Pemeriksaan**

## a. Otot Bahu :

- 1) Meminta pasien untuk melakukan elevasi (mengangkat tangan) kemudian tangan pemeriksa menahannya.
- 2) Meminta pasien untuk melakukan abduksi kemudian tangan pemeriksa menahannya.

## b. Otot Lengan :

- 1) Meminta pasien pada posisi menekukkan lengannya pada siku. Minta untuk melakukan fleksi pada sendi siku kemudian tangan pemeriksa menahannya. Pemeriksaan ini terutama menilai kekuatan otot bicep dan brachioradialis. (C5,C6- biceps)



Gambar 1. Teknik pemeriksaan pada otot bicep

- 2) Meminta pasien pada posisi menekukkan lengannya pada siku. Minta untuk melakukan ekstensi pada sendi siku kemudian tangan pemeriksa menahannya. Pemeriksaan ini terutama menilai otot trisep. (C6,C7,C8 – triceps)



Gambar 2. Teknik pemeriksaan pada otot trisep

## c. Pergelangan Tangan :

- 1) Minta pasien untuk meluruskan lengannya dan menggenggam, ekstensi pergelangan tangan.
- 2) Tangan pemeriksa pada genggaman tangan pasien dan memberi tahanan berupa upaya menarik genggaman kearah bawah. (C6,C7,C8 – radial nerve)



Gambar 3. Teknik pemeriksaan pada otot pergelangan tangan

d. Otot Tangan :

- 1) Tes genggam : Tempatkan jari telunjuk dan jari tengah pemeriksa pada telapak tangan pasien, minta pasien untuk menggenggam jari tangan pemeriksa dengan kuat, pemeriksa berusaha menarik jari tersebut dari gengaman pasien. (C7,C8,T1)



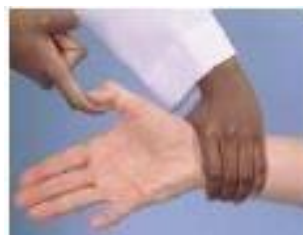Gambar 4. Teknik pemeriksaan pada otot tangan

- 2) Tes *Finger Abduction* : Posisikan tangan pasien dengan telapak tangan menghadap ke bawah dan jari jari memekar, minta pasien mempertahankan posisi tersebut. Pemeriksa berusaha merapatkan jari. (C8,T1, n. Ulnaris)



Gambar 5. Teknik pemeriksaan pada otot jari-jari

- 3) Tes *opposition of the thumb* : Tempatkan tangan pemeriksa seperti pada gambar, beri tahanan. Minta pasien menyentuh ujung jari kelingking dengan ibu jari dengan melawan tahanan pemeriksa. (C8, T1, n. Medianus)

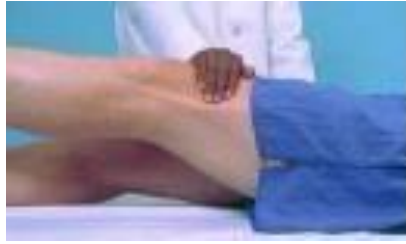

Gambar 6. Teknik pemeriksaan pada otot ibu jari

e. Otot Panggul :

- 1) Meminta pasien untuk melakukan fleksi pada sendi panggul, kemudian tangan pemeriksa menahannya.

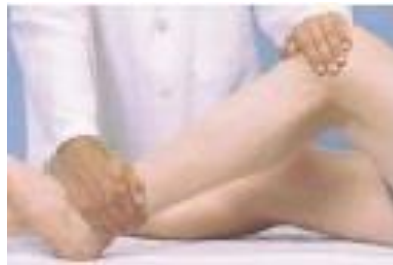- 2) Setelah fleksi maksimal, pemeriksa meluruskan sendi panggul tersebut. (L2,L3,L4 – iliopsoas)



Gambar 7. Teknik pemeriksaan pada otot panggul (hip)

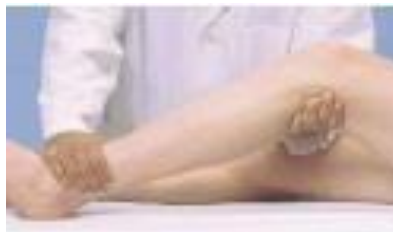f. Otot Paha :

- 1) Meminta pasien untuk melakukan fleksi pada sendi lutut, kemudian tangan pemeriksa menahannya. Pemeriksaan ini untuk menilai kekuatan m.biceps femoris.
- 2) Setelah fleksi maksimal, pemeriksa meluruskan sendi lutut tersebut, minta pasien untuk menahannya. (L4, L5, S1, S2 – hamstring)



Gambar 8. Teknik pemeriksaan pada otot paha

- 3) Pemeriksa menopang lutut pasien pada posisi fleksi, pegang pergelangan kaki pasien, beri tahanan. Minta pasien untuk meluruskan kakinya, ekstensi lutut. (L2,L3,L4 – quadriceps)



Gambar 9. Teknik pemeriksaan pada otot betis

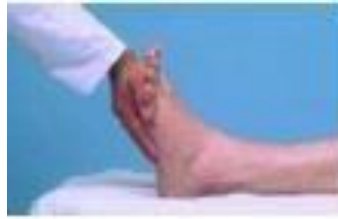g. Otot Kaki :

- 1) Meminta pasien untuk melakukan dorsofleksi pada kaki, kemudian tangan pemeriksa menahannya. (L4, L5)



Gambar 10. Teknik pemeriksaan pada otot kaki

- 2) Meminta pasien untuk melakukan plantar fleksi kemudian tangan pemeriksa menahannya. (s1)



Gambar 11. Teknik pemeriksaan pada otot jari-jari kaki

## II. Pemeriksaan Gerak dan Otot/Range of Motion (ROM)

### A. Pendahuluan

Keluhan yang terjadi pada seputar ekstremitas tidak selalu berhubungan dengan struktur tulang dan otot namun bisa jadi itu merupakan bentuk dari adanya kelainan atau gangguan saraf perifer. Untuk mengetahuinya penting untuk melakukan pemeriksaan saraf. Skills lab pada pertemuan kali ini akan fokus untuk membahas gerakan-gerakan pada sendi dan kekuatan ototnya.

### B. Tujuan Pembelajaran

1. Tujuan Instruksional Umum:  
Setelah mengikuti KETERAMPILAN ini diharapkan mahasiswa mampu melakukan pemeriksaan saraf yang terkait dengan otot, yaitu pemeriksaan gerak dan kekuatan otot.
2. Tujuan Instruksional Khusus: Setelah mengikuti latihan KETERAMPILAN ini diharapkan mahasiswa mampu:
  - a. Mampu melakukan pemeriksaan gerak dan kekuatan otot
  - b. Mampu menjelaskan tujuan dan interpretasi hasil pemeriksaan sensoris dan kekuatan otot
  - c. Mampu memilih metode untuk pemeriksaan
  - d. Mampu melakukan penalaran klinik terhadap hasil pemeriksaan

### C. Strategi Pembelajaran:

1. Diawali dengan pre-test, bisa tertulis maupun lisan.
2. Bekerja kelompok: Mahasiswa bekerja dalam kelompok dengan bimbingan seorang instruktur.
3. Bekerja dan belajar mandiri: Kegiatan mandiri dilakukan oleh mahasiswa baik di bawah bimbingan instruktur maupun tanpa bimbingan instruktur.

### D. Teori

Tujuan dari ROM antara lain :

1. Mempertahankan / memelihara kekuatan otot
2. Memelihara mobilitas persendian
3. Menstimulasi sirkulasi
4. Mencegah kelainan bentuk

Range Of Motion (ROM) merupakan istilah baku untuk menyatakan batas/besarnya gerakan sendi normal. ROM juga di gunakan sebagai dasar untuk menetapkan adanya kelainan batas gerakan sendi abnormal. Rentang gerak atau (Range Of Motion) adalah jumlah pergerakan maksimum yang dapat di lakukan pada sendi, di salah satu dari tiga bidang yaitu: sagital, frontal, atau transversal.



Ada dua jenis latihan Range of Motion :

### 1. ROM Pasif

ROM pasif yaitu energi yang dikeluarkan untuk latihan berasal dari orang lain atau alat mekanik. Pemeriksa melakukan gerakan persendian klien sesuai dengan rentang gerak yang normal (klien pasif). Kekuatan otot 50 %.

Indikasi latihan pasif adalah pasien semikoma dan tidak sadar, pasien dengan keterbatasan mobilisasi tidak mampu melakukan beberapa atau semua latihan rentang gerak dengan mandiri, pasien tirah baring total atau pasien dengan paralisis ekstermitas total.

Rentang gerak pasif ini berguna untuk menjaga kelenturan otot-otot dan persendian dengan menggerakkan otot orang lain secara pasif misalnya pemeriksa mengangkat dan menggerakkan kaki pasien. Sendi yang digerakkan pada ROM pasif adalah seluruh persendian tubuh atau hanya pada ekstremitas yang terganggu dan klien tidak mampu melaksanakannya secara mandiri.

### 2. ROM Aktif

ROM aktif yaitu gerakan yang dilakukan oleh seseorang (pasien) dengan menggunakan energi sendiri. Pemeriksa memberikan motivasi, dan membimbing klien dalam melaksanakan pergerakan sendiri secara mandiri sesuai dengan rentang gerak sendi normal (klien aktif). Kekuatan otot 75 %.

Hal ini untuk melatih kelenturan dan kekuatan otot serta sendi dengan cara menggunakan otot-ototnya secara aktif. Sendi yang digerakkan pada ROM aktif adalah sendi di seluruh tubuh dari kepala sampai ujung jari kaki oleh klien sendiri secara aktif.

### Definisi istilah-istilah Range of Motion :

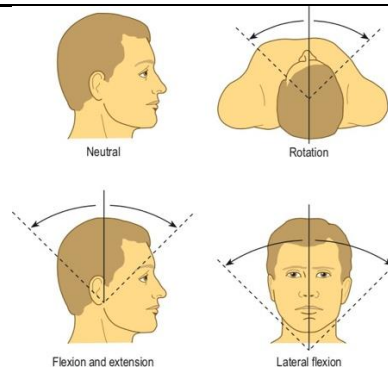
1.	Fleksi	:	Menekuk Persendian
2.	Ekstensi	:	Meluruskan persendian
3.	Abduksi	:	Gerakan suatu anggota tubuh ke arah aksis tubuh
4.	Rotasi	:	Memutar atau menggerakkan suatu bagian melingkar
5.	Pronasi	:	Pergerakan telapak tangan dimana permukaan tangan bergerak ke bawah
6.	Supinasi	:	Pergerakan telapak tangan dimana permukaan tangan bergerak ke atas
7.	Inversi	:	Perputaran bagian telapak kaki ke bagian luar
8.	Eversi	:	Perputaran bagian telapak kaki ke bagian dalam
9.	Oposisi	:	Menyentuhkan ibu jari ke setiap jari-jari lain pada tangan yang sama

Gerakan ROM berdasarkan bagian tubuh :

#### 1. Leher, Vertebra Cervikal

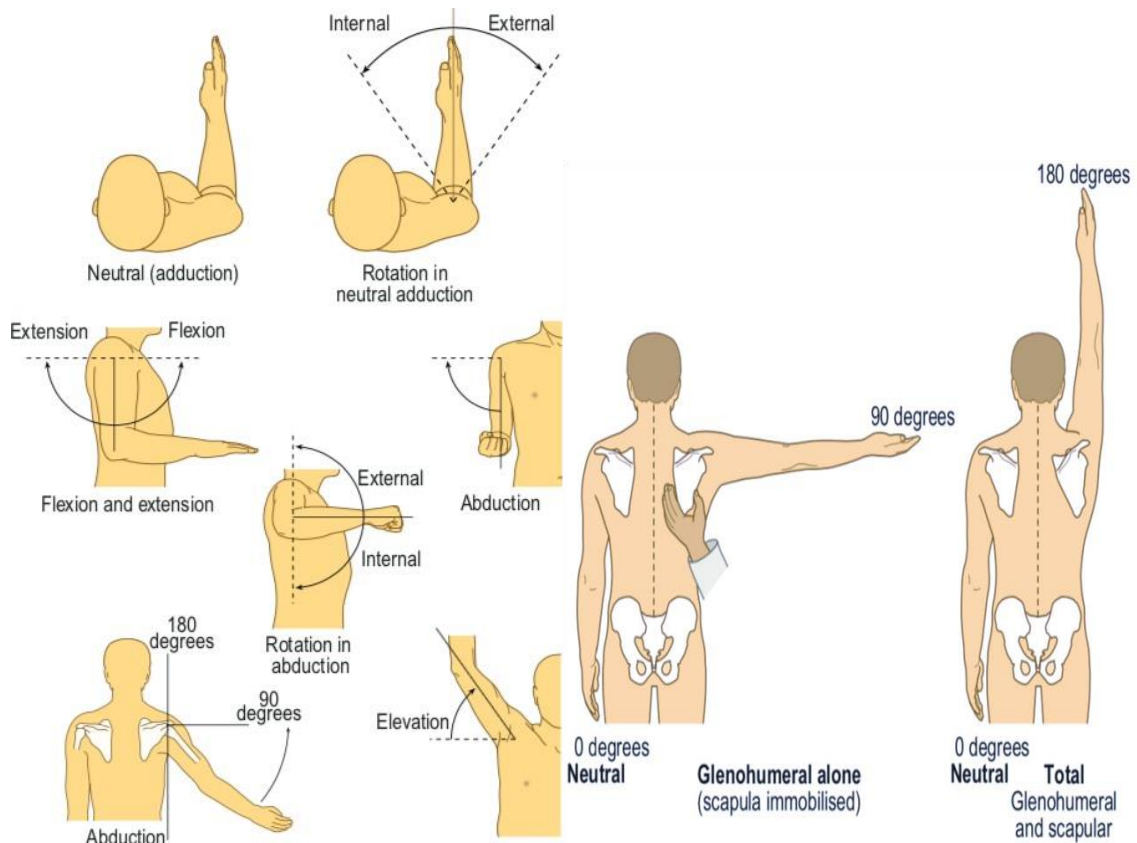
Gerakan	Penjelasan	Rentang
Fleksi	Menggerakkan dagumenempel ke dada,	rentang 45°
Ekstensi	Mengembalikan kepala ke posisi tegak,	rentang 45°
Hiperektensi	Menekuk kepala ke belakang sejauh mungkin,	rentang 40-45°

Fleksi lateral	Memiringkan kepala sejauh mungkin sejauh mungkin ke arah setiap bahu,	rentang 40-45°
Rotasi	Memutar kepala sejauh mungkin dalam gerakan sirkuler,	rentang 180°

Gambar 12. Gerakan dari *vertebra cervical*

## 2. Bahu

Gerakan	Penjelasan	Rentang
Fleksi	Menaikan lengan dari posisi di samping tubuh ke depan ke posisi di atas kepala,	rentang 180°
Ekstensi	Mengembalikan lengan ke posisi di samping tubuh	rentang 180°
Hiperektensi	Mengerkan lengan ke belakang tubuh, siku tetap lurus,	rentang 45-60°
Abduksi	Menaikan lengan ke posisi samping di atas kepala dengan telapak tangan jauh dari kepala,	rentang 180°
Adduksi	Menurunkan lengan ke samping dan menyilang tubuh sejauh mungkin,	rentang 320°
Rotasi dalam	Dengan siku pleksi, memutar bahu dengan menggerakkan lengan sampai ibu jari menghadap ke dalam dan ke belakang,	rentang 90°
Rotasi luar	Dengan siku fleksi, menggerakkan lengan sampai ibu jari ke atas dan samping kepala,	rentang 90°
Sirkumduksi	Menggerakkan lengan dengan lingkaran penuh,	rentang 360°



Gambar 13. Gerakan Sendi Bahu

### 3. Siku

Gerakan	Penjelasan	Rentang
Fleksi	Menggerakkan siku sehingga lengan bahu bergerak ke depan sendi bahu dan tangan sejajar bahu,	rentang 150°
Ektensi	Meluruskan siku dengan menurunkan tangan,	rentang 150°

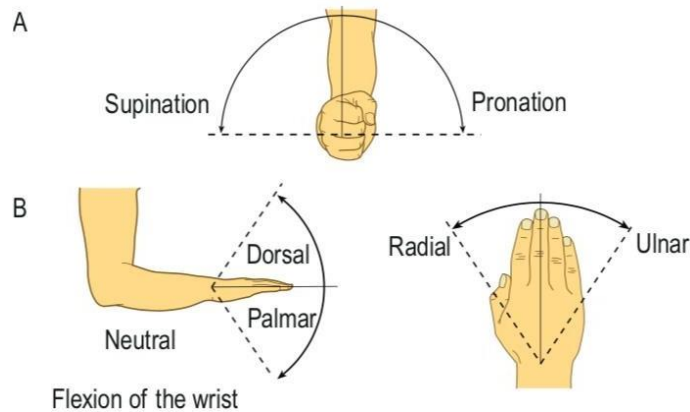
### 4. Lengan Bawah

Gerakan	Penjelasan	Rentang
Supinasi	Memutar lengan bawah dan tangan sehingga telapak tangan menghadap ke atas,	rentang 70-90°
Pronasi	Memutar lengan bawah sehingga telapak tangan menghadap ke bawah,	rentang 70-90°

### 5. Pergelangan Tangan

Gerakan	Penjelasan	Rentang
Fleksi	Menggerakkan telapak tangan ke sisi bagian dalam lengan bawah,	rentang 80-90°

Ekstensi	Mengerakan jari-jari tangan sehingga jari-jari, tangan, lengan bawah berada dalam arah yang sama,	rentang 80-90°
Hiperekstensi	Membawa permukaan tangan dorsal ke belakang sejauh mungkin,	rentang 89-90°
Abduksi	Menekuk pergelangan tangan miring ke ibu jari,	rentang 30°
Adduksi	Menekuk pergelangan tangan miring ke arah lima jari	rentang 30-50°



Gambar 14. Gerakan Tangan

## 6. Jari-jari tangan

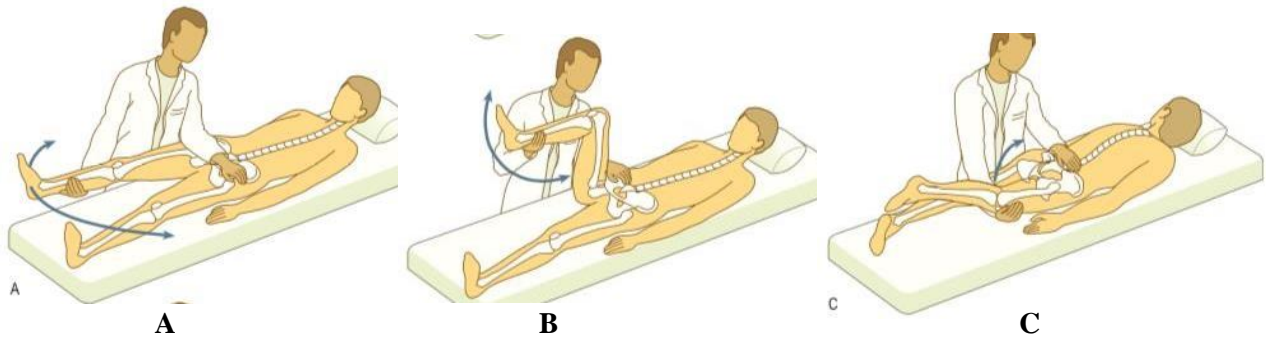
Gerakan	Penjelasan	Rentang
Fleksi	Membuat genggaman,	rentang 90°
Ekstensi	Meluruskan jari-jari tangan,	rentang 90°
Hiperekstensi	Menggerakkan jari-jari tangan ke belakang sejauh mungkin,	rentang 30-60°
Abduksi	Meregangkan jari-jari tangan yang satu dengan yang lain,	rentang 30°
Adduksi	Merapatkan kembali jari-jari tangan,	rentang 30°

## 7. Ibu jari

Gerakan	Penjelasan	Rentang
Fleksi	Mengerakan ibu jari menyilang permukaan telapak tangan,	rentang 90°
Ekstensi	menggerakkan ibu jari lurus menjauh dari tangan,	rentang 90°
Abduksi	Menjauhkan ibu jari ke samping,	rentang 30°
Adduksi	Mengerakan ibu jari ke depan tangan,	rentang 30°
Oposisi	Menyentuhkan ibu jari ke setiap jari-jari tangan pada tangan yang sama.	-

## 8. Pinggul

Gerakan	Penjelasan	Rentang
Fleksi	Mengerakan tungkai ke depan dan atas,	rentang 90-120°
Ekstensi	Menggerakan kembali ke samping tungkai yang lain,	rentang 90-120°
Hiperekstensi	Mengerakan tungkai ke belakang tubuh,	rentang 30-50°
Abduksi	Menggerakan tungkai ke samping menjauhi tubuh,	rentang 30-50°
Adduksi	Mengerakan tungkai kembali ke posisi media dan melebihi jika mungkin,	rentang 30-50°
Rotasi dalam	Memutar kaki dan tungkai ke arah tungkai lain,	rentang 90°
Rotasi luar	Memutar kaki dan tungkai menjauhi tungkai lain,	rentang 90°
Sirkumduksi	Menggerakan tungkai melingkar	-



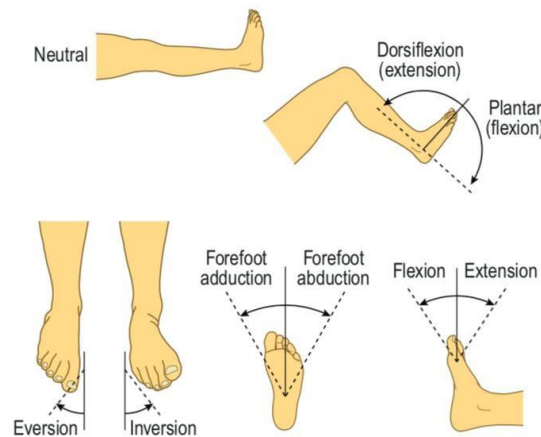
Gambar 15. Pemeriksaan Gerak Panggul. A. Abduksi, B. Fleksi, C. Extensi

## 9. Lutut

Gerakan	Penjelasan	Rentang
Fleksi	Mengerakan tumit ke arah belakang paha,	Rentang 120-130°
Ekstensi	Mengembalikan tungkai kelantai,	rentang 120-130°

## 10. Mata kaki

Gerakan	Penjelasan	Rentang
Dorsifleksi	Menggerakan kaki sehingga jari-jari kaki menekuk ke atas,	rentang 20-30°
Plantarfleksi	Menggerakan kaki sehingga jari-jari kaki menekuk ke bawah,	rentang 45-50°



Gambar 16. Gerakan Ankle dan Kaki.

### 11. Kaki

Gerakan	Penjelasan	Rentang
Inversi	Memutar telapak kaki ke samping dalam	Rentang 10°
Eversi	Memutar telapak kaki ke samping luar	Rentang 10°

### 12. Jari-Jari Kaki

Gerakan	Penjelasan	Rentang
Fleksi	Menekukkan jari-jari kaki ke bawah,	rentang 30-60°
Ekstensi	Meluruskan jari-jari kaki,	rentang 30-60°
Abduksi	Menggerakkan jari-jari kaki satu dengan yang lain,	rentang 15°
Adduksi	Merapatkan kembali bersama-sama,	rentang 15°

## III. Pemeriksaan Tonus dan Klonus Otot

### A. Tujuan Pembelajaran

1. Memberi pengetahuan dan keterampilan mengenai gejala dan cara pemeriksaan otot dan tonus otot
2. Mampu melakukan pemeriksaan otot secara sistematis
3. Menemukan kelumpuhan otot

### B. Teori

Secara anatomi sistem yang menyusun pergerakan neuromuskular tersebut terdiri atas unsur saraf yang terdiri dari (1) Neuron tingkat atas atau 'upper motor neuron (UMN)' (2) Neuron tingkat bawah atau 'lower motor neuron (LMN)' dan unsur muskul/otot yang merupakan pelaksana gerakan yang terdiri dari (3) Alat penghubung antara saraf dan unsur otot 'motor end plate' dan (4) Otot.

Gaya saraf yang disalurkan melalui lintasan-lintasan neuronal adalah potensial aksi, yang sejak dulu dijuluki impuls dan tidak lain berarti pesan. Dan impuls yang disampaikan tersebut menghasilkan gerak otot yang kita sebut impuls motorik. Semua neuron yang menyalurkan impuls motorik ke LMN tergolong ke dalam kelompok UMN. Berdasarkan perbedaan anatomik

dan fisiologik, kelompok UMN dibagi ke dalam susunan saraf pyramidal dan susunan saraf ekstrapiramidal.

Sindrom upper motor neuron dijumpai jika terdapat kerusakan pada sistem saraf pyramidal dan memiliki gejala berupa lumpuh, hipertoni, hiperrefleks, dan klonus serta dapat ditemukan adanya refleks patologis. Sementara sindrom lower motor neuron didapatkan jika terdapat kerusakan pada neuron motorik, neuraksis neuron motorik (misalnya saraf spinal, pleksus, saraf perifer, myoneural junction dan otot. Gejalanya berupa lumpuh, atoni, atrofi dan arefleksia.

Kelumpuhan bukanlah merupakan suatu gejala yang harus ada pada tiap gangguan gerak. Pada gangguan gerak oleh kelainan di sistem ekstrapiramidal dan serebellar, kita tidak mendapatkan kelumpuhan. Pada gangguan sistem ekstrapiramidal didapatkan gangguan pada tonus otot, gerakan otot abnormal yang tidak dapat dikendalikan, gangguan pada kelancaran otot volunteer dan gangguan gerak otot asosiatif. Gangguan pada serebelum mengakibatkan gangguan gerak berupa gangguan sikap dan tonus. Selain itu juga terjadi ataksia, dismetria, dan tremor intensi. Tiga fungsi penting dari serebelum ialah keseimbangan, pengatur tonus otot, dan pengelola serta pengkoordinasi gerakan volunteer.

### C. Prosedur Pemeriksaan Klonus

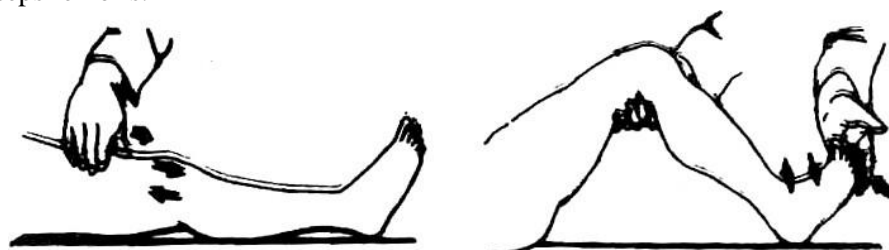
Kelainan motoris akibat lesi di Upper Motor Neuron selain ditandai dengan adanya refleks patologis juga dapat ditandai dengan hiperrefleksia dari refleks-refleks fisiologis. Hiperrefleksia seringkali diiringi dengan klonus yaitu kontraksi otot yang berulang-ulang setelah dilakukan perangsangan tertentu. Klonus yang akan dipelajari pada keterampilan medik saat ini adalah klonus paha (lutut) dan klonus kaki.

#### 1. Klonus Kaki

Tungkai pasien dalam keadaan santai. Tangan kiri pemeriksa diletakkan di bawah lutut pasien, kemudian kaki pasien diangkat sedikit. Tungkai bawah pasien sedikit fleksi pada lutut. Tangan kanan pemeriksa secara tiba-tiba melakukan dorsofleksi pada kaki penderita. Posisi dorsofleksi ini dipertahankan untuk beberapa saat. Klonus kaki positif jika timbul kontraksi secara berulang-ulang dari m. gastrocnemius.

#### 2. Klonus Paha

Tungkai pasien dalam kedudukan lurus dan santai. Patella pasien dipegang oleh pemeriksa di antara jempol dan telunjuk tangan kiri. Kemudian secara tiba-tiba ditekan patella ke arah distal. Klonus paha positif jika timbul kontraksi secara berulang-ulang dari m. quadriseps femoris.



Gambar 17. Cara Membangkitkan Klonus Paha dan Kaki

## IV. GALS (Gait, Arms, Legs, Spine)

### A. Pendahuluan

Pemeriksaan fisik pada sistem muskuloskeletal kadang-kadang cukup sulit untuk dilakukan karena melibatkan organ-organ dengan struktur anatomi yang berbeda. Pemeriksaan



fisik yang komprehensif menyita waktu cukup lama sehingga tidak perlu dilakukan semuanya. Sebagian besar rematologis melakukan pemeriksaan skrining singkat sebagai pendahuluan, dilanjutkan pemeriksaan yang lebih detil pada bagian yang ada kelainan. Idealnya pemeriksaan skrining ini harus menjadi bagian pemeriksaan rutin pasien-pasien dengan keluhan muskuloskeletal.

Pemeriksaan skrining yang sering digunakan rematologis, menggunakan metode GALS (*gait, arms, legs dan spine*). Metode ini dapat dikerjakan dengan cepat, reliabel dan mencakup bagian-bagian sistem muskuloskeletal yang sering mengalami masalah, seperti vertebra lumbalis, panggul, lutut, bahu, siku, pergelangan tangan dan tangan.

Pemeriksaan ROM (*Range of Movement*) sendiri merupakan pemeriksaan untuk mengetahui pergerakan dari setiap sendi tubuh. Apakah terdapat adanya keterbatasan gerak atau tidak. Kedua pemeriksaan ini merupakan pemeriksaan skrining untuk dilakukannya pemeriksaan lebih lanjut dan komprehensif.

## B. Tujuan PEMBELAJARAN

### 1. Tujuan Instruksional Umum

Setelah mengikuti KETERAMPILAN ini diharapkan mahasiswa mampu melakukan pemeriksaan fisik sistem muskuloskeletal dengan benar.

### 2. Tujuan Instruksional Khusus:

Setelah mengikuti latihan KETERAMPILAN ini diharapkan mahasiswa mampu:

- a. Dapat menentukan cara/gaya berjalan penderita dengan benar.
- b. Dapat mengobservasi tulang belakang pasien dengan benar apakah normal/tidak
- c. Dapat melakukan pemeriksaan sendi-sendi ekstremitas atas dan bawah dengan benar.
- d. Dapat melakukan dan menilai gerakan pasif dan aktif sendi-sendi di ekstremitas atas dan bawah.
- e. Dapat mengenal adanya tanda-tanda peradangan pada sendi-sendi ekstremitas superior dan inferior dengan benar.
- f. Dapat melakukan pemeriksaan otot-otot ekstremitas atas dan bawah dengan benar

## C. Teori

GALS (*Gait, Arms, Legs, Spine*) merupakan pemeriksaan yang cepat untuk mengenali defisit muskuloskeletal dan neurologis serta kemampuan fungsional pasien.

Pertanyaan skrining :

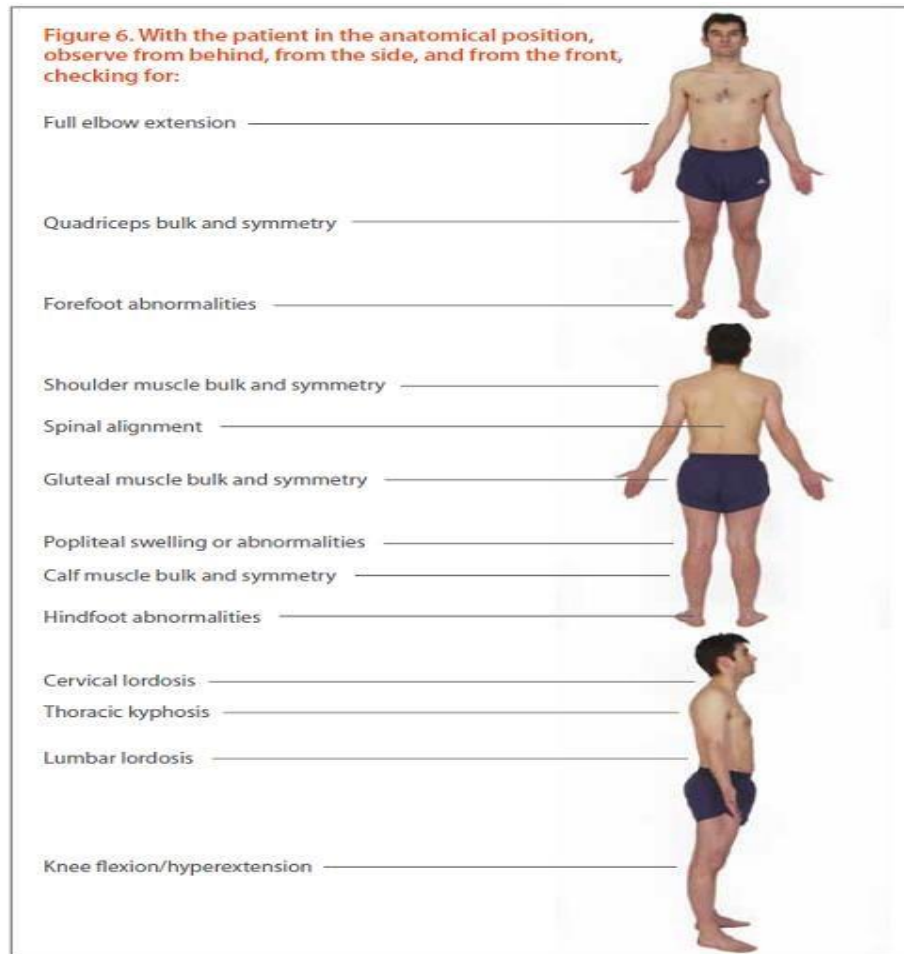
1. Apakah anda memiliki masalah nyeri atau kekakuan pada otot, sendi, atau punggung?
2. Apakah anda mengalami kesulitan berpakaian sendiri?
3. Apakah anda mengalami kesulitan naik turun tangga?

Jika ketiga jawaban itu “Tidak”, pasien tidak memiliki masalah muskuloskeletal yang bermakna. Jika pasien menjawab “Ya”, lanjutkan dengan pemeriksaan yang detail.

Urutan pemeriksaan :

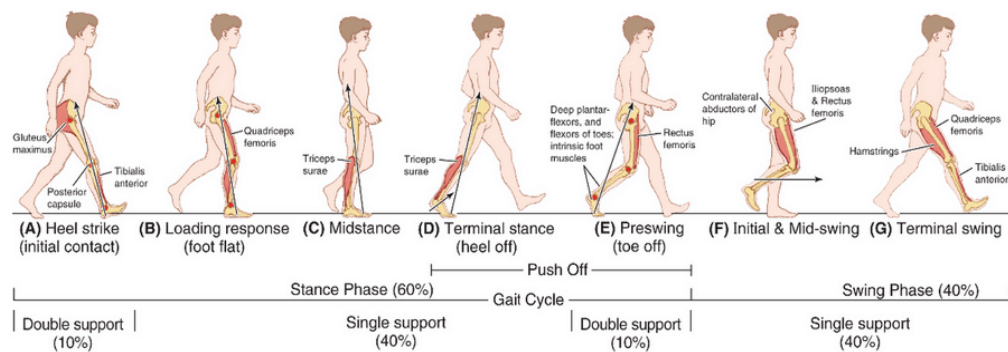
### 1. Gait (Gaya Berjalan)

Pemeriksaan gaya berjalan tergantung pada otot, sendi, sistem saraf, dan *vestibulochochlearis*. Pemeriksaan pertama terdiri dari inspeksi sikap tubuh dan gaya berjalan. Minta pasien untuk membuka pakaian dan hanya mengenakan pakaian dalam. Minta pasien berdiri dengan posisi anatomis, inspeksi dari depan, samping dan belakang. Amati sesuai petunjuk gambar di bawah ini



Gambar 18. Skrining penilaian fisik tubuh

Setelah inspeksi pasien diminta berjalan dengan kaki telanjang untuk menentukan kelainan gaya berjalan. Minta pasien untuk berjalan menjauhi anda, kemudian berbalik mendekati anda. Perhatikan laju, irama dan gerakan lengan selama berjalan. Apakah pasien mempunyai gaya berjalan terhuyung-huyung? Apakah kaki di angkat tinggi-tinggi dan dijatuhkan kebawah dengan mantap? Apakah pasien berjalan dengan tungkai di ekstensikan yang di ayunkan ke lateral selama berjalan? Apakah langkah-langkahnya pendek dan terseret-seret?



Gambar 19. Gait Cycle, (Diakses dari <http://epomedicine.com/clinical-medicine/physical-examination-gait/>).

Fase sikap (stance phase) 60%, terjadi ketika kaki di lantai dan menahan beban.

Terdapat 4 posisi pada fase sikap :

- a. Initial contact (heel strike)
- b. Load response (foot flat)
- c. Mid-stance (single leg stance)
- d. Push off

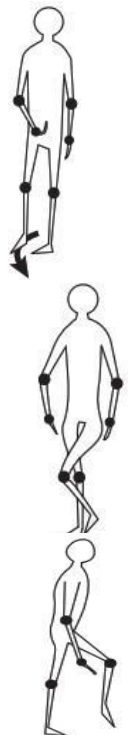
Fase mengayun (swing phase) 40%, terjadi ketika kaki tidak menahan beban dan bergerak ke depan. Terdapat 3 posisi pada fase mengayun :

- a. Initial swing (acceleration)
- b. Mid-swing
- c. Terminal swing (deceleration)

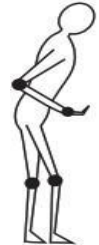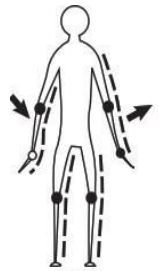
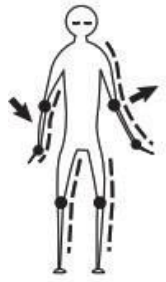
Selama *initial contact*, kaki yang lain berada dalam fase toe-off (fase pre-swing) dan sebaliknya. Ini disebut "*double support*" karena kedua kaki tetap di tanah dan menempati 20% (initial contact 10 % dan preswing 10%) dari siklus gaya berjalan. Oleh karena itu, siklus gaya berjalan simetris di kedua kaki. Ketika berlari tidak ada periode *double support*; akibatnya, waktu dan persentase siklus gaya berjalan yang diwakili oleh fase sikap berkurang. Sebaliknya, kedua kaki mungkin terlepas dari tanah pada suatu saat dan ini dikenal sebagai "*double float*".

### Pemeriksaan Fisik Habitus dan Postur

1. Teknik pemeriksaan :
  - a. Perhatikan gaya berjalan pasien saat memasuki ruang pemeriksaan
  - b. Nilai postur/habitus pasien (atletikus, piknikus, astenikus)
2. Analisis hasil pemeriksaan
  - a. Penilaian gaya berjalan
    - 1) *Spastic hemiparesis*
      - a) Berhubungan dengan lesi corticospinal tract, contoh stroke
      - b) Satu lengan kaku, menggantung, sendi siku, pergelangan tangan, dan interphalangs fleksi
      - c) Pas jalan, 1 kaki diseret atau membuat gerakan kaku melingkar (circumduction)
    - 2) *Parese spastic bilateral tungkai*
      - a) Disebut juga ayunan langkah menggantung (scissors gait)
      - b) Berhubungan dengan penyakit medulla spinalis
      - c) Membuat spasm pada ekstremitas bawah bilateral (terlihat kaku) termasuk spasme aduktor dan propriosepsi abnormal
      - d) Langkah pendek-pendek, lalu pasien memajukan tungkainya perlahan-lahan dan paha cenderung menyilang ke depan satu sama lain saat melangkah.
      - e) Pasien seperti berjalan melalui air
    - 3) *Steppage gait*
      - a) Berhubungan dengan drop foot, biasanya di penyakit lower motor neuron sekunder.
      - b) Pasien menyeret kaki atau mengangkat kaki tinggi-tinggi dengan lutut tertekuk dan menjatuhkannya dengan keras ke lantai
      - c) Biasanya muncul pas jalan menaiki tangga
      - d) Pasien tidak bisa berjalan diatas tumit. Kelainannya bisa 2 sisi.



- 4) *Sensory ataxia*
  - a) Berhubungan dengan hilangnya sensasi posisi pada tungkai. Seperti pada polineuropati atau gangguan posterior column.
  - b) Gaya berjalan tidak stabil, sempoyongan, dengan posisi kedua kaki melebar
  - c) Pasien melempar kakinya kedepan dan keluar dan menjatuhkannya diawali dengan tumit duluan baru jari kaki makanya terdengar double tapping sound.
  - d) Pasien memperhatikan lantai saat berjalan, pasien tidak dapat berdiri seimbang saat menutup mata (Romberg sign +)
- 5) *Cerebellar Ataxia*
  - a) Berhubungan dengan penyakit serebelum atau jaras-jaras yang berhubungan.
  - b) Postur goyah dan melebar di bagian kaki.
  - c) Pasien mengalami kesulitan saat berputar
  - d) Pasien tidak dapat berdiri seimbang baik dengan mata terbuka atau tertutup.
- 6) *Parkinsonian Gait*
  - a) Berhubungan dengan defect pada basal ganglia di penyakit Parkinson
  - b) Postur bungkuk, kepala dan leher kedepan, pinggul dan lutut sedikit fleksi
  - c) Lengan fleksi pada siku dan pergelangan tangan
  - d) Pasien lambat dalam memulai langkah, langkah-langkahnya pendek dan menyeret.
  - e) Ayunan lengan berkurang dan kaku/sulit saat berbalik, control postur buruk



Tabel 1. Abnormalitas Gait

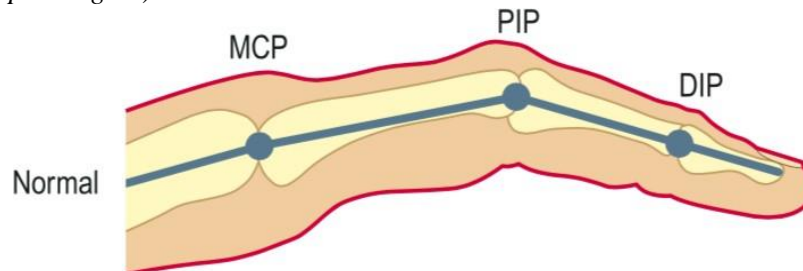
Gait	Kemungkinan Penyebab
Spastik Hemiparese	Defisit upper motor neuron unilateral
Scissor Gait	Spastik paresis pada kaki bilateral
Steppage Gait	Berhubungan dengan <i>foot drop</i> , defisit lower motor neuron
Sensoria Ataxia	Hilangnya kontrol keseimbangan kaki, seperti pada polineuropati, kerusakan kolumna posterior
Cerebellar Ataxia	Kerusakan serebelum
Parkinsonian Gait	Kerusakan Ganglia Basalis, seperti pada parkinson disease

Tabel 2. Abnormalitas Gerak Tubuh

Gerak Involunter	Jenis/Deskripsi	Kemungkinan Penyebab
Tremor	<i>Resting tremor</i> (nyata pada istirahat, berkurang saat aktifitas)	<i>Parkinson Disease</i>
	<i>Intention tremor</i> (nyata pada aktifitas, hilang pada saat istirahat)	Gangguan jalur serebelar, seperti pada multipel sklerosis
	<i>Postural tremor</i> (terjadi jika telapak tangan dipronasikan). Bersifat familial	Hipertiroidisme Ansietas Kelelahan
	<i>Asteriksisi/ Flapping Tremor</i>	Gagal ginjal, gagal hati, Insufisiensi paru
Tics	Gerak berulang, stereotip, terkoordinasi, interval ireguler	Terjadi pada dahi, kelopak mata, bahu
Chorea	Gerak cepat, mengejutkan, ireguler, tidak terprediksi terjadi saat istirahat atau disela gerakan normal	Sydenham's chorea <i>Huntington Disease</i>
Athetosis	Gerakan tangan yang lambat, lebih halus daripada chorea, amplitudo gerakan lebih luas	Cerebral palsy
Distonia	Mirip dengan athetosis, tetapi lebih luas termasuk badan.	Metabolit phenothiazine, distonia muskolorum deformans, spasmodik tortikolis

## 2. Arms (Lengan)

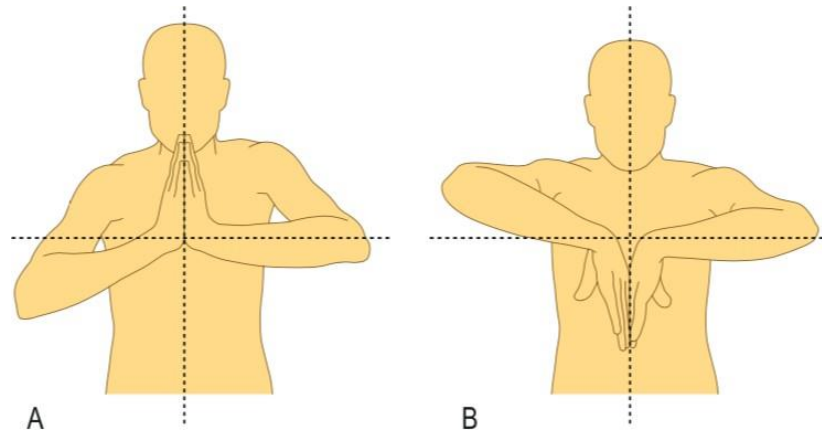
- Berdirilah di hadapan pasien
- Minta pasien untuk mengepalkan tangan kemudian buka lebar-lebar kedua tangannya. Uji ini melibatkan baik tangan dan pergelangan tangan.
- Inspeksi bagian dorsum, tangan dan periksa setiap jari dalam keadaan ekstensi penuh pada sendi MCP (*Metacoprophalangeal*), PIP (*Proximal Interphalangeal*) dan DIP (*Distal Interphalangeal*).



Gambar 20. Anatomi Phalang (Innes, 2018)

- Minta pasien untuk meremas jari telunjuk dan jari tengah Anda. Uji ini untuk menilai kekuatan genggam tangan.
- Minta pasien untuk menyentuh ujung tiap-tiap jari tangannya dengan menggunakan ibu jari. Hal ini untuk menguji ketetapan sentuhan dan menilai masalah koordinasi atau konsentrasi
- Dengan lembut, tekankan bagian kepala metakarpal. Nyeri tekan menandakan adanya inflamasi, misalnya pada artritis reumathoid yang melibatkan sendi MCP.

Tunjukkan pada pasien bagaimana membuat ‘tanda berdoa’, menekuk pergelangan tangan sejauh mungkin kebelakang. Letakkan bagian belakang tangan bersama dengan cara yang serupa. Hal ini untuk menilai fleksi dan ekstensi pergelangan tangan.

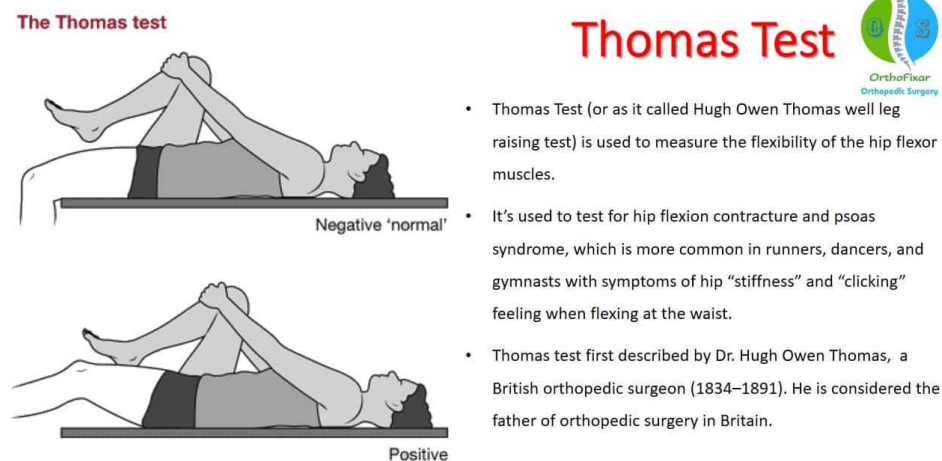


Gambar 21. Menilai Pergelangan Tangan (Innes, 2018). A. Ekstensi. B. Fleksi. Ada penurunan ROM pada pergelangan tangan kanan

- g. Minta pasien untuk meluruskan tangannya kedepan tubuh. Hal ini untuk menguji ekstensi siku.
- h. Minta pasien untuk menekuk lengannya ke atas sehingga menyentuh bahu. Hal ini untuk menguji fleksis siku
- i. Minta pasien untuk meletakkan siku pada sisi tubuh dan menekuknya pada sisi 90°. Balikkan telapak tangan ke atas dan kebawah. Hal ini untuk menguji pronasi dan supinasi pada pergelangan tangan dan siku.
- j. Minta pasien untuk meletakkan kedua tangan ke belakang kepala, dengan siku menekuk ke belakang.hal ini untuk menilai abduksi dan rotasi eksternal sendi glenohumeral.
- k. Dengan mantap, tekanlah titik pertengahan masing-masing supraspinatus untuk mendeteksi hiperalgesia.

**3. Legs (Tungkai)**

- a. Minta pasien untuk berbaring terlentang (wajah menghadap ke atas) di tempat periksa.
- b. Jika tidak terdapat kontraindikasi, lakukan uji *Thomas* untuk mengetahui deformitas fleksi pada



Gambar 22. Prosedur *Thomas Test*

- c. Palpasi masing-masing lutut untuk mengetahui rasa hangat dan pembengkakan yang ada. Uji ketukan patella/patellar tap untuk mendeteksi untuk mengetahui dan efusi.

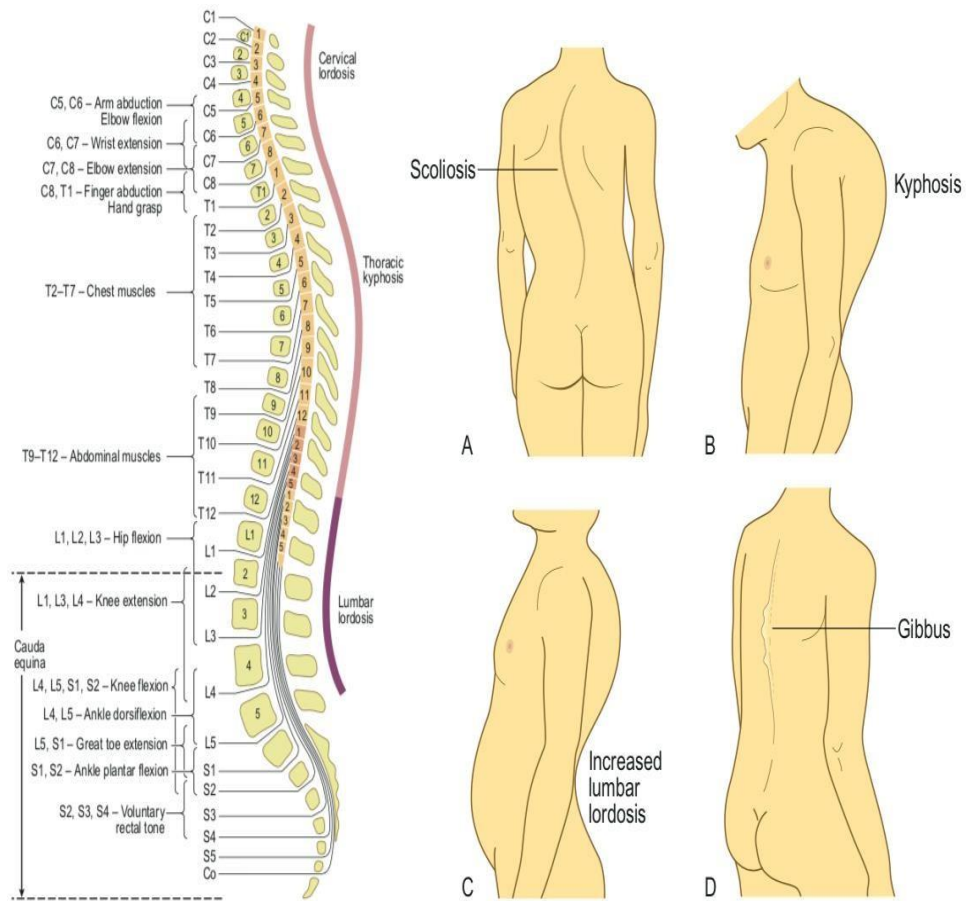


- d. Fleksikan masing-masing pinggul dan lutut dengan tangan anda di atas lutut pasien. Rasakan krepitus pada sendi patelofemoral dan lutut.
- e. Fleksikan lutut dan pinggul pasien 90°, dan rotasikan secara pasif masing-masing pinggul ke dalam dan keluar, perhatikan adanya nyeri atau keterbatasan gerak.
- f. Lihatlah kaki untuk mencari adanya kelainan apapun. Periksa bagian telapak kaki, perhatikan adanya kalus dan ukus, yang merupakan indikasi tumpuan beban yang abnormal.
- g. Dengan lembut tekanlah bagian kepala metatarsal untuk melihat adanya nyeri tekan.

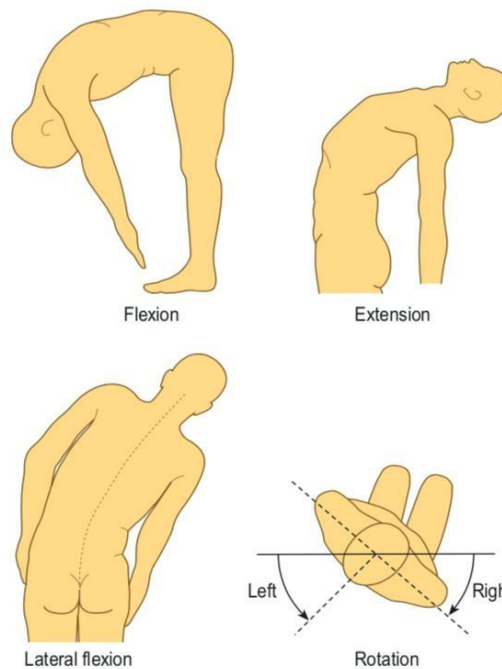
#### 4. Spine (Tulang Belakang)

- a. Perhatikan tulang belakang untuk menemukan adanya kurvatura vertebra yang abnormal.
- b. Mintalah pasien untuk berdiri tegak lurus sekarang anda harus berdiri didepan pasien untuk melihat profil tulang belakang pasien. Apakah lengkungan servikal, torakal, dan lumbal normal? anda harus pindah untuk menginspeksi punggung pasien. Berapakah ketinggian krista iliaka? Perbedaan mungkin disebabkan oleh ketidaksamaan panjang tungkai, skoliosis, atau deformitas fleksi pada pinggul. Suatu garis imajiner yang dibuat dari tuberositas oksipital posterior harus jatuh diatas celah intergluteal. Setiap kurvatura lateral adalah abnormal.
- c. Mintalah pasien untuk membungkuk ke depan, menuju memfleksikan tubuhnya sejauh mungkin dengan kedua lutut di ekstensikan. Perhatikan kelancaran tindakan ini. Posisi ini paling baik untuk menentukan apakah ada skoliosis. Ketika pasien membungkuk ke depan lumbal yang konkaf harus mendatar. Konkaf yang tetap ada mungkin menunjukkan artritis pada vertebra yang disebut ankylosing spondylitis.
- d. Mintalah pasien untuk membungkukkan tubuhnya kesetiap sisi dari pinggang. Kemudian mintalah pasien untuk membungkuk kebelakang dari pinggang untuk memeriksa ekstensi vertebra, untuk memeriksa rotasi vertebra lumbalis, duduklah di bangku dibelakang pasien dan stabilkan pinggul pasien dengan meletakkan kedua tangan anda dipinggul tersebut. Mintalah pasien untuk memutar bahunya kesatu arah dan kemudian ke arah sebaliknya.

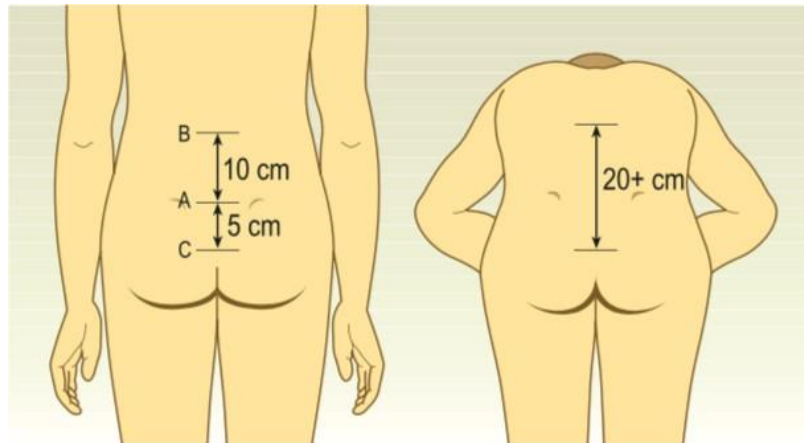




Gambar 23. Kiri : Kurvatura Vertebra Normal dan Inervasi.  
Kanan : Deformitas Vertebra (Innes, 2018)



Gambar 24. Gerakan Vertebra Lumbal (Innes, 2018)



Gambar 25. Tes Schober ; Ketika pasien membungkuk maksimal dengan lutut lurus, jarak antara B-C bertambah 5 cm (Innes, 2018)

#### D. Prosedur Pelaksanaan

##### Pemeriksaan GALS

1. Mengucapkan Salam, lalu pemeriksa berdiri, melakukan jabat tangan dan memperkenalkan diri.
2. Mempersilahkan pasien duduk berseberangan / berhadapan.
3. Meminta izin kepada pasien untuk melakukan pemeriksaan fisik.
4. Memperhatikan dan menentukan cara atau gaya berjalan pasien.
5. Memperhatikan dan menilai postur tulang belakang, pelvis dan posisi skapula pada posisi tegak.
6. Menilai Lengan (ARM)
7. Memperhatikan dan memeriksa bahu, lengan atas, tangan bawah, tangan; gerakan sendi bahu, siku dan tangan; dan menilai kekuatan otot-otot tangan.
8. Menilai Tungkai (LEGS)
9. Memperhatikan dan memeriksa tungkai atas, tungkai bawah, kaki; gerakan sendi panggul, lutut dan kaki; dan menilai kekuatan otot-otot kaki.
10. Memperhatikan dan memeriksa columna vertebralis.

#### E. Sumber Rujukan

1. Innes, J. Alastair., Dover, Annar. R., Fairhurst, Karen. (2018). Macleod's Clinical Examination 14th Edition. Elsevier.
2. Physical Examination : Gait.
3. Video: Macleod's GALS examination <https://www.youtube.com/watch?v=XACFBrr5d8g>
4. Primer on the Rheumatic Diseases 13rd ed. 2008
5. DeGowin's Diagnostic Examination 9th ed. 2001

**CEKLIST PEMERIKSAAN LOKOMOTOR  
PENILAIAN KEKUATAN MOTORIK**

NAMA :

NIM :

NO	ASPEK YANG DINILAI	Penilaian	
		Ya	Tidak
<b>TAHAP ORIENTASI</b>			
1	Mengucapkan salam dan memperkenalkan diri		
2	Menanyakan identitas pasien		
3	Menjelaskan tujuan dan prosedur pemeriksaan serta meminta persetujuan pasien (informed consent)		
4	Membaca basmalah sebelum melakukan pemeriksaan		
5	Mencuci tangan 6 langkah		
<b>TAHAP KERJA</b>			
<b>Inspeksi Otot</b>			
6	Minta pasien untuk membuka pakaian dengan meninggalkan pakaian dalam.		
7	Meminta pasien untuk rileks		
8	Perhatikan bentuk dan ukuran otot, baik masing-masing atau sekelompok otot, adanya gerakan abnormal, adanya kontraktur dan deformitas.		
9	Bandingkan kanan dan kiri.		
<b>Palpasi Otot</b>			
10	Minta pasien untuk berbaring di atas bed periksa		
11	Minta pasien agar rileks		
12	Pemeriksa berdiri di sebelah kanan pasien		
13	Lakukan palpasi dengan meraba bentuk otot pada otot : 3. Bahu, 4. Lengan atas, 5. Lengan bawah, 6. Pergelangan tangan dan Tangan, 7. Jari-jari tangan 8. Pinggul, 9. Paha, 10. Betis, 11. Kaki dan jari-jari kaki		
14	Bandingkan kanan dan kiri.		
<b>Pemeriksaan Kekuatan Otot</b>			
15	Mempersiapkan pasien pada posisi siap dilakukan pemeriksaan di atas bed periksa		
16	Meminta pasien untuk mengangkat tangan, kemudian tangan pemeriksa menahannya		
17	Meminta pasien untuk melakukan abduksi, kemudian tangan pemeriksa menahannya		

18	Meminta pasien untuk menekuk lengan (fleksi pada sendi siku), kemudian tangan pemeriksa menahannya		
19	Meminta pasien untuk meluruskan lengan (ekstensi pada sendi siku), kemudian tangan pemeriksa menahannya		
20	Meminta pasien untuk menekuk jari-jari tangan (fleksi pada sendi interphalang), kemudian tangan pemeriksa menahannya		
21	Meminta pasien untuk meluruskan jari-jari tangan, kemudian tangan pemeriksa menahannya		
22	Meminta pasien untuk mengepalkan dan mengembangkan jari tangan		
23	Meminta pasien untuk melakukan fleksi pada sendi panggul, kemudian tangan pemeriksa menahannya		
24	Setelah fleksi maksimal, pemeriksa meluruskan sendi panggul tersebut.		
25	Meminta pasien untuk melakukan fleksi pada sendi lutut, kemudian tangan pemeriksa menahannya		
26	Setelah fleksi maksimal, pemeriksa meluruskan sendi lutut tersebut		
27	Meminta pasien untuk melakukan dorsofleksi pada kaki , kemudian tangan pemeriksa menahannya.		
28	Meminta pasien untuk melakukan plantar fleksi pada kaki , kemudian tangan pemeriksa menahannya.		
29	Membandingkan kekuatan otot antara ekstremitas kanan dan kiri		
<b>PENUTUP</b>			
30	Menjelaskan hasil pemeriksaan kekuatan otot kedua ekstremitas dengan benar		
31	Mencuci tangan setelah kontak dengan pasien		
32	Membaca hamdalah		
<b>SIKAP PROFESIONAL</b>			
Melakukan dengan percaya diri, sopan, ramah, dan rapi			
Menunjukkan sikap empati			
Menggunakan bahasa yang mudah dipahami			
		<b>Tanggal Kegiatan</b>	
		<b>Nama Instruktur</b>	
		<b>Tanda Tangan Instruktur</b>	

**CEKLIST PEMERIKSAAN LOKOMOTOR  
RANGE OF MOTION (ROM)**

NAMA :

NIM :

NO	ASPEK YANG DINILAI	Penilaian	
		Ya	Tidak
<b>TAHAP ORIENTASI</b>			
1	Mengucapkan salam dan memperkenalkan diri		
2	Menanyakan identitas pasien		
3	Menjelaskan tujuan dan prosedur pemeriksaan serta meminta persetujuan pasien (informed consent)		
4	Membaca basmalah sebelum melakukan pemeriksaan		
5	Mencuci tangan 6 langkah		
<b>TAHAP KERJA</b>			
<b>Pemeriksaan Muskuloskeletal dan ROM (Sendi Bahu)</b>			
6	Lakukan inspeksi: apakah terdapat deformitas, pembengkakan, atrofi otot atau fasikulasi		
7	Jika ada riwayat nyeri bahu, minta pasien untuk menunjuk lokasi nyeri, lakukan palpasi pada area tersebut		
8	Lakukan pemeriksaan ROM sendi bahu dengan memegang sendi bahu pasien dan meminta pasien untuk mengangkat lengannya (abduksi) setinggi bahu (90°) dengan telapak tangan menghadap ke atas		
9	Meminta pasien mengangkat lengannya secara vertikal di atas kepala dengan telapak tangan saling berhadapan		
10	Menempatkan kedua tangan di belakang lehernya dengan siku menghadap keluar		
11	Menempatkan kedua tangan di belakang tubuh		
<b>Sendi Siku</b>			
12	Lakukan inspeksi palmar dan dorsal tangan serta jari tangan, perhatikan apakah terdapat deformitas, pembengkakan atau angulasi serta menginterpretasikan hasil yang mungkin didapatkan		
13	Meminta pasien untuk melakukan fleksi dan ekstensi pada sendi siku		
14	Mengukur dengan goniometer rentang derajat kemampuan fleksi dan ekstensi pasien		
<b>Sendi Pergelangan Tangan dan Jari</b>			
15	Lakukan inspeksi daerah palmar dan dorsal tangan serta jari tangan kiri dan kanan pasien		
16	Lakukan palpasi daerah pergelangan tangan pada bagian distal radius dan ulna dengan menggunakan kedua ibu jari.		
17	Lakukan pemeriksaan ROM pada pergelangan tangan :		
	<b>Flexion:</b>		

18	<ul style="list-style-type: none"> <li>- Menempatkan lengan bawah pasien di atas meja periksa, pemeriksa memegang siku pasien.</li> <li>- Memposisikan pergelangan tangan pasien pada posisi ekstensi dan jari pemeriksa pada telapak tangan pasien.</li> <li>- Meminta pasien untuk memfleksikan pergelangan tangan melawan gravitasi</li> </ul>		
<b>Extension:</b>			
19	<ul style="list-style-type: none"> <li>- Menempatkan lengan bawah pasien di atas meja periksa, pemeriksa memegang siku pasien.</li> <li>- Memposisikan pergelangan tangan pasien pada posisi fleksi dan tangan pemeriksa pada punggung tangan pasien.</li> <li>- Meminta pasien untuk mengekstensikan pergelangan tangannya melawan gravitasi.</li> </ul>		
<b>Ulnar and radial deviation:</b>			
20	<ul style="list-style-type: none"> <li>- Memposisikan telapak tangan pasien menghadap ke bawah.</li> <li>- Memegang pergelangan tangan pasien dan menopang telapak tangan pasien</li> <li>- Meminta pasien untuk menggerakkan pergelangan tangannya ke arah lateral dan media</li> </ul>		
<b>Lakukan pemeriksaan ROM jari tangan :</b>			
21	<b>Tes Fleksi:</b> Meminta pasien untuk menggerakkan ibu jari menyilang telapak tangan dan menyentuh dasar jari kelingking		
22	<b>Tes ekstensi :</b> Meminta pasien kembali menggerakkan ibu jarinya		
23	<b>Tes Abduksi:</b> Meminta pasien untuk memposisikan jarinya dalam keadaan netral, telapak tangan menghadap ke atas. Kemudian gerakkan ibu jari ke arah anterior menjauh dari telapak tangan.		
24	<b>Tes adduksi:</b> Meminta pasien menggerakkan kembali ibu jari ke arah belakang.		
25	<b>Tes oposisi:</b> Meminta pasien untuk menggerakkan ibu jari menyilang telapak tangan, ibu jari menyentuh setiap ujung jari yang lain		
<b>Lutut dan ekstremitas bawah</b>			
26	<ul style="list-style-type: none"> <li>- Lakukan inspeksi cara dan irama berjalan pasien.</li> <li>- Perhatikan bentuk dan kontur lutut, apakah terdapat atrofi/bengkak pada M.quadriceps</li> </ul>		
27	Lakukan palpasi dengan posisi lutut pasien fleksi untuk mengidentifikasi condylus femoralis media dan lateral, epicondylus femoralis media dan lateral serta ligamen, batas meniscus, perhatikan jika terdapat kekakuan.		
<b>Lakukan pemeriksaan ROM lutut:</b>			
28	<b>Fleksi dan Ekstensi:</b>		

	Meminta pasien untuk menggerakkan fleksi dan ekstensi lututnya dalam keadaan duduk.		
29	<b>Rotasi internal dan eksternal:</b> Meminta pasien untuk memutar kakinya ke arah medial dan lateral		
<b>Pergelangan kaki dan kaki</b>			
30	Lakukan inspeksi daerah pergelangan kaki dan kaki, perhatikan apakah terdapat deformitas, pembengkakan, nodule dan atau callus		
31	Lakukan palpasi dengan menggunakan kedua ibu jari pada bagian anterior dari pergelangan kaki. Perhatikan adakah pembengkakan dan nyeri.		
32	Lakukan palpasi sendi metatarsofalang dengan menekan kaki dengan menggunakan ibu jari dan jari telunjuk. Perhatikan adakah pembengkakan dan nyeri		
<b>Lakukan pemeriksaan ROM pergelangan kaki &amp; kaki dengan:</b>			
33	Meminta pasien melakukan gerakan dorsofleksi dan plantarfleksi		
<b>PENUTUP</b>			
34	Menyimpulkan dan melaporkan hasil pemeriksaan		
35	Mencuci tangan setelah kontak dengan pasien		
36	Membaca hamdalah		
<b>Sikap Profesional</b>			
Melakukan dengan percaya diri, sopan, ramah, dan rapi			
Menunjukkan sikap empati			
Menggunakan bahasa yang mudah dipahami			
		<b>Tanggal Kegiatan</b>	
		<b>Nama Instruktur</b>	
		<b>Tanda Tangan Instruktur</b>	



**CEKLIST PEMERIKSAAN LOKOMOTOR  
KLONUS OTOT**

NAMA :

NIM :

NO	ASPEK YANG DINILAI	Penilaian	
		Ya	Tidak
<b>TAHAP ORIENTASI</b>			
1	Mengucapkan salam dan memperkenalkan diri		
2	Menanyakan identitas pasien		
3	Menjelaskan tujuan dan prosedur pemeriksaan serta meminta persetujuan pasien (informed consent)		
4	Membaca basmalah sebelum melakukan pemeriksaan		
5	Mencuci tangan 6 langkah		
<b>TAHAP KERJA</b>			
<b>Pemeriksaan Klonus Kaki</b>			
6	Alihkanlah perhatian pasien dengan mengajaknya berbicara		
7	Tangan kiri pemeriksa diletakkan di bawah lutut pasien, kemudian kaki pasien diangkat sedikit.		
8	Tungkai bawah pasien sedikit fleksi pada lutut		
9	Tangan kanan pemeriksa secara tiba-tiba melakukan dorsofleksi pada kaki penderita		
10	Posisi dorsofleksi ini dipertahankan untuk beberapa saat		
11	Memperhatikan dan melaporkan hasil yang didapatkan		
<b>Pemeriksaan Klonus Paha</b>			
12	Mempersiapkan pasien pada posisi siap dilakukan pemeriksaan		
13	Patella pasien dipegang oleh pemeriksa diantara jempol dan telunjuk tangan kiri		
14	Pemeriksa secara tiba-tiba menekan patella ke arah distal		
15	Memperhatikan dan melaporkan hasil yang didapat		
<b>PENUTUP</b>			
16	Menyimpulkan dan melaporkan hasil pemeriksaan		
17	Mencuci tangan setelah kontak dengan pasien		
18	Membaca hamdalah		
<b>SIKAP PROFESIONAL</b>			
Melakukan dengan percaya diri, sopan, ramah, dan rapi			
Menunjukkan sikap empati			
Menggunakan bahasa yang mudah dipahami			
<b>Tanggal Kegiatan</b>			
<b>Nama Instruktur</b>			
<b>Tanda Tangan Instruktur</b>			

**CEKLIST PEMERIKSAAN LOKOMOTOR  
GAIT, ARMS, LEGS AND SPINE (GALS)**

NAMA :

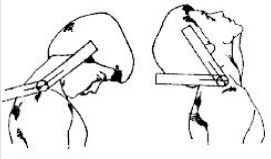
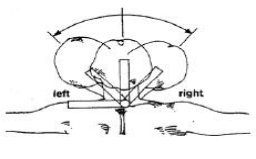

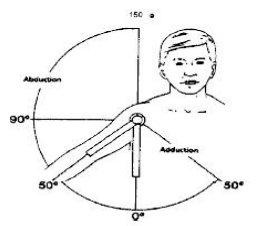
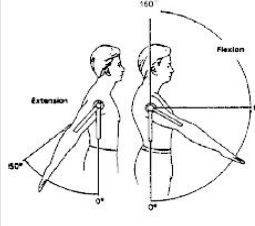
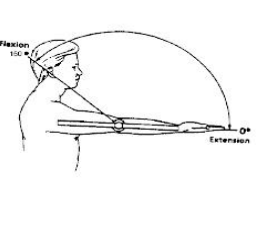
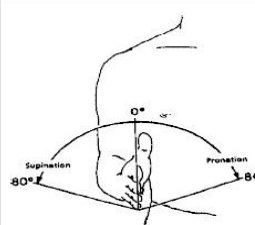
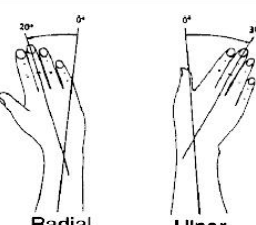
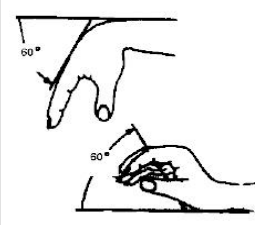
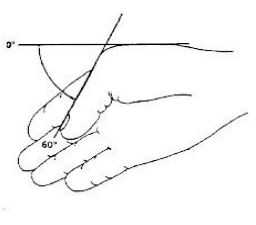
NIM :

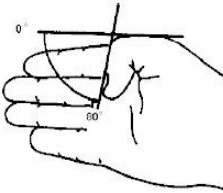
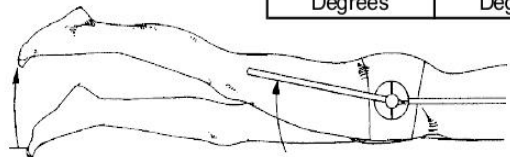
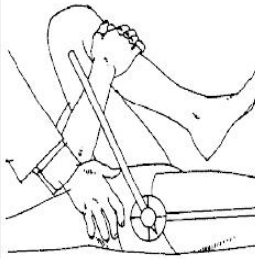
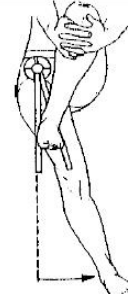
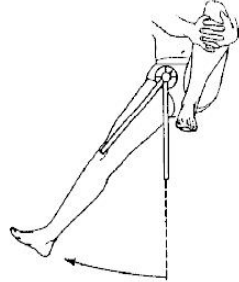
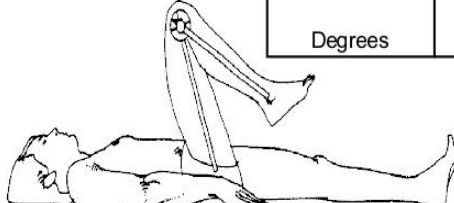

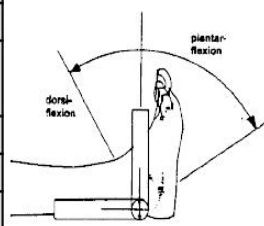
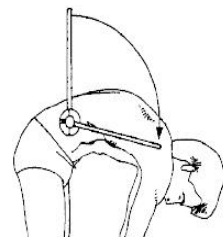
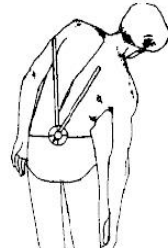
NO	ASPEK YANG DINILAI	Penilaian	
		Ya	Tidak
<b>TAHAP ORIENTASI</b>			
1	Mengucapkan salam dan memperkenalkan diri		
2	Menanyakan identitas pasien		
3	Menjelaskan tujuan dan prosedur pemeriksaan serta meminta persetujuan pasien (informed consent)		
4	Membaca basmalah sebelum melakukan pemeriksaan		
5	Mencuci tangan 6 langkah		
<b>TAHAP KERJA</b>			
<b>Gait</b>			
6	Minta pasien untuk membuka pakaian dan hanya mengenakan pakaian dalam.		
7	Minta pasien berdiri dengan posisi anatomis, inspeksi dari depan, samping dan belakang.		
8	Setelah inspeksi pasien diminta berjalan dengan kaki telanjang untuk menentukan kelainan gaya berjalan.		
9	Minta pasien untuk berjalan menjauhi pemeriksa, kemudian berbalik mendekati pemeriksa.		
10	Perhatikan laju, irama dan gerakan lengan selama berjalan dan menyebutkan normal/tidak.		
<b>Arms</b>			
11	Pemeriksa berdiri di hadapan pasien		
12	Minta pasien untuk mengepalkan tangan kemudian buka lebar-lebar kedua tangannya.		
13	Inspeksi bagian dorsum, tangan dan periksa setiap jari dalam keadaan ekstensi penuh pada sendi MCP ( <i>Metacarpophalangeal</i> ), PIP ( <i>Proximal Interphalangeal</i> ) dan DIP ( <i>Distal Interphalangeal</i> ).		
14	Minta pasien untuk meremas jari telunjuk dan jari tengah pemeriksa.		
15	Minta pasien untuk menyentuh ujung tiap-tiap jari tangannya dengan menggunakan ibu jari.		
16	Dengan lembut, tekankan bagian kepala metakarpal.		
17	Tunjukkan pada pasien bagaimana membuat 'tanda berdoa', menekuk pergelangan tangan sejauh mungkin ke belakang. Letakkan bagian belakang tangan bersama dengan cara yang serupa		
18	Minta pasien untuk meluruskan tangannya ke depan tubuh.		
19	Minta pasien untuk menekuk lengannya ke atas sehingga menyentuh bahu.		

20	Minta pasien untuk meletakkan siku pada sisi tubuh dan menekuknya pada sisi 90°. Baliklah telapak tangan ke atas dan ke bawah.		
21	Minta pasien untuk meletakkan kedua tangan ke belakang kepala, dengan siku menekuk ke belakang untuk menilai abduksi dan rotasi eksternal sendi glenohumeral		
22	Dengan mantap, tekanlah titik pertengahan masing-masing supraspinatus untuk mendeteksi hiperalgesia.		
<b>Legs</b>			
23	Minta pasien untuk berbaring terlentang (wajah menghadap ke atas) di tempat periksa.		
24	Jika tidak terdapat kontraindikasi, lakukan uji <i>Thomas</i> untuk mengetahui deformitas fleksi pada lutut dan pinggul		
25	Palpasi masing-masing lutut untuk mengetahui rasa hangat dan pembengkakan yang ada.		
26	Fleksikan masing-masing pinggul dan lutut dengan tangan pemeriksa di atas lutut pasien. Rasakan krepitus pada sendi patelofemoral dan lutut.		
27	Fleksikan lutut dan pinggul pasien 90°, dan rotasikan secara pasif masing-masing pinggul ke dalam dan keluar, perhatikan adanya nyeri atau keterbatasan gerak.		
28	Lihatlah kaki untuk mencari adanya kelainan apapun. Periksa bagian telapak kaki, perhatikan adanya kalus dan ukus, yang merupakan indikasi tumpuan beban yang abnormal.		
29	Dengan lembut tekanlah bagian kepala metatarsal untuk melihat adanya nyeri tekan.		
<b>Spine</b>			
30	Meminta pasien untuk berdiri dan pemeriksa berada di belakang pasien		
31	Amati tulang belakang pasien untuk menilai kurvatura vertebra		
32	Pemeriksa berpindah posisi di hadapan pasien		
33	Amati lengkungan servikal, torakal, dan lumbal dan ketinggian krista iliaka pasien		
34	Minta pasien untuk membungkuk ke depan dan fleksi sejauh mungkin dengan kedua lutut diekstensikan		
35	Minta pasien untuk membungkuk ke tiap sisi tubuhnya dan ke belakang dari pinggang		
36	Meminta pasien untuk duduk kembali dan pemeriksa duduk di belakang kursi pasien sambil menstabilkan punggung pasien dengan meletakkan kedua tangan di pinggul pasien		
37	Mintalah pasien untuk memutar bahunya ke satu arah dan kemudian ke arah sebaliknya.		
<b>PENUTUP</b>			
38	Membuat catatan pemeriksaan beserta interpretasinya		
39	Mencuci tangan setelah kontak dengan pasien		
40	Membaca hamdalah		

<b>SIKAP PROFESIONAL</b>		
Melakukan dengan percaya diri, sopan, ramah, dan rapi		
Menunjukkan sikap empati		
Menggunakan bahasa yang mudah dipahami		
	<b>Tanggal Kegiatan</b>	
	<b>Nama Instruktur</b>	
	<b>Tanda Tangan Instruktur</b>	

Range of Joint Motion Evaluation Chart

Nama Pasien :		Umur :		Alamat :	
<p>INSTRUKSI : Untuk setiap sendi yang terkena dampak, harap tunjukkan batasan gerak yang ada dengan menggambar garis pada gambar di bawah ini, menunjukkan rentang gerak maksimum yang mungkin atau dengan mencatat grafik dalam derajat. Berikan deskripsi lengkap tentang semua sendi yang terkena dampak dalam ringkasan narasi Anda. Jika rentang gerak normal untuk semua sendi, silakan komentar dalam ringkasan narasi Anda. Jika sendi yang tidak muncul pada bagan ini terpengaruh, mohon tunjukkan tingkat gerak terbatas dalam narasi Anda.</p>					
1. Neck			2. Neck (lateral bending)		
	Extension 60°	Flexion 50°		Left 45°	Right 45°
	Degrees	Degrees		Degrees	Degrees
3. Neck (rotation)			4. Shoulder (Abduction – Adduction)		
	Left 80°	Right 80°		Left	
	Degrees	Degrees		Abduction 150°	Adduction 30°
			Right		
			Abduction 150° Adduction 30°		
			Degrees Degrees		
5. Shoulder (Flexion – Extension)			6. Elbow		
	Left			Left	
	Extension 50°	Flexion 150°		Extension 0°	Flexion 150°
	Degrees	Degrees		Degrees	Degrees
	Right			Right	
Extension 50° Flexion 150°		Extension 0° Flexion 150°		Degrees Degrees	
Degrees Degrees		Degrees Degrees			
7. Forearm (Pronation – Supination)			8. Wrist (radial, ulnar)		
	Left			Left	
	Pronation 80°	Supination 80°		Radial 20°	Ulnar 30°
	Degrees	Degrees		Degrees	Degrees
	Right			Right	
Pronation 80° Supination 80°		Radial 20° Ulnar 30°		Degrees Degrees	
Degrees Degrees		Degrees Degrees			
9. Wrist			10. Thumb (MP Joint)		
	Left			Left	Right
	Extension 60°	Flexion 60°		Flexion 60°	Flexion 60°
	Degrees	Degrees			
	Right				
Extension 60° Flexion 60°				Degrees Degrees	
Degrees Degrees					

11. Thumb (IP Joint)			12. Hip (backward extension)		
	Left	Right		Left 30°	Right 30°
	Flexion 80°	Flexion 80°		Degrees	Degrees
	Degrees	Degrees			
13. Hip (flexion)			14. Hip (adduction)		
	Left			Left 20°	Right 20°
	Knee Flexed 100°	Knee Extended 100°		Degrees	Degrees
	Degrees	Degrees			
	Right				
	Knee Flexed 100°	Knee Extended 100°		Degrees	Degrees
Degrees	Degrees				
15. Hip (abduction)			16. Knee (flexion)		
	Left 40°	Right 40°		Left 150°	Right 150°
	Degrees	Degrees		Degrees	Degrees
17. Ankle			18. Ankle (Flexion – Extension)		
	Left			Left	
	Inversion 30°	Eversion 20°		Plantar 40°	Dorsal 20°
	Degrees	Degrees		Degrees	Degrees
	Right			Right	
	Inversion 30°	Eversion 20°		Plantar 40°	Dorsal 20°
Degrees	Degrees	Degrees	Degrees		
19. Back			20. Lateral (flexion)		
	Extension 25°	Flexion 90°		Left 25°	Right 25°
	Degrees	Degrees		Degrees	Degrees

## PEMERIKSAN REFLEKS FISIOLOGIS

### I. PENDAHULUAN

Refleks adalah jawaban terhadap suatu perangsangan. Semua gerakan reflektorik merupakan gerakan yang bangkit untuk penyesuaian diri, baik untuk menjamin ketangkasan gerakan volunter maupun membela diri. Gerakan refleks pada manusia terjadi secara otomatis atau tidak disadari yang timbul akibat adanya rangsangan.

Refleks pada manusia dibedakan menjadi tiga terdiri dari refleks fisiologis, patologis dan primitif. Pemeriksaan refleks fisiologis rutin dilakukan untuk mengevaluasi fungsi sensorimotor pada tubuh. Hasil pemeriksaan dapat memberikan hasil normal, meningkat (hiperefleks), menurun (hiporefleks) atau tidak ada refleks

### II. TUJUAN

#### A. Tujuan Instruksional Umum

Setelah mengikuti kegiatan ini, mahasiswa diharapkan mampu memahami dan melakukan pemeriksaan refleks fisiologis

#### B. Tujuan Instruksional Khusus :

Mahasiswa mampu :

1. Menjelaskan macam dan cara pemakaian alat-alat pemeriksaan refleks.
2. Melakukan pemeriksaan refleks fisiologis pada ekstremitas yaitu :
  - a. Reflek bisep
  - b. Reflek trisep
  - c. Reflek brachioradialis
  - d. Reflek patella
  - e. Reflek Achilles
  - f. Refleks abdominalis
  - g. Refleks anal
  - h. Refleks kremaster
  - i. Refleks bulbocavernosus
3. Mampu menilai hasil pemeriksaan reflek fisiologik.

### III. DASAR TEORI

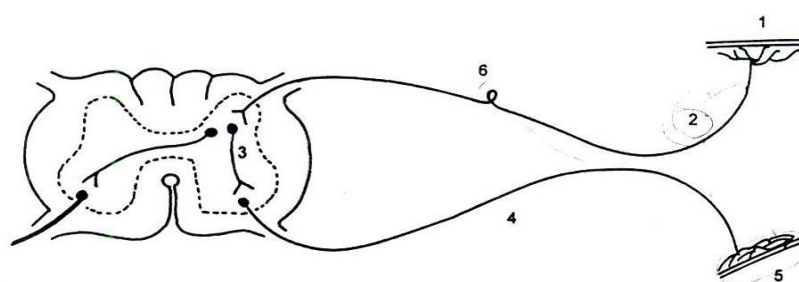
Pemeriksaan reflek pada umumnya merupakan bagian yang tak terpisahkan dari pemeriksaan fisik saraf secara keseluruhan, namun demikian, pada kasus-kasus tertentu



pemeriksaan refleks fisiologik merupakan pemeriksaan yang sangat penting sehingga harus dikerjakan dengan secermat-cermatnya. Kasus-kasus tertentu tadi berkaitan erat dengan keluhan utama : mudah lelah, kesulitan berjalan, kelemahan/kelumpuhan, kesemutan, nyeri otot-otot anggota gerak, gangguan trofi otot anggota gerak, nyeri punggung, dan gangguan fungsi autonom (ereksi, buang ari besar, buang air kecil).

Reflek neurologik tergantung dari suatu lengkung refleks yang terdiri dari aferen (reseptor), eferen yang mengaktivasi organ efektor dan hubungan antara kedua komponen ini, kesemua hal tersebut dinamakan dengan lengkung refleks. Jika lengkung refleks ini hilang maka refleks tersebut akan hilang. **Reflek terbagi atas dua** jenis yaitu refleks dalam (refleks regang otot/ *muscle stretch refleks*) dan refleks superficial, sedangkan refleks superfisial timbul karena terangsangnya kulit atau mukosa yang mengakibatkan berkontraksinya otot yang ada di bawahnya atau disekitarnya (contoh: refleks kornea, refleks dinding perut superfisial, refleks kremaste, dll).

Refleks dalam (regang otot) timbul karena regangan otot yang disebabkan oleh rangsangan dan sebagai jawabannya maka otot akan berkontraksi. Selain itu refleks dalam ini juga disebut sebagai refleks proprioseptik karena rasa regang yang didapat dari stimulus akan ditangkap oleh reseptor rasa proprioseptik. Dalam keadaan tertentu (cth : pada kerusakan sistem pyramidal) refleks dapat meninggi, karena hilangnya hubungan dengan pusat yang lebih tinggi di otak yang berfungsi memodifikasi refleks tersebut. Pada refleks yang meninggi daerah tempat memberikan rangsangan akan meluas (misalnya pada refleks patella daerah pemberian rangsangan tidak hanya di tendon patella tapi dapat sampai ke tulang tibia), dan kontraksi ototpun akan bertambah hebat, dan kadang-kadang dapat dijumpai adanya klonus.



Lengkung refleks sederhana  
 1. Kulit (reseptor), 2. Saraf aferen, 3. Neuron perantara  
 4. Saraf eferen 5. Otot 6. Ganglion spinal

Gambar 1. Jalur refleks

Refleks yang meninggi tidak selalu berarti adanya gangguan patologis, tetapi bila refleks pada sisi kanan berbeda dari sisi kiri, besar sekali kemungkinan bahwa hal ini disebabkan oleh keadaan patologis. Pada refleks yang lemah kita perlu mempalpasi otot untuk mengetahui adanya

kontraksi otot tersebut. Kadang perlu adanya upaya untuk memperjelas reflek yang lemah yaitu dengan cara memposisikan otot yang akan diperiksa agar kontraksi ringan. Pada pemeriksaan reflek jangan lupa membandingkan bagian-bagian yang simetris (kiri dan kanan). Perbedaan hasil kanan dan kiri dapat menunjukkan adanya proses patologis

#### Hal-hal yang perlu diperhatikan:

1. Alat yang dipergunakan adalah *refleks hammer* yang pada umumnya di buat dari bahan karet, walaupun bahan lain dapat pula dipergunakan. Namun demikian, untuk mencapai hasil yang baik, bahan karet yang lunak lebih umum dipakai.  
Bahan tersebut tidak akan menimbulkan rasa nyeri pada penderita. Rasa nyeri pada pemeriksaan refleks memang harus dihindarkan oleh karena akan mempengaruhi hasil pemeriksaan.
2. Penderita harus dalam posisi yang santai dan nyaman. Bagian tubuh yang akan diperiksa harus dalam posisi sedemikian rupa sehingga gerakan otot yang nantinya akan terjadi dapat muncul secara optimal.
3. Rangsangan harus diberikan secara cepat dan langsung; kerasnya pukulan harus dalam batas nilai ambang, tidak perlu terlalu keras.
4. Oleh karena sifat reaksinya tergantung pada tonus otot, maka otot yang diperiksa harus dalam keadaan “sedikit kontraksi”. Apabila membandingkan refleks sisi kiri dan kanan maka posisi ekstremitas harus simetris.

#### Pemeriksaan reflex

##### 1. Pemeriksaan refleks pada lengan.

Refleks biseps, triseps, brakhioradialis dan fleksor jari merupakan sekelompok refleks pada lengan/tangan yang paling penting. Untuk itu pemeriksaan refleks pada lengan dibatasi pada keempat jenis refleks tadi.

##### a. Pemeriksaan refleks biseps

- 1) Penderita dipersiapkan dalam posisi santai
- 2) Lengan dalam keadaan lemas, lengan bawah dalam posisi antara fleksi dan ekstensi serta sedikit pronasi
- 3) Siku penderita diletakkan pada lengan / tangan pemeriksa
- 4) Pemeriksa meletakkan ibu jarinya diatas tendo biseps, kemudian pukullah ibu jari dengan *reflek hammer* yang telah tersedia.
- 5) Reaksi utama adalah **kontraksi otot biseps dan kemudian fleksi lengan bawah.**
- 6) Oleh karena juga merupakan supinator untuk lengan bawah maka sering kali muncul

pula gerakan supinasi

- 7) Apabila refleks meninggi maka zona reflek eksogen akan meluas dan refleks biceps ini akan muncul dengan mengetuk daerah klavikula
- 8) Juga, apabila refleks ini meninggi maka disertai gerakan fleksi pergelangan tangan serta jari-jari dan aduksi ibu jari.
- 9) M. Biceps brachii dipelihara oleh muskulokutaneus (C5-C6)

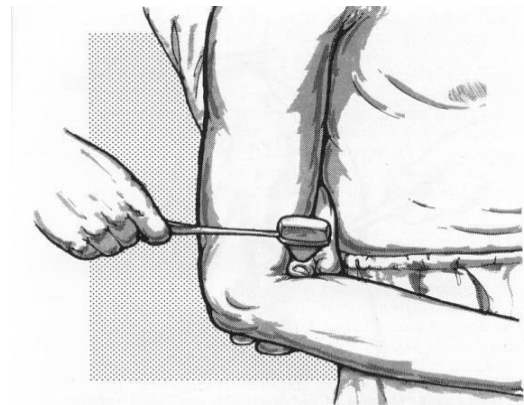


FIG. 33-1. Method of obtaining the biceps reflex.

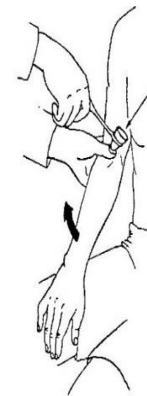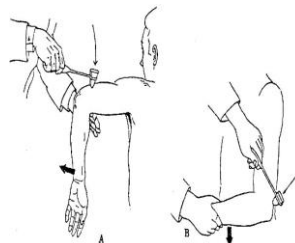


FIG. 7-7. Biceps reflex. The Ex's thumb places slight tension on the Pt's biceps tendon. The Ex strikes thumb with a sharp blow.

Gambar 2. Pemeriksaan refleks biceps

**b. Pemeriksaan refleks triseps**

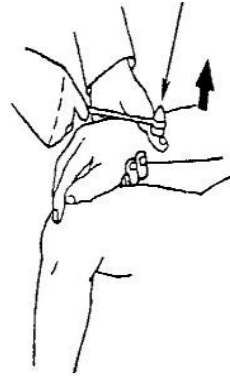
- 1) Penderita dipersiapkan dalam santai
- 2) Lengan penderita diletakkan di atas lengan / tangan pemeriksa
- 3) Posisi penderita sama dengan posisi pada pemeriksaan refleks biceps
- 4) Lengan penderita dalam keadaan lemas, relaksasi sempurna
- 5) Apabila telah dipastikan bahwa lengan penderita sudah benar – benar relaksasi (dengan meraba triseps: tak teraba tegang), pukullah tendo yang lewat di fosa olekrani.
- 6) Maka triseps akan berkonsentrasi dengan sedikit menyentak, gerakan ini dapat dilihat dan sekaligus dirasakan oleh lengan pemeriksa yang menopang lengan penderita.
- 7) M. Triseps dipelihara oleh nervus radialis (c6-v8), proses refleks melalui c7



Gambar 3. Pemeriksaan refleks triseps

**c. Pemeriksaan refleks brakhioradialis**

- 1) Posisi penderita dan pemeriksa sama dengan pemeriksaan refleks biceps.
- 2) Pukullah tendo brakhioradialis pada radius bagian distal dengan memakai reflek hammer yang datar.
- 3) Maka akan timbul gerakan menyentak pada tangan
- 4) M. Brakhioradialis dipelihara oleh n.radialis melewati c6.



Gambar 4. Pemeriksaan refleks brakhioradialis

**2. Pemeriksaan refleks pada tungkai**

**a. Pemeriksaan refleks patela/kuadriseps**

- 1) Penderita dalam posisi duduk dengan tungkai menjuntai
- 2) Daerah kanan-kiri tendo patela terlebih dahulu diraba, untuk menetapkan daerah yang tepat



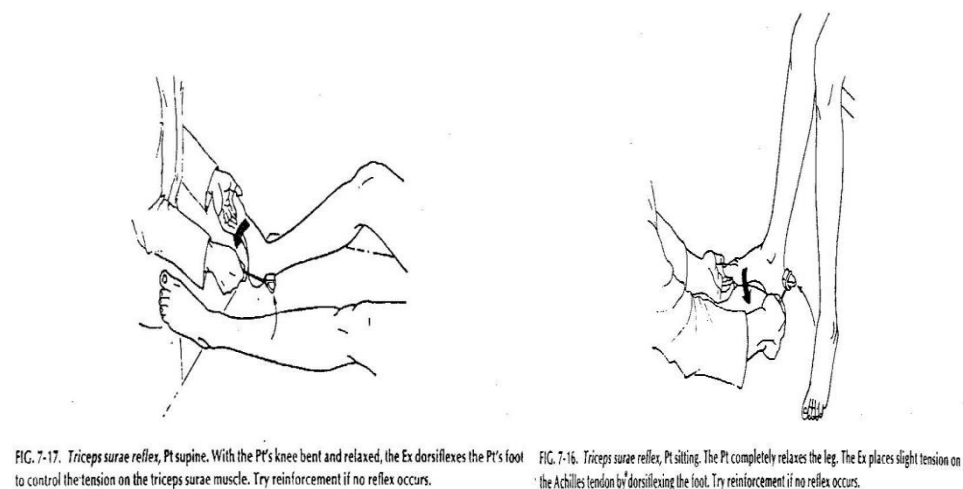
Gambar 5. Pemeriksaan refleks patella

- 3) Tangan pemeriksa yang satu memegang paha penderita bagian distal, dan tangan yang lain memukul tendo patella tadi dengan reflek hammer secara cepat (ayunan reflek hammer bertumpu pada sendi pergelangan tangan)
- 4) Tangan yang memegang paha tadi akan merasakan kontraksi otot kuadriseps, dan pemeriksa dapat melihat tungkai bawah yang bergerak secara menyentak untuk kemudian berayun sejenak

- 5) Apabila ada kesulitan dengan pemeriksaan tadi maka pakailah cara berikut ini :
  - a) Tangan penderita saling berpegangan
  - b) Kemudian penderita diminta untuk menarik kedua tangannya
  - c) Pukullah tendo patelanya ketika penderita menarik tangan
  - d) Cara ini di sebut *reinforcement*
- 6) Apabila penderita tak mampu duduk, maka pemeriksaan refleks patela dapat dilakukan dengan posisi berbaring

**b. Pemeriksaan refleks Achilles**

- 1) penderita dapat duduk dengan tungkai menjuntai, atau berbaring, atau dapat pula penderita berlutut dimana sebagian tungkai bawah dan kakinya terjulur di luar meja pemeriksa
- 2) pada dasarnya pemeriksa sedikit menerangkan tendo Achilles dengan cara menahan ujung kaki ke arah dorsofleksi
- 3) tendo Achilles dipukul dengan ringan tetapi cepat
- 4) akan muncul gerakan fleksi kaki yang menyentak
- 5) bila perlu dapat dikerjakan *reinforcement* sebagaimana dilakukan pada pemeriksaan refleks patela.

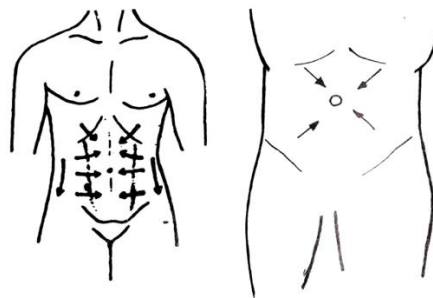


Gambar 6. Pemeriksaan refleks achilles

**3. Pemeriksaan refleks abdominal, kremaster, anal dan bulbokavernosus**

Pemeriksaan refleks abdominal, kremaster dan anal termasuk dalam pemeriksaan superfisialis di mana refleks ini timbul karena terangsangnya kulit atau mukosa yang mengakibatkan berkontraksinya otot yang ada di bawahnya atau di sekitarnya. Jadi bukan karena terangsangnya otot seperti pada refleks dalam.

Refleks abdominal dilakukan dengan menggunakan ujung benda yang agak runcing seperti ujung hammer refleks dengan prinsip penggoresan dimulai dari samping menuju ke garis tengah perut di setiap segmen.



Gambar 7. Kiri. Goresan pada kulit dinding perut untuk membangkitkan refleks kulit dinding perut. Kanan. Refleks dinding perut superfisialis

Interpretasi refleks abdominalis :

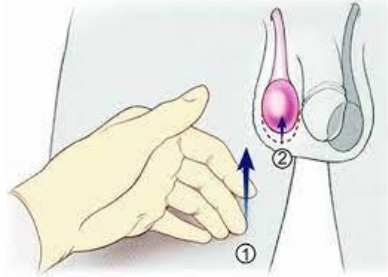
(+) Jika terdapat kontraksi otot, dimana terlihat pusar bergerak ke arah otot yang berkontraksi.

(-) Biasanya negatif pada wanita normal yang banyak anak (sering hamil), yang dinding perutnya lembek, demikian juga pada orang gemuk dan orang usia lanjut, juga pada bayi baru lahir sampai usia 1 tahun

Perlu diperhatikan, pada orang muda yang otot-otot dinding perutnya berkembang baik, bila refleks ini negatif (-), hal ini mempunyai nilai patologis.

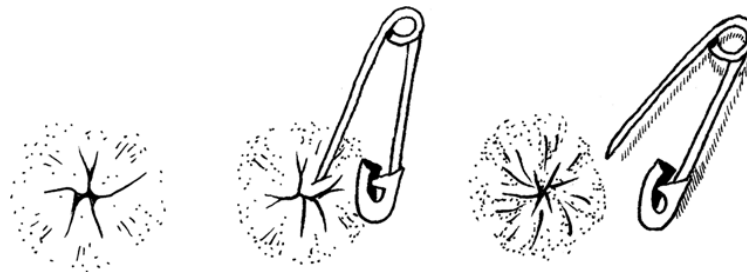
Selain itu, refleks dinding perut superfisialis menghilang pada lesi piramidalis. Hilangnya refleks ini berkombinasi dengan meningkatnya refleks otot dinding perut adalah khas bagi lesi di susunan piramidalis. Pada keadaan-keadaan perut tersebut di atas dan lesi di segmen-segmen medulla spinalis yang dilintasi busur refleks kulit dinding perut, sudah barang tentu refleks kulit dinding perut tidak dapat dibangkitkan.

Sedangkan refleks kremaster seringkali dilakukan untuk menilai kejadian torsio testis di mana testis mengalami pemelintiran. Posisi abnormal testis terjadi karena korda spermatika memendek, puntiran akan menarik testis menjadi lebih tinggi. Pemeriksaan refleks kremaster dilakukan dengan menggoreskan paha bagian dalam dan ditemukan testis bergerak naik; hasil positif menandakan aliran darah testis yang baik; jika ada puntiran maka akan negatif.



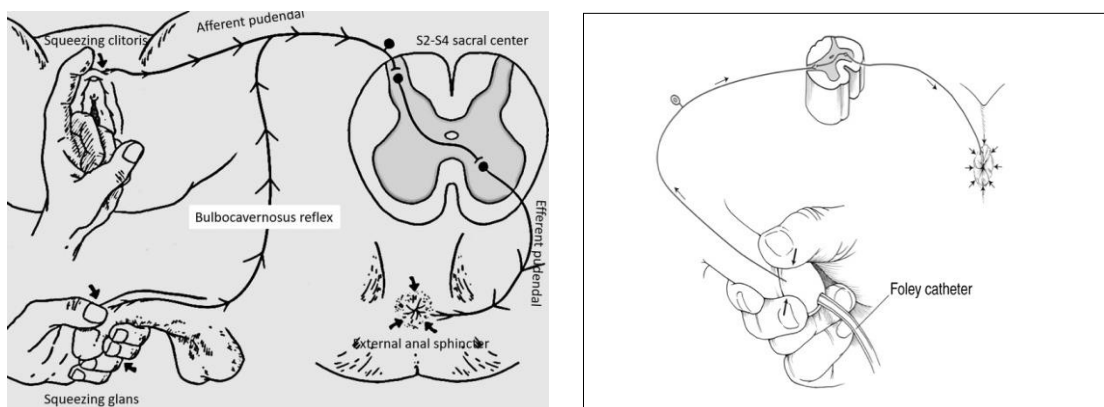
Gambar 8. 1) Menggosokkan paha bagian dalam dengan dorsal jari-jari dan (2) amati refleks yang timbul yaitu jika (+) maka yang terjadi adalah testis akan bergerak naik secara refleks

Refleks anal, yang ditandai dengan kontraksi sphincter anal external ketika adanya goresan pada kulit dekat anus, seringkali memberi hasil menurun ketika ada *spinal cord injury* (cedera medulla spinalis) (bersama dengan refleks superfisial lainnya). Refleks anal dilakukan dengan memberi rangsangan berbentuk tajam terhadap area anus dan nilai ada/tidaknya kontraksi yang muncul



Gambar 9. Refleks Anal

Sedangkan refleks bulbocavernosus dilakukan dengan melakukan kompresi pada penis atau klitoris atau dengan menurunkan tekanan trigonum *bladder* dengan balon kateter foley ketika kateter secara *gentle* ditarik keluar. Kedua pemeriksaan refleks superfisial ini biasanya untuk menilai apakah adanya terhadap syok spinal atau cedera radiks dorsalis. Hilangnya reflek bulbokavernosus terjadi pada syok spinal atau cedera radiks dorsalis



Gambar 9. Teknik refleks bulbocavernosus



**Interpretasi**

Sebuah refleks dapat diinterpretasikan sebagai refleks yang negatif, menurun, normal, meningkat, atau hiperaktif. Berikut kriteria secara kuantitatif:

0	Tidak berespon
+1	Agak menurun di bawah normal
+2	Normal; rata-rata/umum
+3	Lebih cepat dibanding normal; masih fisiologis (tidak perlu dianalisis & tindak lanjut)
+4	Hiperaktif sangat cepat, biasanya disertai <b>klonus</b> , dan sering mengindikasikan adanya suatu penyakit

**DAFTAR PUSTAKA**

1. Campbell, W.M., 2013. DeJong's The Neurologic Examination 7th ed, Lippincott Williams & Wilkins, Philadelphia.
2. Biller, J., Gruener, G., Brazis, P., 2011. DeMeyer's The Neurologic Examination 6th ed. McGraw Hill, New York.
3. Buckley, G., van Allen, M.W., & Rodnitzky, R. L., 1981. Pictorial Manual of

**CHECK LIST**  
**PEMERIKSAAN REFLEKS FISILOGIS : BICEPS**

NAMA :

NIM :

NO	ASPEK YANG DINILAI	Penilaian	
		Ya	Tidak
<b>TAHAP ORIENTASI</b>			
1	Mengucapkan salam dan memperkenalkan diri		
2	Menanyakan identitas pasien		
3	Menjelaskan tujuan dan prosedur pemeriksaan serta meminta persetujuan pasien (informed consent)		
4	Membaca basmalah sebelum melakukan pemeriksaan		
5	Mencuci tangan 6 langkah		
<b>TAHAP KERJA</b>			
6	Meminta dan memastikan pasien dalam kondisi relaks		
7	Memfleksikan lengan penderita (memposisikan lengan pasien untuk pemeriksaan refleks bisep)		
8	Meletakkan ibu jari pemeriksa pada tendo biceps (lokasi tepat)		
9	Memukulkan palu refleks di atas ibu jari yang diletakkan di atas tendo bisep lengan kiri/kanan		
10	Melakukan pada kedua sisi lengan		
<b>PENUTUP</b>			
11	Menjelaskan interpretasi (positif/negatif dan meningkat/ normal/ menurun)		
12	Mencuci tangan setelah kontak dengan pasien		
13	Membaca hamdalah		
<b>Sikap Profesional</b>			
Melakukan dengan percaya diri, sopan, ramah, dan rapi			
Menunjukkan sikap empati			
Menggunakan bahasa yang mudah dipahami			
		<b>Tanggal Kegiatan</b>	
		<b>Nama Instruktur</b>	
		<b>Tanda Tangan Instruktur</b>	

**CHECK LIST**  
**PEMERIKSAAN REFLEKS FISILOGIS : TRICEPS**

**NAMA :**

**NIM :**

NO	ASPEK YANG DINILAI	Penilaian	
		Ya	Tidak
<b>TAHAP ORIENTASI</b>			
1	Mengucapkan salam dan memperkenalkan diri		
2	Menanyakan identitas pasien		
3	Menjelaskan tujuan dan prosedur pemeriksaan serta meminta persetujuan pasien (informed consent)		
4	Membaca basmalah sebelum melakukan pemeriksaan		
5	Mencuci tangan 6 langkah		
<b>TAHAP KERJA</b>			
6	Meminta dan memastikan pasien dalam kondisi relaks		
7	Memposisikan lengan pasien untuk pemeriksaan refleks triseps		
8	Meraba triseps untuk memastikan bahwa otot tidak tegang (lokasi tepat)		
9	Memukul tendo otot triseps pada fosa olekrani		
10	Melakukan pada kedua sisi lengan		
<b>PENUTUP</b>			
11	Menjelaskan interpretasi (positif/ negative dan meningkat/ normal/ menurun)		
12	Mencuci tangan setelah kontak dengan pasien		
13	Membaca hamdalah		
<b>Sikap Profesional</b>			
Melakukan dengan percaya diri, sopan, ramah, dan rapi			
Menunjukkan sikap empati			
Menggunakan bahasa yang mudah dipahami			
		<b>Tanggal Kegiatan</b>	
		<b>Nama Instruktur</b>	
		<b>Tanda Tangan Instruktur</b>	

## CHECK LIST

## PEMERIKSAAN REFLEKS FISILOGIS : BRACHIORADIALIS

NAMA :

NIM :

NO	ASPEK YANG DINILAI	Penilaian	
		Ya	Tidak
<b>TAHAP ORIENTASI</b>			
1	Mengucapkan salam dan memperkenalkan diri		
2	Menanyakan identitas pasien		
3	Menjelaskan tujuan dan prosedur pemeriksaan serta meminta persetujuan pasien (informed consent)		
4	Membaca basmalah sebelum melakukan pemeriksaan		
5	Mencuci tangan 6 langkah		
<b>TAHAP KERJA</b>			
6	Meminta dan memastikan pasien dalam kondisi relaks		
7	Memposisikan lengan bawah pasien untuk pemeriksaan refleks brakhioradialis		
8	Memukul tendo musculus brachioradialis dengan tepat dan benar		
9	Melakukan pada kedua sisi lengan		
<b>PENUTUP</b>			
10	Menjelaskan interpretasi (positif/ negatif dan meningkat/ normal/ menurun)		
11	Mencuci tangan setelah kontak dengan pasien		
12	Membaca hamdalah		
<b>Sikap Profesional</b>			
Melakukan dengan percaya diri, sopan, ramah, dan rapi			
Menunjukkan sikap empati			
Menggunakan bahasa yang mudah dipahami			
		<b>Tanggal Kegiatan</b>	
		<b>Nama Instruktur</b>	
		<b>Tanda Tangan Instruktur</b>	

**CHECK LIST**

**PEMERIKSAAN REFLEKS FISILOGIS : PATELLA**

**NAMA :**

**NIM :**

NO	ASPEK YANG DINILAI	Penilaian	
		Ya	Tidak
<b>TAHAP KERJA</b>			
1	Mengucapkan salam dan memperkenalkan diri		
2	Menanyakan identitas pasien		
3	Menjelaskan tujuan dan prosedur pemeriksaan serta meminta persetujuan pasien (informed consent)		
4	Membaca basmalah sebelum melakukan pemeriksaan		
5	Mencuci tangan 6 langkah		
<b>TAHAP KERJA</b>			
6	Meminta dan memastikan pasien dalam kondisi relaks		
7	Memposisikan kaki pasien untuk pemeriksaan refleks patella		
8	Meraba tendo patella untuk memastikan bahwa lokasi tepat		
9	Memukul tendo patella kaki kiri/kanan dengan palu refleks hingga muncul gerakan ekstensi tungkai bawah		
10	Melakukan pada kedua sisi kaki		
<b>PENUTUP</b>			
11	Menjelaskan interpretasi (positif / negative dan meningkat/ normal/ menurun)		
12	Mencuci tangan setelah kontak dengan pasien		
13	Membaca hamdalah		
<b>SIKAP PROFESIONAL</b>			
	Melakukan dengan percaya diri, sopan, ramah, dan rapi		
	Menunjukkan sikap empati		
	Menggunakan bahasa yang mudah dipahami		
	<b>Tanggal Kegiatan</b>		
	<b>Nama Instruktur</b>		
	<b>Tanda Tangan Instruktur</b>		

**CHECK LIST**  
**PEMERIKSAAN REFLEKS FISILOGIS : ACHILLES**

NAMA :

NIM :

NO	ASPEK YANG DINILAI	Penilaian	
		Ya	Tidak
<b>TAHAP ORIENTASI</b>			
1	Mengucapkan salam dan memperkenalkan diri		
2	Menanyakan identitas pasien		
3	Menjelaskan tujuan dan prosedur pemeriksaan serta meminta persetujuan pasien (informed consent)		
4	Membaca basmalah sebelum melakukan pemeriksaan		
5	Mencuci tangan 6 langkah		
<b>TAHAP KERJA</b>			
6	Meminta dan memastikan pasien dalam kondisi relaks		
7	Memposisikan kaki pasien untuk pemeriksaan refleks achilles		
8	Meregangkan tendo achilles dengan menahan ujung kaki ke arah dorsofleksi menggunakan tangan yang bebas		
9	Memukul tendo achilles dengan tepat dan benar		
10	Melakukan pada kedua sisi kaki		
<b>PENUTUP</b>			
11	Menjelaskan interpretasi (positif/ negatif dan meningkat/ normal/ menurun)		
12	Mencuci tangan setelah kontak dengan pasien		
13	Membaca hamdalah		
<b>SIKAP PROFESIONAL</b>			
Melakukan dengan percaya diri, sopan, ramah, dan rapi			
Menunjukkan sikap empati			
Menggunakan bahasa yang mudah dipahami			
		<b>Tanggal Kegiatan</b>	
		<b>Nama Instruktur</b>	
		<b>Tanda Tangan Instruktur</b>	

## CHECK LIST

## PEMERIKSAAN REFLEKS FISILOGIS ABDOMINALIS

NAMA :

NIM :

NO	ASPEK YANG DINILAI	Penilaian	
		Ya	Tidak
<b>TAHAP ORIENTASI</b>			
1	Mengucapkan salam dan memperkenalkan diri		
2	Menanyakan identitas pasien		
3	Menjelaskan tujuan dan prosedur pemeriksaan serta meminta persetujuan pasien (informed consent)		
4	Membaca basmalah sebelum melakukan pemeriksaan		
5	Mencuci tangan 6 langkah		
<b>TAHAP KERJA</b>			
6	Mempersilahkan pasien ke bed periksa		
7	Mengambil palu refleks		
8	Meminta dan memastikan pasien berbaring di bed periksa dalam kondisi relaks		
9	Meletakkan lengan pasien di samping badan pasien		
10	Meminta pasien untuk membuka baju di area perut		
11	Goreslah dinding perut dengan benda yang agak runcing, misalnya ujung gagang palu refleks, kayu geretan atau kunci.		
<b>PENUTUP</b>			
12	Mencuci tangan setelah kontak dengan pasien		
13	Menyimpulkan, menginterpretasi hasil dan melaporkan hasil pemeriksaan		
14	Membaca hamdallah dan mengakhiri sesi pemeriksaan kepada pasien		
<b>SIKAP PROFESIONAL</b>			
Melakukan dengan percaya diri, sopan, ramah, dan rapi			
Menunjukkan sikap empati			
Menggunakan bahasa yang mudah dipahami			
		<b>Tanggal Kegiatan</b>	
		<b>Nama Instruktur</b>	
		<b>Tanda Tangan Instruktur</b>	



**CHECK LIST PEMERIKSAAN REFLEKS FISILOGIS : KREMASTER, ANAL DAN BULBOKAVERNOSUS**

NAMA :

NIM :

NO	ASPEK YANG DINILAI	Penilaian	
		Ya	Tidak
<b>TAHAP ORIENTASI</b>			
1	Mengucapkan salam dan memperkenalkan diri		
2	Menanyakan identitas pasien		
3	Menjelaskan tujuan dan prosedur pemeriksaan serta meminta persetujuan pasien (informed consent)		
4	Menyiapkan alat periksa		
5	Membaca basmalah sebelum melakukan pemeriksaan		
6	Mencuci tangan 6 langkah		
<b>TAHAP KERJA</b>			
<b>Pemeriksaan Refleks Fisiologis Kremaster</b>			
7	Meminta pasien melepaskan celana hingga area kemaluan terlihat		
8	Meminta pasien untuk berbaring di atas bed periksa		
9	Memastikan pasien dalam keadaan rileks		
10	Menggores bagian dorsal jari-jari tangan di paha bagian dalam pasien dengan perlahan		
11	Amati apakah testis secara refleks bergerak naik		
<b>Pemeriksaan Refleks Fisiologis Anal</b>			
12	Meminta pasien melepaskan celana hingga area kemaluan terlihat		
13	Meminta pasien untuk naik ke atas bed periksa		
14	Memastikan pasien dalam keadaan rileks		
15	Meminta pasien untuk melakukan posisi menungging		
16	Mengambil pin/ujung hammer dan menusukkan/menggoreskan di tepian anal ring pasien		
17	Amati ada/tidaknya kontraksi pada otot external perineum yang muncul		
<b>Pemeriksaan Refleks Fisiologis Bulbokavernosus</b>			
18	Meminta pasien melepaskan celana hingga area kemaluan terlihat		
19	Meminta pasien untuk berbaring di atas bed periksa		
20	Memastikan pasien dalam keadaan rileks		
21	Melakukan kompresi/penekanan secara tiba-tiba pada glans penis (laki-laki) atau pada klitoris (perempuan) atau ujung kateter Foley		
22	Amati ada/tidaknya kontraksi pada otot external perineum yang muncul		

<b>PENUTUP</b>			
23	Mencuci tangan setelah kontak dengan pasien		
24	Menyimpulkan, menginterpretasi hasil dan melaporkan hasil pemeriksaan		
25	Membaca hamdallah dan mengakhiri sesi pemeriksaan kepada pasien		
<b>SIKAP PROFESIONAL</b>			
Melakukan dengan percaya diri, sopan, ramah, dan rapi			
Menunjukkan sikap empati			
Menggunakan bahasa yang mudah dipahami			
		<b>Tanggal Kegiatan</b>	
		<b>Nama Instruktur</b>	
		<b>Tanda Tangan Instruktur</b>	

## PEMERIKSAAN X-RAY TULANG BELAKANG

### I. PENDAHULUAN

**Radiologi** adalah bagian dari **ilmu** kedokteran yang mempelajari tentang teknologi pencitraan, baik gelombang elektromagnetik maupun gelombang mekanik guna memindai bagian dalam tubuh manusia untuk mendeteksi suatu penyakit.

Kelainan pada tulang vertebra sangatlah penting untuk dideteksi secara dini, tidak hanya karena struktur yang terlibat tetapi juga karena komplikasi yang mungkin muncul terhadap medulla spinalis. Salah satu modalitas yang bisa dimanfaatkan untuk menilai kondisi tulang manusia ialah melalui pemeriksaan rontgen/radiografi. Pemeriksaan radiografi vertebra sangat penting untuk penilaian awal dan merupakan pelopor untuk pemeriksaan berikutnya.

Pada tahap ini, akan diberikan keterampilan mengenai radioanatominya foto vertebra servikal, torakal, lumbosacral. Proyeksi rutin pemeriksaan radiografi vertebra adalah proyeksi Antero-Posterior (AP) dan lateral, namun terkadang juga diperlukan proyeksi oblik. Pada tahap ini juga akan diberikanketerampilan mengenai radioanatominya foto pelvis proyeksi AP.

### II. TUJUAN PEMBELAJARAN

Mahasiswa mampu

- A. Membuat permintaan radiografi vertebra dan pelvis.
- B. Memasang radiografi vertebra dan pelvis di lampu baca.
- C. Menjelaskan radioanatominya radiografi vertebra normal.
- D. Menjelaskan radioanatominya radiografi pelvis normal.

### III. PRASYARAT

Ilmu dasar anatomi vertebra dan pelvis

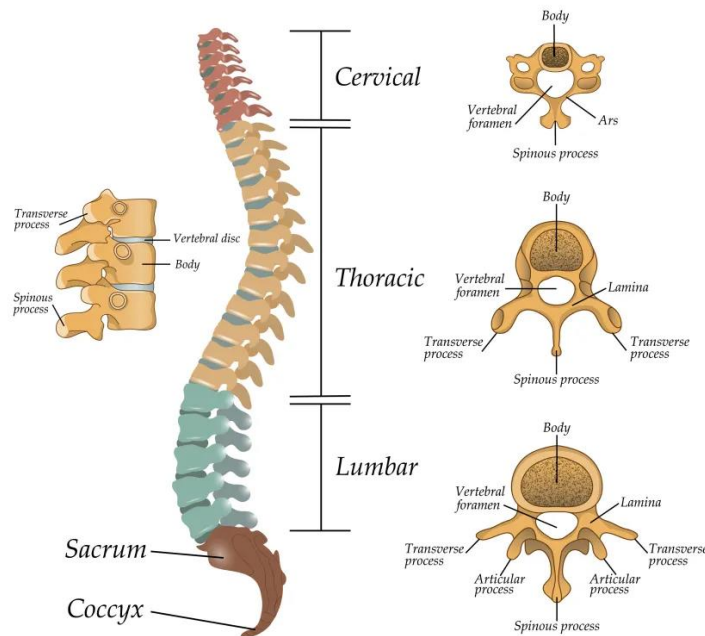
### IV. TEORI

- A. Tulang Manusia

Tulang vertebra adalah sekumpulan tulang yang tersusun dalam columna vertebralis yang berfungsi untuk menjaga tubuh pada posisi berdiri di atas dua kaki. Garis berat tubuh manusia di kepala berawal dari vertex, diteruskan melalui columna vertebralis ke tulang panggul yang selanjutnya akan meneruskan lagi ke tungkai melalui acetabulum. Dalam menjalankan fungsinya menahan berat badan, tulang-tulang vertebrae diperkuat oleh ligamen dan otot-otot yang sekaligus mengatur keseimbangan gerakannya.

Tulang vertebra terdiri dari 33 tulang: 7 vertebra servikal (C), 12 vertebra torakal (Th), 5 vertebra lumbalis (L), 5 vertebra sacrum (S) dan 4 vertebra *coccygeal*. Selain vertebra C1 dan C2, corpus vertebra terpisah satu sama lain oleh diskus intervertebralis.

Tulang-tulang vertebra pada columna vertebralis membentuk curva lordosis dan kifosis secara bergantian jika dilihat pada bidang sagital. Segmen cervical dan lumbal membentuk kurva lordosis dimana derajat lordosis pada segmen cervical lebih kecil dari pada derajat lordosis pada segmen lumbal. Pada segmen thoracic dan sacrococcygeal memebentuk kurva kifosis.



Gambar 1. Struktur tulang vertebrae manusia

## 2. X-ray

Sinar X ditemukan oleh Wilhem C Rontgen, seorang professor ilmu Fisika dari Jerman saat melihat timbulnya fluoresensi yang berasal dari kristal barium platinosianida yang mendapat hadiah nobel pada tahun 1901. Akhir Desember 1895 dan awal Januari 1896 Dr. Otto Walkhoff (dokter gigi) dari Jerman adalah orang pertama yang menggunakan sinar x pada foto gigi (premolar bawah).

Pada tahun 1913 Collige menyempurnakan penemuan Rontgen dengan memodifikasi tabung yang digunakan. Tabung yang digunakan adalah tabung vakum yang di dalamnya hanya terdapat 2 elektroda yaitu anode dan katode. Tabung jenis ini kemudian disebut Hot Chatode Tube dan merupakan tabung yang dipergunakan untuk pesawat Rontgen konvesional yang sekarang.

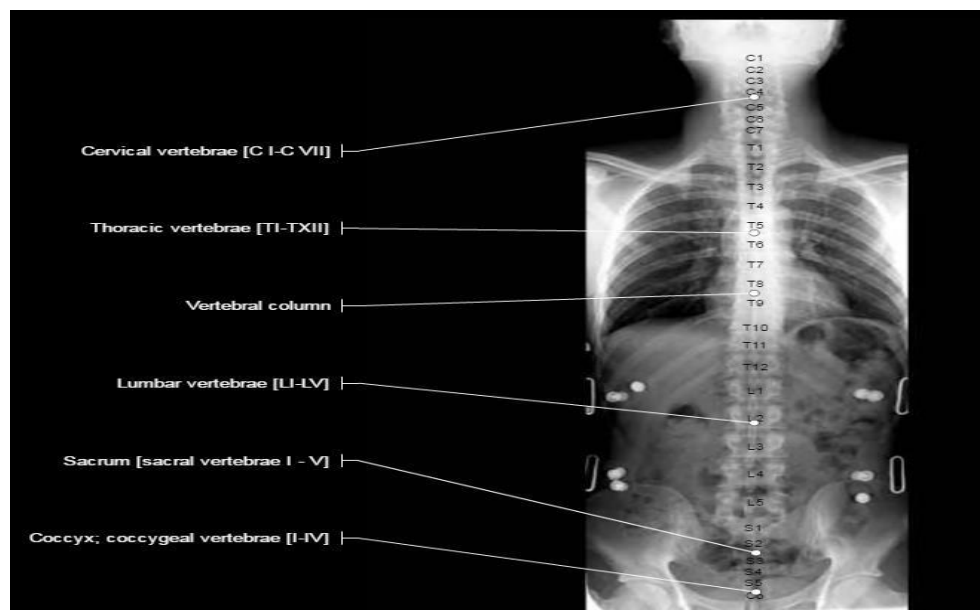
Setahun setelah Rontgen menemukan sinar-X, maka Henri Becquerel, di Perancis, pada

tahun 1896 menemukan unsur uranium yang mempunyai sifat yang hampir sama. Penemuannya diumumkan dalam kongres Akademi Ilmu Pengetahuan Paris pada tahun itu juga. Orang Indonesia yang telah menggunakan sinar Rontgen pada awal abad ini ialah R.M. Notokworo yang lulus dokter di Universitas Leiden, Belanda, pada tahun 1912.

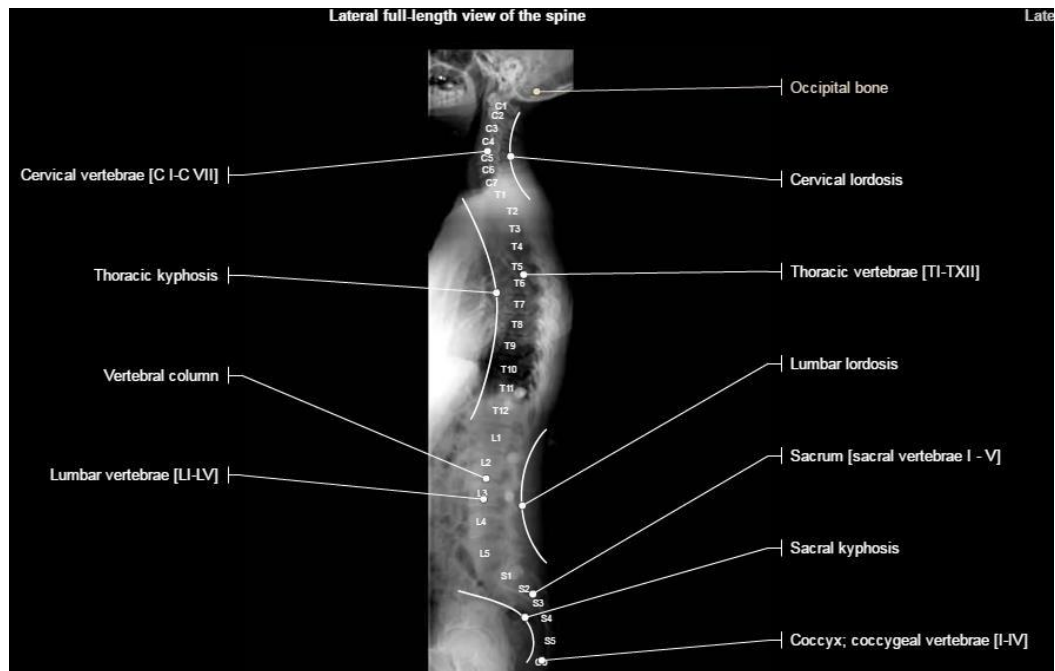
Foto rontgen dibuat dengan sinar X yang melewati suatu objek dan berinteraksi dengan cairan fotografi pada film. Interaksi ini menghasilkan warna kehitaman pada film. Warna kehitaman ini bergantung pada jumlah sinar-X yang menyentuh film dan densitas objek. Foto rontgen dideskripsikan sebagai gambar dua dimensi yang terdiri dari bayangan hitam, abu-abu, dan putih dan sering disebut sebagai shadowgraph.

Daya tembus sinar X berbeda-beda sesuai dengan benda yang dilaluinya. Benda-benda yang mudah ditembus sinar X akan memberi bayangan hitam (radiolusen). Benda-benda yang sukar ditembus sinar X akan memberi bayangan putih (radioopak). Diantaranya terdapat bayangan perantara yang tidak terlalu hitam (radiolusen sedang) dan tidak terlalu putih (radioopak sedang). Berdasarkan mudah tidaknya ditembus sinar X, maka bagian tubuh dibedakan atas :

1. Radiolusen (hitam) : gas dan udara
2. Radiolusen sedang : jaringan lemak
3. Keputih-putihan : jaringan ikat, otot, darah, kartilago, epitel, batu kolesterol, dan batu asam urat
4. Radioopak sedang : tulang dan garam kalsium
5. Radioopak (putih) : logam-logam berat



Gambar 2. Radiografi vertebra posisi AP

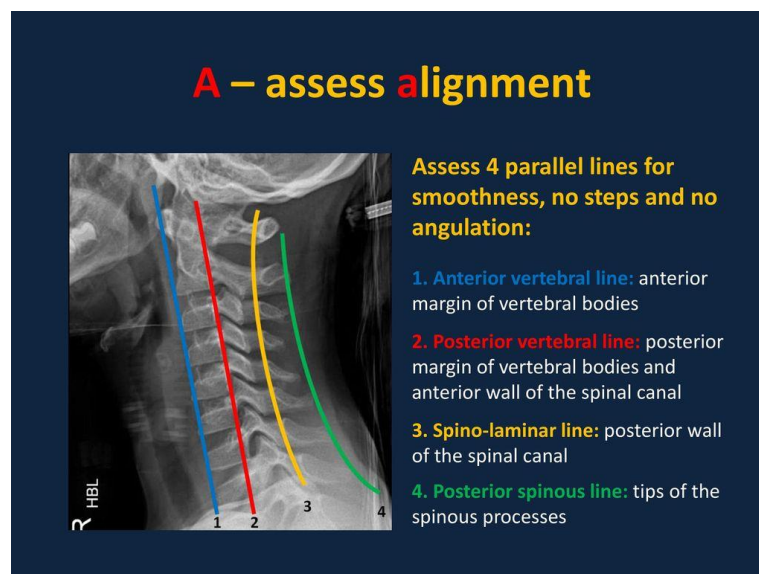


Gambar 3. Radiografi vertebra posisi lateral

V. Penilaian radiografi vertebra secara umum (ABCS)

A. Alignment / kesegarisan

Yang dimaksud dengan alignment adalah “*straight line, or in correct or appropriate relative positions*“. Tulang yang tidak berada dalam posisi yang benar maka dapat kita sebut mengalami malalignment. Malalignment dapat terjadi pada tulang yang patah atau sendi yang mengalami perubahan posisi.



Gambar 4. Cara menilai alignment tulang

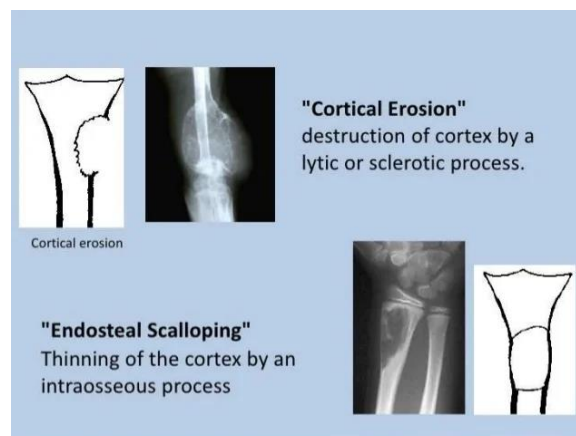
Penilaian *alignment* vertebra cervical dilakukan pada posisi lateral dengan melihat kesegarisan :

1. Garis anterior vertebra
2. Garis posterior vertebra
3. Garis spinolaminar
4. Garis posterior spinosus
5. Garis clivus-odontoid

Sementara pada level vertebra lainnya, *alignment* dinilai dengan melihat kesegarisan garis anterior vertebra, posterior vertebra dan posterior spinosus. Vertebra dinyatakan mengalami listesis (spondilolistesis) jika terdapat ketidaksegarisan / pergeseran garis-garis tersebut.

**B. Bone : Bentuk, densitas, fraktur, destruksi, osteofit, dll**

Amati bagaimana kondisi dari korteks dan medulla pada tulang. Apakah normal ataukah mengalami penipisan, bagaimana trabekulasi dari tulangnya, apakah normal atau mengalami osteoporosis. Selain itu, lihat jika ada patahan atau diskontinuitas pada bentuk tulang hingga kecurigaan penambahan massa tulang yang abnormal



Gambar 5. Gambaran penipisan dan erosi pada korteks tulang

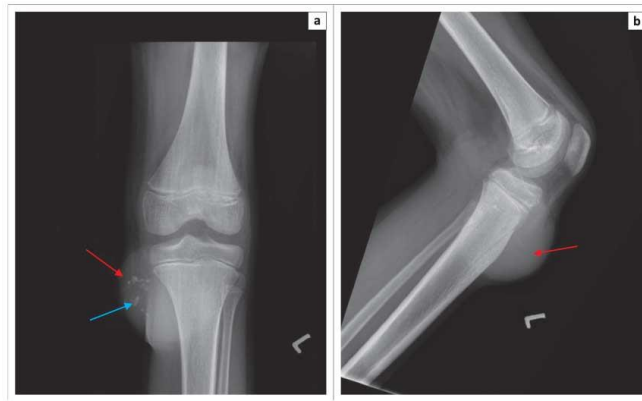
**C. Cartilage : sela sendi/ celah diskus intervertebralis**

Kartilago berada pada ujung-ujung sendi tulang yang tak tampak dari pemeriksaan x ray karena tidak memiliki cukup densitas untuk terlihat melalui x ray. Yang dimaksud dengan cartilago disini adalah celah dan permukaan sendinya. Gangguan yang sering terjadi pada celah sendi adalah adanya arthritis (keradangan dari sendi) dapat karena osteoarthritis, rheumatik arthritis, psoriatic arthritis, bone erosion, dll.

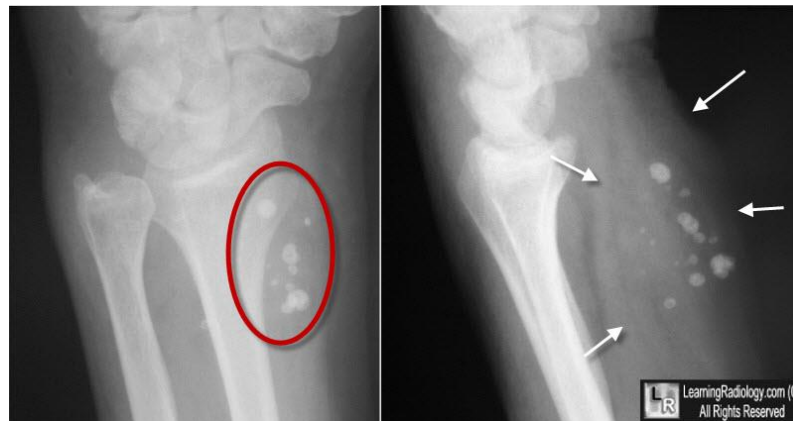**D. Soft tissue / jaringan lunak: massa, kalsifikasi, dll**

Amati apakah terdapat pembesaran/ pembengkakan *soft tissue*, dilihat juga apakah terjadi kalsifikasi pada soft tissue.





Gambar 6. Radiografi (a) posisi anteroposterior dan (b) lateral pada lutut kiri memperlihatkan adanya gambaran *soft tissue mass* di aspek anteromedial hingga tibia proksimal (panah merah)



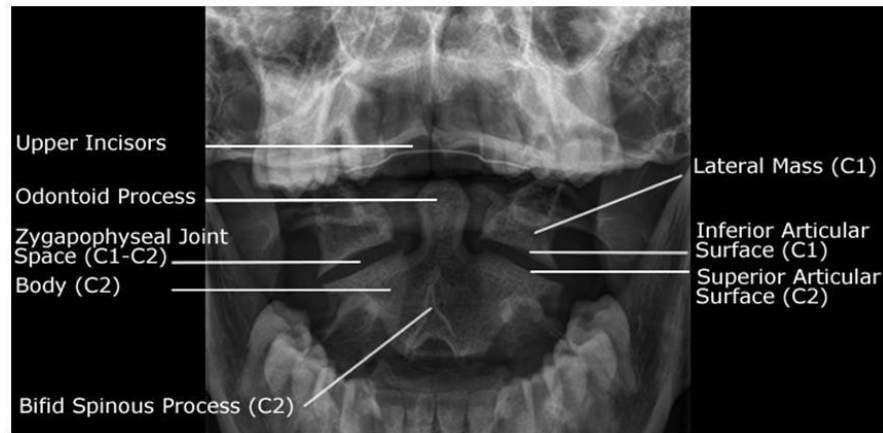
Gambar 7. Kalsifikasi (lingkaran merah) pada soft tissue

## VI. RadioanATOMI Penyusun Vertebrae

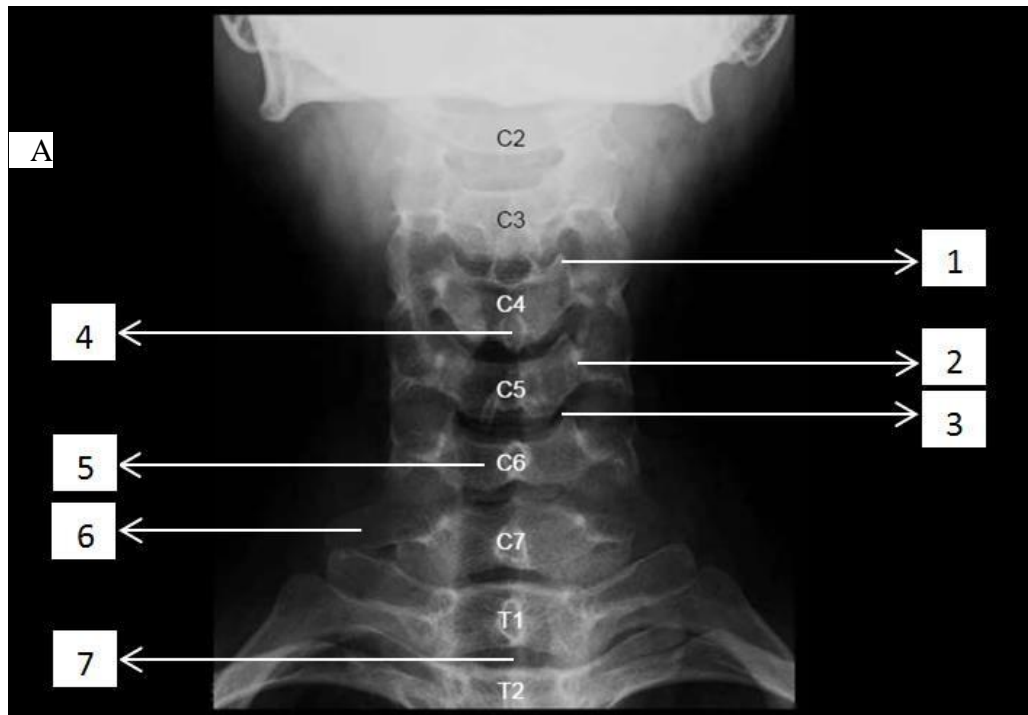### A. Os vertebrae cervical

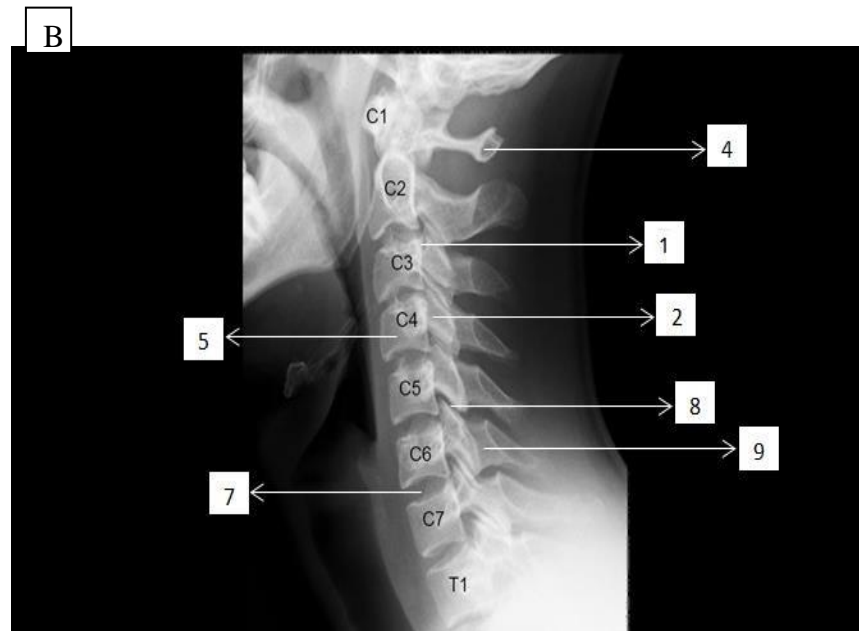
Tulang belakang cervical terdiri dari 7 vertebra. C1 dan C2, merupakan tulang yang sangat khusus dan diberi nama yang unik yaitu atlas dan sumbu. C3-C7 adalah tulang yang lebih klasik, memiliki corpus, pedikel, lamina, processus spinosus dan sendi facet.

Diskus intervertebralis pada servikal terletak antara korpus vertebra C2-C7. Diskus intervertebralis terletak antara setiap korpus vertebra caudal mulai dari aksis. Diskus ini terdiri dari 4 bagian: nukleus pulposus pada bagian tengah, anulus fibrosis mengelilingi inti, dan 2 lempeng akhir yang melekat pada badan vertebra yang berdekatan



Gambar 8. RadioanATOMI pada radiografi vertebra C1-C2 posisi AP *open mouth*

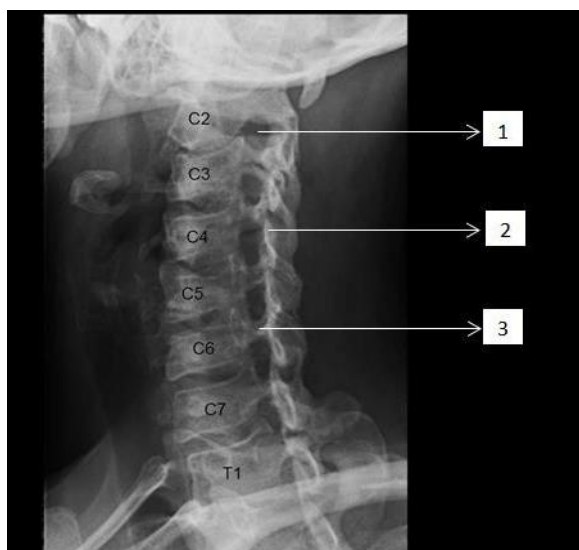




Gambar 9. Radioanatomi pada radiografi vertebra servikal posisi AP (A) dan lateral (B).

- Ket :
- |                        |                            |
|------------------------|----------------------------|
| 1. Prosesus uncinatus  | 6. Prosesus transversus    |
| 2. Pedikel             | 7. Diskus intervertebralis |
| 3. Sendi uncovertebral | 8. Sendi facet             |
| 4. Prosesus spinosus   | 9. Lamina                  |
| 5. Corpus vertebra     |                            |

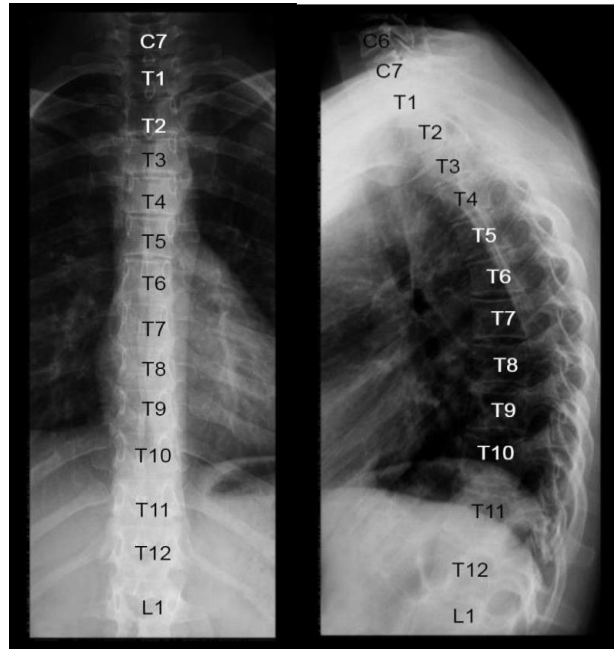
Foramen intervertebralis servikal hanya dapat dilihat dengan radiografi servikal posisi oblik. Sementara pada vertebra torakolumbal, foramen intervertebralis dapat dilihat pada radiografi servikal radiografi servikal posisi lateral.



- Ket :**
1. Foramen intervertebralis
  2. Lamina
  3. Pedikel

Gambar 10. Radioanatomi pada radiografi vertebra servikal posisi oblik

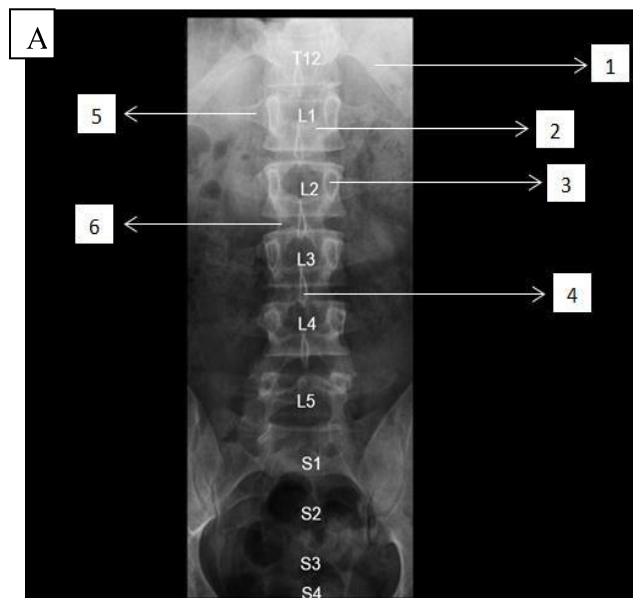
**1. Os vertebrae thoracal**

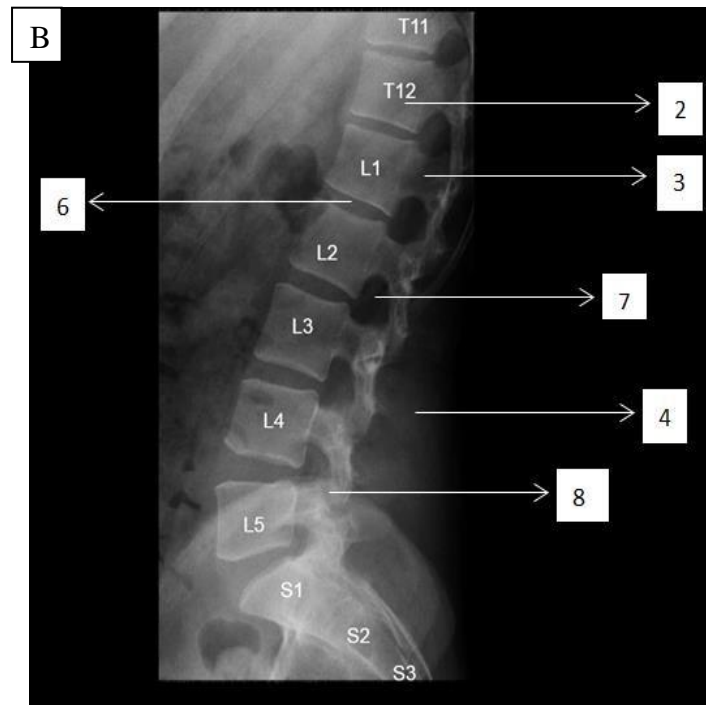


Gambar 7. RadioanATOMI pada radiografi vertebra torakal posisi AP dan lateral.

**2. Os vertebrae lumbal**

Vertebra lumbalis terdiri dari 5 ruas tulang atau nama lainnya adalah ruas tulang pinggang dengan luas tulang pinggang terbesar. Tajuk durinya lebar dan berbentuk seperti kapak kecil. Tajuk sayapnya panjang dan langsing. Ruas kelima membentuk sendi dan sacrum pada sendi lumbosacral.





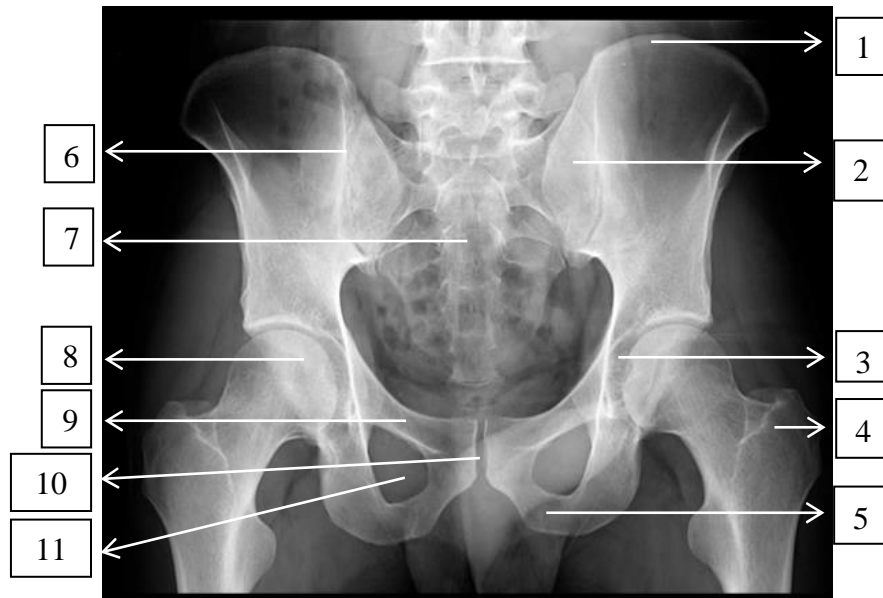Gambar 8. RadioanATOMI pada radiografi vertebra lumbal posisi AP (A) dan lateral (B).

- Ket :**
- |                      |                             |
|----------------------|-----------------------------|
| 1. Iga 12            | 5. Prosesus transversus     |
| 2. Corpus vertebra   | 6. Diskus intervertebralis  |
| 3. Pedikel           | 7. Foramen intervertebralis |
| 4. Prosesus spinosus | 8. Sendi facet              |

### 3. Pelvis

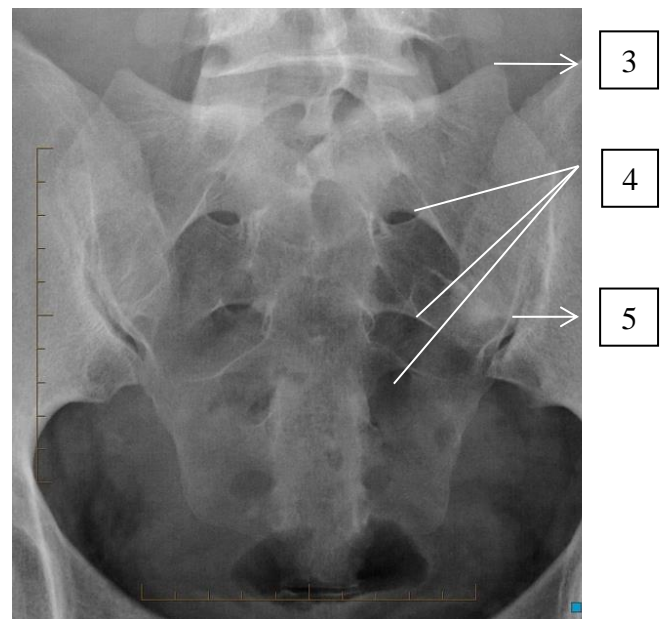
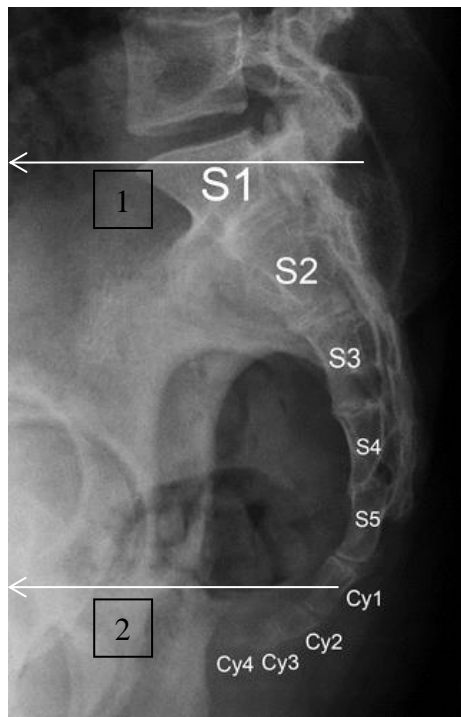
Tulang panggul terdiri dari dua buah tulang os coxae, os sacrum dan os coccygeus. Os coxae atau tulang panggul dextra dan sinistra merupakan tulang yang berbentuk besar, irregular dan masing-masing berkembang dari fusi tiga tulang ilium, ischium, dan pubis.

Sacrum merupakan tulang besar berbentuk segitiga terdiri dari lima vertebrae yang berfungsi berartikulasi pada bagian proksimal dengan lima tulang lima lumbal, bagian lateral dengan ilium, dan bagian distal dengan coccyx. Permukaan depan sacrum condong mencekung, kiri dan kanan dari garis tengah terdapat lubang disebut foramina sacralia anterior. Os coccygeus berbentuk segitiga, terdiri dari 3-5 ruas tulang dan bersatu.



Gambar 9. RadioanATOMI pada radiografi pelvis posisi AP.

- Ket :**
- |                         |                         |
|-------------------------|-------------------------|
| 1. Crista Iliaca        | 7. Sakrum               |
| 2. Sacral wing          | 8. Caput femur          |
| 3. Acetabulum           | 9. Ramus pubis superior |
| 4. Trochanter mayor     | 10. Simfisis pubis      |
| 5. Ramus pubis inferior | 11. Foramen obturator   |
| 6. Sendi sakroiliaka    |                         |

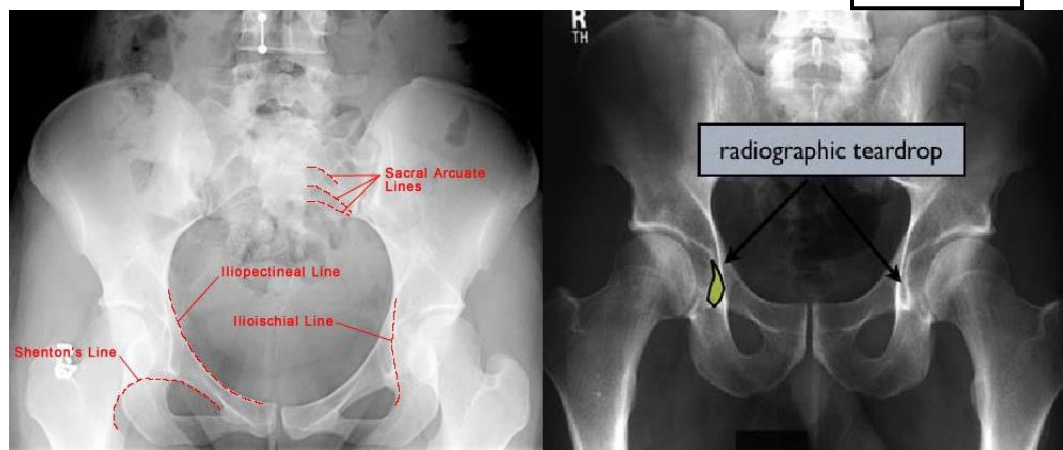


Gambar 10. Kiri : tampak lateral os sacrum dan os coccyxgeus. Kanan : tampak AP os sacrum

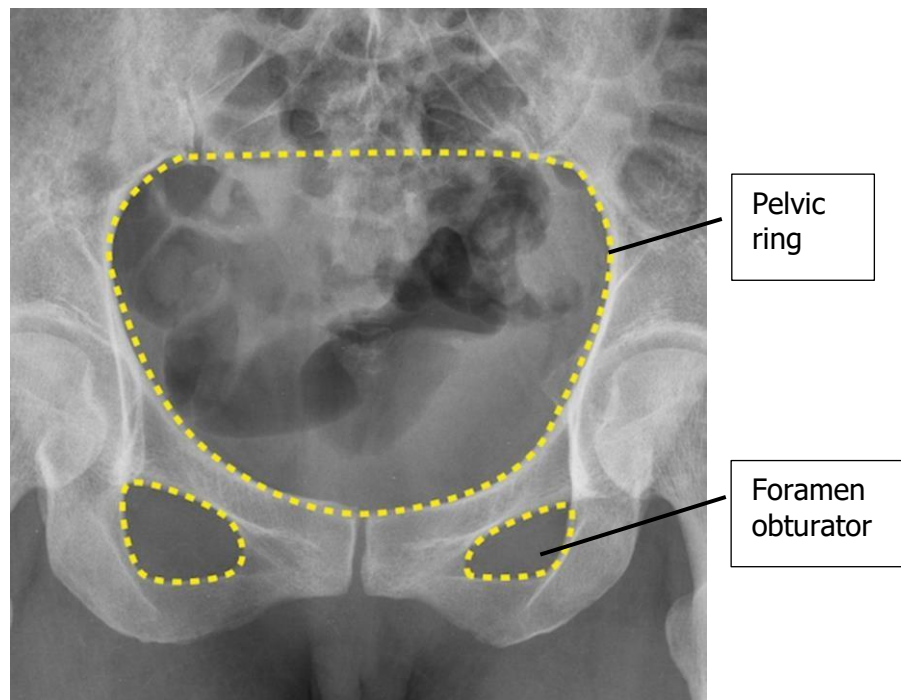
- Ket :**
1. Hip bone : coxal bone: pelvic bone
  2. Os coccyxgeus
  3. Processus articular superior
  4. Sacral foramina
  5. Sacroiliac joint sinistra

Terdapat beberapa garis khayal di radiografi pelvis yang memiliki makna khusus, terutama pada kasus trauma. Garis khayal tersebut adalah:

1. Garis iliopectineal/ iliopubic. Jika terjadi diskontinuitas pada garis ini maka kemungkinan telah terjadi fraktur kolum anterior acetabulum.
2. Garis ilioischial. Jika terjadi diskontinuitas pada garis ini maka kemungkinan telah terjadi fraktur kolum posterior acetabulum.
3. Tear drop. Jika tear drop bergeser maka kemungkinan terdapat occult fracture acetabulum.
4. Garis arkuata sacrum. Jika tidak segaris maka kemungkinan terdapat fraktur sacrum.
5. Garis Shenton's. Jika tidak segaris maka kemungkinan terjadi fraktur femur proksimal.
6. Garis pada tiga cincin yaitu pelvic ring dan foramen obturator. Jika terdapatdisrupsi cincin, maka kemungkinan terjadi fraktur







Gambar 10. Garis khayal pada radiografi pelvis posisi AP.

## VI. Prosedur kerja

- A. Pembacaan foto vertebrae dimulai dengan menyalakan light box
- B. Pastikan bahwa foto yang akan dibaca benar dimiliki oleh pasien tsb. Konfirmasi identitas pasien dengan foto yang akan dibaca.
- C. Radiografi vertebra/ pelvis di baca dengan menempatkan sisi kanan foto (marker R) di sisi kiri pemeriksa atau sisi kiri foto (marker L) di sisi kanan pemeriksa.
- D. Tentukan posisi pengambilan foto : AP atau lateral
- E. Menyebutkan apakah foto tersebut layak baca atau tidak, amati densitasnya apakah aspek yang akan dilakukan pembacaan dapat terlihat dengan baik atau tidak
- F. Lakukan interpretasi yang terdiri dari :
  1. Radioanatomi penulangan pada foto
  2. Kualitas *alignment* tulang
  3. Kualitas *bone*
  4. Kualitas *cartilage*
  5. Kualitas *soft tissue*
  6. Diakhiri dengan melaporkan keseluruhan hasil pembacaan (normal/tidak)

## CHEKLIST PEMERIKSAAN X-RAY TULANG BELAKANG

NAMA :

NIM :

NO	ASPEK YANG DINILAI	Penilaian	
		Ya	Tidak
<b>TAHAP ORIENTASI</b>			
1	Membaca Basmallah		
2	Mencuci tangan 6 langkah		
3	Mengeringkan tangan dengan lap bersih/tisu		
4	Memasang foto rontgen vertebra ke lampu baca		
5	Mengidentifikasi posisi foto rontgen vertebra AP/lateral/oblik		
6	Membaca identitas pemilik foto dan konfirmasi kepada pasien		
<b>TAHAP KERJA</b>			
7	Menunjukkan dan menyebutkan anatomi vertebra cervical AP/lateral/oblik :		
	<ul style="list-style-type: none"> <li>• Corpus vertebrae</li> <li>• Pedikel</li> <li>• Prosesus spinosus</li> <li>• Prosesus transversus</li> <li>• Diskus intervertebralis</li> <li>• Sedi facet</li> <li>• Foramen intervertebralis</li> </ul>		
8	Menilai alignment vertebra servikalis		
9	Menilai bone vertebra servikalis		
10	Menilai soft tissue vertebra servikalis		
11	Menunjukkan dan menyebutkan anatomi vertebra lumbal AP dan lateral AP/lateral/oblik :		
	<ul style="list-style-type: none"> <li>• Corpus vertebrae</li> <li>• Pedikel</li> <li>• Prosesus spinosus</li> <li>• Prosesus transversus</li> <li>• Diskus intervertebralis</li> <li>• Sendi facet</li> <li>• Foramen intervertebralis</li> </ul>		
12	Menilai alignment vertebra lumbal		
13	Menilai bone vertebra lumbal		
14	Menilai soft tissue vertebra lumbal		
15	Menunjukkan dan menyebutkan anatomi vertebra pelvis AP/lateral/oblik :		
	<ul style="list-style-type: none"> <li>• Crista Iliaca</li> <li>• Sacral wing</li> </ul>		

	<ul style="list-style-type: none"> <li>• Acetabulum</li> <li>• Trochanter mayor</li> <li>• Ramus pubis inferior</li> <li>• Sendi sakroiliaka</li> <li>• Sakrum</li> <li>• Caput femur</li> <li>• Ramus pubis superior</li> <li>• Simfisis pubis</li> <li>• Foramen obturator</li> </ul>		
16	Menilai alignment pelvis		
17	Menilai bone pelvis		
18	Menilai soft tissue pelvis		
19	Menunjukkan dan menyebutkan anatomi sacrum dan coccyxgeus AP/lateral :		
	<ul style="list-style-type: none"> <li>• Hip bone : coxal bone: pelvic bone</li> <li>• Os coccyxgeus</li> <li>• Processus articular superior</li> <li>• Sacral foramina</li> <li>• Sacroiliac joint sinistra</li> </ul>		
20	Menilai alignment sacrum dan coccyxgeus		
21	Menilai bone sacrum dan coccyxgeus		
22	Menilai soft tissue sacrum dan coccyxgeus		
23	Menunjukkan garis khayal di foto rontgen pelvis		
	<ul style="list-style-type: none"> <li>• Garis iliopectineal/ iliopubic</li> <li>• Garis ilioischial</li> <li>• Tear drop</li> <li>• Garis Arkuata Sacrum</li> <li>• Garis Shenton's</li> <li>• Garis Pelvis Ring</li> <li>• Garis Cincin Foramen Obturator</li> </ul>		
<b>PENUTUP</b>			
24	Mencuci tangan		
25	Menyimpulkan dan melaporkan hasil pemeriksaan		
26	Membaca hamdallah dan mengakhiri sesi pemeriksaan kepada pasien		
<b>SIKAP PROFESIONAL</b>			
Melakukan dengan percaya diri, sopan, ramah, dan rapi			
		<b>Tanggal Kegiatan</b>	
		<b>Nama Instruktur</b>	
		<b>Tanda Tangan Instruktur</b>	

## PEMERIKSAAN SENSIBILITAS

### I. PENDAHULUAN

Pemeriksaan sistem sensorik merupakan bentuk pemeriksaan neurologis yang dilakukan untuk menentukan lokasi atau letak kelainan lesi pada kelainan sistem saraf secara spesifik. Pemeriksaan ini juga bermanfaat menentukan jenis pemeriksaan penunjang lainnya untuk membantu menegakkan diagnosis.

Adanya gangguan pada otak, medulla spinalis, dan saraf tepi dapat menimbulkan gangguan sensorik. Berbeda dengan gangguan motorik yang dapat diukur melalui pemeriksaan sistem motorik, atau atrofi otot. Gangguan sensori tidak dapat terlihat secara langsung karena hanya berupa keluhan subyektif pasien, misalnya perasaan kesemutan atau baal (parestesi), kebas atau mati rasa, kurang sensitif (hipoestesia) atau sangat sensitif (hiperestesi). Pemeriksaan sensorik menjadi pemeriksaan neurologis yang paling sulit dilakukan karena sifatnya yang sangat subjektif ini.

### II. TUJUAN

#### 1. Tujuan Instruksional Umum:

Mahasiswa mampu melakukan dan menjelaskan berbagai cara pemeriksaan sensorik/sensibilitas

#### 2. Tujuan Instruksional Khusus:

- a) Mampu mempersiapkan alat dan pasien untuk pemeriksaan sensorik
- b) Mampu memberikan instruksi dan melakukan pemeriksaan sensorik secara benar
- c) Mampu mempersiapkan alat dan pasien untuk pemeriksaan sensasi superfisial atau eksteroseptif (sensasi taktil, sensasi nyeri superfisial)
- d) Mampu mempersiapkan alat dan pasien untuk pemeriksaan sensasi propioseptif (posisi dan pergerakan sendi, sensasi getar, sensasi diskriminasi)

### III. DASAR TEORI

Pemeriksaan sensorik terbagi atas pemeriksaan sensibilitas eksteroseptif (superfisialis) dan propioseptif. Pemeriksaan sensibilitas eksteroseptif terdiri dari sensibilitas taktil, sensibilitas nyeri, dan sensibilitas suhu. Sedangkan pemeriksaan sensibilitas propioseptif terdiri dari sensibilitas posisi sendi, sensibilitas getar, sensibilitas tekan dan nyeri dalam. Dalam penilaian sistem sensorik, perlu dipahami pola-pola distribusi sensorik pada kulit, yang disebut dermatom. Pada kelainan sensorik akibat gangguan sistem saraf pusat, ditemukan

gangguan sensibilitas dengan pola dermatom terbatas tegas. Sedangkan gangguan sistem saraf perifer akan menyebabkan kelainan sensibilitas dengan pola dermatom tidak terbatas tegas

Pemeriksaan sensibilitas merupakan pemeriksaan neurologis yang bertujuan untuk mengetahui fungsi sensorik sistem saraf. Pemeriksaan sensibilitas meliputi :

1. Pemeriksaan sensasi taktil (raba)
2. Pemeriksaan sensasi nyeri superfisial
3. Pemeriksaan sensasi suhu
4. Pemeriksaan sensasi gerak dan posisi
5. Pemeriksaan sensasi getar

Gangguan di otak, medula spinalis, dan saraf perifer bisa menyebabkan gangguan fungsi sensorik. Gangguan semacam ini tidak sejelas kelainan motorik atau atrofi otot. Gangguan sensorik bisa bermanifestasi sebagai parestesi, atau yang jika menjadi lebih sensitif, dinamakan hiperestesi. Kelainan *canalis centralis medulla spinalis* bisa memperlihatkan gambaran disosiasi seperti: analgesik terhadap sensasi panas atau nyeri saja, sedangkan sensasi yang lain masih terasa normal. Seorang yang neurosis sering mengeluh mengenai perasaan “seperti ada serangga yang menggerayangi” seluruh permukaan kulitnya.

Untuk melakukan pemeriksaan sensorik, hal-hal berikut di bawah ini sebaiknya dipahami:

1. Pasien harus dalam keadaan sadar penuh.
2. Pasien tidak sedang lelah/capek, kelelahan akan menyebabkan gangguan perhatian dan memperpanjang waktu reaksi.
3. Pasien harus tahu dan paham akan prosedur pemeriksaan. Kerja sama dokter-pasien sangatlah penting.
4. Dokter harus menjelaskan prosedur dan tujuan dilakukannya pemeriksaan terhadap pasien.
5. Mungkin muncul tanda-tanda yang bisa diamati oleh pemeriksa selama pemeriksaan seperti perubahan mimik, mengedipkan mata, gerakan tubuh. Mungkin juga didapatkan dilatasi pupil, peningkatan nadi per menit, hingga berkeringat.
6. Pemeriksa seharusnya tidak hanya memperhatikan perihel sensasinya saja, tetapi amati pula intensitas dan gradasi rangsangan yang dirasakan penderita (yang tercermin dari respon yang diberikan).
7. Tiap individu mungkin mempunyai perbedaan persepsi dan interpretasi untuk masing-masing rangsang yang dikenakan pada kulit (di tiap-tiap area tubuhnya), dan juga kemungkinan bahwa seseorang akan memberikan respon yang berbeda dalam situasi yang beda pula.
8. Prinsip kesimetrisan sangatlah penting, untuk membandingkan sisi kanan dan kiri. Prinsip

- ke- ekstriman juga tidak kalah penting untuk membandingkan nilai rata-rata dengan daerah yang terdeteksi ekstrem, untuk memastikan bahwa pemeriksaan sudah tepat.
9. Pemeriksaan fungsi sensorik harus dilakukan dengan tenang (tidak terburu-buru), menggunakan peralatan yang lengkap dan aman, dan pasien harus dalam keadaan rileks/santai.
  10. Hasil dari pemeriksaan fungsi sensorik kadang diluar dugaan, rumit, dan sulit untuk diinterpretasikan, sehingga kita harus hati-hati dalam mengambil kesimpulan.

#### IV. PROSEDUR PEMERIKSAAN

##### A. Pemeriksaan Sensasi Taktil (Raba)

Alat yang dipakai : kuas halus, kapas, bulu, tissue, atau bila peralatan tidak tersedia, pemeriksaan dapat dilakukan dengan jari tangan yang disentuhkan ke kulit secara halus sekali.

##### Cara pemeriksaan :

1. Mata penderita dalam keadaan tertutup.
2. Lakukan stimulasi seringan mungkin, jangan sampai memberikan tekanan terhadap jaringan subkutan.
3. Tekanan dapat ditambah sedikit bila memeriksa telapak tangan dan telapak kaki yang kulitnya lebih tebal.
4. Selama pemeriksaan, minta penderita untuk menyatakan “Ya” atau “Tidak” apabila dia merasakan atau tidak merasakan adanya rangsangan, dan sekaligus juga diminta untuk menyatakan tempat atau bagian tubuh mana yang dirangsang. Selain itu juga dinilai apakah terdapat perbedaan intensitas rangsangan pada daerah yang simetris, misalnya telapak tangan kiri dengan telapak tangan kanan.
5. Hendaknya pemeriksaan dilakukan pada kulit yang tidak berambut, karena gesekan pada rambut juga memberikan sensasi yang menyerupai sensasi taktil.
6. Pemeriksaan hendaknya dilakukan pada daerah yang terdapat kelainan ke daerah yang sensasinya normal.

##### Beberapa istilah sehubungan dengan kelainan sensasi taktil antara lain :

1. Kehilangan sensasi taktil dikenal sebagai anestesia.
2. Berkurangnya sensasi taktil dikenal sebagai hipoestesia atau hipestesia.
3. Sensasi taktil yang meningkat dikenal sebagai hiperestesia

##### B. Pemeriksaan Nyeri Superfisial

Alat yang dipakai dapat berupa jarum biasa, peniti, jarum pentul atau jarum yang

terdapat pada pangkal palu refleks. Stimulator listrik atau panas tidak dianjurkan.

**Cara Pemeriksaan:**

1. Pemeriksaan terlebih dahulu mencobakan tusukan jarum tadi terhadap dirinya sendiri, dan mencontohkannya pada penderita.
2. Mata penderitatertutup.
3. Dilakukan penekanan terhadap kulit penderita seminimal mungkin, jangan sampai menimbulkan perlukaan
4. Rangsangan terhadap kulit dikerjakan dengan ujung jarum dan kepala jarum secara bergantian, sementara itu penderita diminta untuk menyatakan sensasinya sesuai dengan pendapatnya, apakah terasa tajam atau tumpul.
5. Penderita juga diminta untuk menyatakan apakah terdapat perbedaan intensitas ketajaman rangsangan di daerah yang simetris.
6. Apabila dicurigai ada daerah yang sensasinya menurun maka rangsangan dimulai dari daerah tadi menuju ke arah yang normal.
7. Apabila dicurigai ada daerah yang sensasinya meninggi maka rangsangan dimulai dari daerah tadi ke arah yang normal.

**Beberapa istilah sehubungan dengan gangguan sensasi nyeri superfisial adalah:**

1. Analgesia menunjukkan daerah yang tidak sensitif terhadap rangsang nyeri.
2. Hipalgesia menunjukkan sensitivitas yang menurun.
3. Hiperalgnesia menunjukkan peningkatan sensitivitas.

**C. Pemeriksaan Sensasi Suhu**

Prinsip dasar mengenai alat yang digunakan untuk pemeriksaan sensasi suhu adalah tabung yang diisi dengan air panas dan air dingin. Tabung logam lebih diutamakan daripada kaca karena logam merupakan konduktor yang lebih baik dari kaca. Sensasi dingin memerlukan air bersuhu 5-10°C dan sensasi panas menggunakan air bersuhu 40-50°C. Kurang dari 5°C atau lebih dari 45°C akan menimbulkan nyeri.

**Cara Pemeriksaan:**

1. Pasien terlentang
2. Mata pasien tertutup.
3. Pemeriksa harus mencoba sensasi panas pada diri sendiri terlebih dahulu.
4. Sensasi hangat bisa digunakan sebagai variasi.

Orang normal dapat menyebutkan perbedaan antara suhu 2°C-5°C. Abnormalitas sensasi suhu dinamakan *thermanesthesia*, *thermhipesthesia*, *thermhiperesthesia*, yang digunakan baik untuk istilah sensasi dingin dan panas.



#### D. Pemeriksaan Gerak Dan Posisi

**Pengertian umum tentang sensasi ini adalah sebagai berikut :**

1. Sensasi gerak juga dikenal sebagai sensasi kinetik atau sensasi gerak aktif /pasif.
2. Sensasi gerak terdiri dari kesadaran tentang adanya gerakan di dalam berbagai bagian tubuh.
3. Sensasi posisi atau sensasi postur terdiri dari kesadaran terhadap posisi tubuh atau posisi bagian tubuh terhadap ruang.
4. Kemampuan pengenalan gerakan bergantung pada rangsangan yang muncul sebagai akibat dari gerakan sendi serta pemanjangan /pemendekan otot-otot.
5. Individu normal sudah mampu mengenal gerakan selebar 1-2 derajat pada sendi interfalangeal.

Tujuan pemeriksaan adalah untuk memperoleh kesan penderita terhadap gerakan dan pengenalan terhadap arah gerakan, kekuatan, lebar atau luas gerakan (range of movement) sudut minimal yang penderita sudah mengenali adanya gerakan pasif, dan kemampuan penderita untuk menentukan posisi jari dalam ruangan

#### **Cara pemeriksaan:**

1. Tidak diperlukan alat khusus.
2. Mata penderita tertutup.
3. Penderita dapat duduk atau berbaring.
4. Jari yang diperiksa harus “dipisahkan” dari jari-jari di sebelah kiri/kanannya sehingga tidak bersentuhan, sementara itu jari yang diperiksa tidak boleh melakukan gerakan aktif seringan apapun.
5. Jari-jari penderita harus benar-benar dalam keadaan relaksasi dan digerakkan secara pasif oleh pemeriksa dengan menjepit jari tersebut dengan dua jari pemeriksa. Sentuhan dilakukan seringan mungkin sehingga dihindari adanya tekanan terhadap jari-jari tadi.
6. Penderita diminta untuk mengenali jari mana yang dipegang oleh pemeriksa. Penderita juga diminta untuk menyatakan apakah ada perubahan posisi jari ataupun apakah ada gerakan pada jarinya, misalnya jarinya digerakkan ke arah bawah atau atas oleh pemeriksa.
7. Apabila diperoleh kesan adanya gangguan sensasi gerak dan posisi maka dianjurkan untuk memeriksa bagian tubuh lain yang ukurannya lebih besar, misalnya tungkai bawah atau lengan bawah
8. Cara lain ialah dengan memosisikan jari-jari salah satu tangan penderita pada pola

tertentu, kemudian penderita dengan mata tertutup diminta untuk menirukan posisi tadi pada tangan yang lain.

#### **E. Pemeriksaan Sensasi Getar**

##### **Pengertian umum**

Sensasi vibrasi disebut pula dengan palestesia yang berarti kemampuan untuk mengenal atau merasakan adanya rasa getar, ketika garpu tala yang telah digetarkan diletakkan pada bagian tulang tertentu yang menonjol.

##### **Alat yang dipakai :**

1. Garpu tala yang mempunyai frekuensi 128 Hz.
2. Ada pula yang berpendapat bahwa dengan frekuensi 256 Hz akan diperoleh hasil yang lebih baik.
3. Bagian tubuh yang nantinya ditempelkan pangkal garpu tala antara lain : ibu jari kaki, maleolus lateralis/medialis, tibia, sakrum, spina iliaca anterior superior, prosesus stiloideus radius/ulna, dan sendi-sendi jari.

##### **Cara Pemeriksaan :**

1. Mata penderitaditutup.
2. Getarkan garpu tala terlebih dahulu, dengan jalan ujung garpu tala dipukulkan pada benda padat/keras yanglain.
3. Kemudian pangkal garpu tala segera ditempelkan pada permukaan keras bagian tubuh tertentu, misalnya sendi jari.
4. Ditanyakan kepada penderita apakah ia merasakan getaran saat ditempelkan garpu tala tersebut, kemudian diminta untuk merasakan sampai getaran tersebut hilang. Yang dicatat ialah tentang intensitas dan lamanya vibrasi.
5. Kedua hal tersebut bergantung pada kekuatan penggetaran garpu tala dan interval antara penggetaran garpu tala tadi dengan saat peletakan garpu tala pada bagian tubuh yang diperiksa.

##### **Hasil :**

Dikatakan normal bila penderita merasakan getaran maksimal. Yang lebih penting lagi ialah kemampuan penderita untuk merasakan getaran ketika garpu hampir berhenti bergetar, hilangnya rasa getar disebut palanestesia.

##### **Kesalahan yang mungkin timbul pada KETERAMPILAN sensorik ini :**

1. Pada pemeriksaan sensasi taktil, kesalahan dapat timbul bila terlalu kuat menekan kulit dengan alat, atau perabaan dilakukan pada kulit yang kasar.
2. Pada pemeriksaan sensasi nyeri, kesalahan yang terjadi antara lain :
  - a. Terjadinya luka atau perdarahan.

- b. Perbedaan intensitas rangsangan.
- c. Variasi normal dari ambang rangsang nyeri bisa diinterpretasikan sebagai kelainan.
- 3. Pada pemeriksaan sensasi posisi sendi dan sensasi getar, kesalahan yang mungkin terjadi:
  - a. Kurangnya penjelasan atau tidak adekuat.
  - b. Pemeriksaan dilakukan dengan tergesa-gesa tanpa melakukan pengecekan.

#### F. Pemeriksaan Sensasi Tekan

##### Prinsip umum:

1. Hal ini disebut juga sebagai *piesthesia*.
2. Sensasi tekan berhubungan erat dengan sensasi taktil, tetapi juga berkaitan dengan persepsi tekanan atas area subkutis.
3. Sensasi tekan juga berhubungan erat dengan sensasi posisi melalui kolumna posterior medulla spinalis.

##### Peralatan:

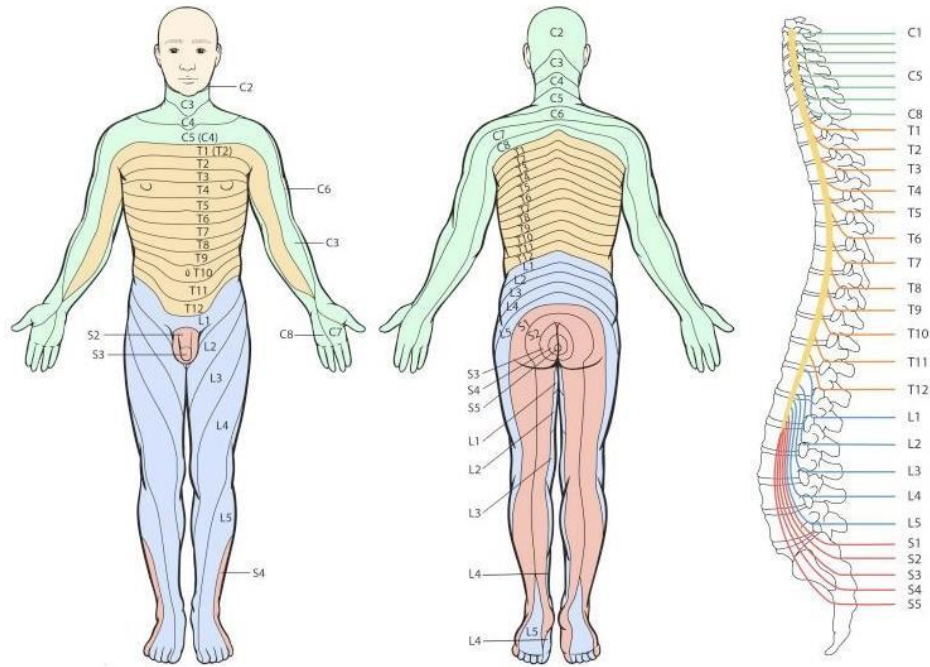
1. Sembarang benda tumpul, bisa juga digunakan ujung jari.
2. Untuk pemeriksaan kuantitatif, gunakan *aesthesiometer* atau *piesimeter*.

##### Prosedur:

1. Pasien dalam posisi terlentang, mata tertutup.
2. Tekankan benda tumpul pada otot atau tendon.
3. Tanyakan pada pasien, adakah tekanan yang dirasakan dan kemudian minta pasien menyebutkan lokasinya.

##### Interpretasi

1. Pemeriksaan sensibilitas/ neurosensorik menilai fungsi saraf-saraf sensorik sesuai dengan fungsinya, yakni fungsi taktil (rabaan dan sentuhan), termal (suhu), vibrasi (getaran), nyeri, dan propiosepsi (posisi dan gerak)
2. Interpretasi kelainan pada pemeriksaan sensibilitas saraf perifer tergantung pada dermatom kulit yang diperiksa. Dermatome adalah pembagian area kulit sesuai dengan saraf spinal yang menginervasinya secara sensorik maupun motorik.
3. Kelainan sensorik pada dermatome tertentu dapat menggambarkan kelainan pada segmen saraf pada dermatome tersebut juga. Pada kelainan saraf yang bersifat sentral/ UMN, kelainan sensorik dimulai pada segmen dimana terdapat kelainan hingga ke seluruh segmen dibawahnya



Gambar 1. Dermatome pada tubuh manusia

**CHECKLIST  
PEMERIKSAAN SENSORI TAKTIL**

**NAMA :**

**NIM :**

NO	ASPEK YANG DINILAI	Penilaian	
		Ya	Tidak
<b>TAHAP ORIENTASI</b>			
1	Mengucapkan salam dan memperkenalkan diri		
2	Menanyakan identitas pasien		
3	Menjelaskan tujuan dan prosedur pemeriksaan serta meminta persetujuan pasien (informed consent)		
4	Membaca basmalah sebelum melakukan pemeriksaan		
5	Mencuci tangan 6 langkah		
<b>TAHAP KERJA</b>			
6	Memilih alat yang tepat		
7	Memberikan instruksi singkat kepada pasien terkait pemeriksaan sensasi taktil		
8	Meminta pasien untuk menutup kedua matanya		
9	Memberikan stimulasi ringan pada area dahi dan atau pipi dan atau dagu dan meminta pasien untuk menyebutkan area mana yang diberi stimulasi ringan tersebut		
10	Memberikan stimulasi ringan pada sisi kanan dan kiri dahi, pipi dan dagu sambil menanyakan kepada pasien dengan mata yang masih tertutup manakah area yang paling terasa atau sisi mana yang terasa/tidak terasa sama sekali		
<b>PENUTUP</b>			
11	Menyimpulkan dan melaporkan hasil pemeriksaan		
12	Mencuci tangan setelah kontak dengan pasien		
13	Membaca hamdalah		
<b>SIKAP PROFESIONAL</b>			
Melakukan dengan percaya diri, sopan, ramah, dan rapi			
Menunjukkan sikap empati			
Menggunakan bahasa yang mudah dipahami			
<b>Tanggal Kegiatan</b>			
<b>Nama Instruktur</b>			
<b>Tanda Tangan Instruktur</b>			

**CHECKLIST**  
**PEMERIKSAAN NYERI SUPERFISIAL**

**NAMA :**

**NIM :**

NO	ASPEK YANG DINILAI	Penilaian	
		Ya	Tidak
<b>TAHAP ORIENTASI</b>			
1	Mengucapkan salam dan memperkenalkan diri		
2	Menanyakan identitas pasien		
3	Menjelaskan tujuan dan prosedur pemeriksaan serta meminta persetujuan pasien (informed consent)		
4	Membaca basmalah sebelum melakukan pemeriksaan		
5	Mencuci tangan 6 langkah		
<b>TAHAP KERJA</b>			
6	Memilih alat yang tepat		
7	Memberikan instruksi singkat kepada pasien terkait pemeriksaan sensasi taktil		
8	Meminta pasien untuk menutup kedua matanya		
9	Menguji stimulasi dengan menusuk dirinya sendiri untuk mengukur tekanan jarum yang akan diberikan kepada pasien.		
10	Memberikan stimulasi tajam pada area dahi dan atau pipi dan atau dagu dan meminta pasien untuk menyebutkan area mana yang diberi stimulasi ringan tersebut		
11	Memberikan stimulasi tajam pada sisi kanan dan kiri dahi, pipi dan dagu sambil menanyakan kepada pasien dengan mata yang masih tertutup manakah area yang paling terasa atau sisi mana yang terasa/tidak terasa sama sekali		
<b>PENUTUP</b>			
12	Menyimpulkan dan melaporkan hasil pemeriksaan		
13	Mencuci tangan setelah kontak dengan pasien		
14	Membaca hamdalah		
<b>SIKAP PROFESIONAL</b>			
Melakukan dengan percaya diri, sopan, ramah, dan rapi			
Menunjukkan sikap empati			
Menggunakan bahasa yang mudah dipahami			
<b>Tanggal Kegiatan</b>			
<b>Nama Instruktur</b>			
<b>Tanda Tangan Instruktur</b>			

**CHECKLIST**  
**PEMERIKSAAN SENSASI SUHU**

**NAMA :**

**NIM :**

NO	ASPEK YANG DINILAI	Penilaian	
		Ya	Tidak
<b>TAHAP ORIENTASI</b>			
1	Mengucapkan salam dan memperkenalkan diri		
2	Menanyakan identitas pasien		
3	Menjelaskan tujuan dan prosedur pemeriksaan serta meminta persetujuan pasien (informed consent)		
4	Membaca basmalah sebelum melakukan pemeriksaan		
5	Mencuci tangan 6 langkah		
<b>TAHAP KERJA</b>			
6	Memilih alat yang tepat		
7	Memberikan instruksi singkat kepada pasien terkait pemeriksaan sensibilitas suhu		
8	Meminta pasien untuk menutup kedua matanya		
9	Memberikan stimulasi suhu dingin dan panas pada area dahi dan atau pipi dan atau dagu dan meminta pasien untuk menyebutkan area mana yang diberi stimulasi suhu tersebut		
10	Memberikan stimulasi suhu dingin dan panas pada sisi kanan dan kiri dahi, pipi dan dagu sambil menanyakan kepada pasien dengan mata yang masih tertutup manakah area yang paling terasa atau sisi mana yang terasa/tidak terasa sama sekali		
<b>PENUTUP</b>			
11	Menyimpulkan dan melaporkan hasil pemeriksaan		
12	Mencuci tangan setelah kontak dengan pasien		
13	Membaca hamdalah		
<b>SIKAP PROFESIONAL</b>			
Melakukan dengan percaya diri, sopan, ramah, dan rapi			
Menunjukkan sikap empati			
Menggunakan bahasa yang mudah dipahami			
<b>Tanggal Kegiatan</b>			
<b>Nama Instruktur</b>			
<b>Tanda Tangan Instruktur</b>			



**CHECKLIST**  
**PEMERIKSAAN SENSASI GERAK DAN POSISI**

NAMA :

NIM :

NO	ASPEK YANG DINILAI	Penilaian	
		Ya	Tidak
<b>TAHAP ORIENTASI</b>			
1	Mengucapkan salam dan memperkenalkan diri		
2	Menanyakan identitas pasien		
3	Menjelaskan tujuan dan prosedur pemeriksaan serta meminta persetujuan pasien (informed consent)		
4	Membaca basmalah sebelum melakukan pemeriksaan		
5	Mencuci tangan 6 langkah		
<b>TAHAP KERJA</b>			
6	Memberikan instruksi singkat kepada pasien terkait pemeriksaan sensasi gerak		
7	Meminta pasien untuk menutup kedua matanya		
8	Mengatur jari pasien yang diperiksa harus “dipisahkan” dari jari-jari di sebelah kiri/kanannya sehingga tidak bersentuhan		
9	Memberikan stimulasi berupa sentuhan atau gerakan halus tanpa tekanan terhadap jari-jari pasien		
10	Menekan jari-jari pasien di tangan kiri dan kanan dan meminta untuk mengenali jari mana yang dipegang oleh pemeriksa.		
11	Memposisikan jari-jari salah satu tangan penderita pada pola tertentu dan meminta pasien menirukan posisi pada tangan yang lain		
<b>PENUTUP</b>			
12	Menyimpulkan dan melaporkan hasil pemeriksaan		
13	Mencuci tangan setelah kontak dengan pasien		
14	Membaca hamdalah		
<b>SIKAP PROFESIONAL</b>			
Melakukan dengan percaya diri, sopan, ramah, dan rapi			
Menunjukkan sikap empati			
Menggunakan bahasa yang mudah dipahami			
		<b>Tanggal Kegiatan</b>	
		<b>Nama Instruktur</b>	
<b>Tanda Tangan Instruktur</b>			

**CHECKLIST  
PEMERIKSAAN SENSASI GETAR**

**NAMA :**

**NIM :**

NO	ASPEK YANG DINILAI	Penilaian	
		Ya	Tidak
<b>TAHAP ORIENTASI</b>			
1	Mengucapkan salam dan memperkenalkan diri		
2	Menanyakan identitas pasien		
3	Menjelaskan tujuan dan prosedur pemeriksaan serta meminta persetujuan pasien (informed consent)		
4	Membaca basmalah sebelum melakukan pemeriksaan		
5	Mencuci tangan 6 langkah		
<b>TAHAP KERJA</b>			
6	Memilih alat yang tepat untuk pemeriksaan nyeri superfisial : garpu tala 128 Hz		
7	Memberikan instruksi singkat kepada pasien terkait pemeriksaan sensasi getar		
8	Meminta pasien untuk menutup kedua matanya		
9	Menggetarkan garpu tala terlebih dahulu dengan ujung garpu tala dipukulkan pada benda padat/keras yang lain atau olekranon		
10	Menempelkan pangkal garpu tala segera pada permukaan keras jari kaki I, maleolus lateral/medial, tibia, sacrum, spina iliaca anterior superior, processus spinosus vertebra, sternum, klavikula, processus styloideus radius/ulna, dan persendian kaki kiri dan kanan dan menanyakan kepada pasien apakah merasakan dan intensitas getaran tersebut		
<b>PENUTUP</b>			
11	Menyimpulkan dan melaporkan hasil pemeriksaan		
12	Mencuci tangan setelah kontak dengan pasien		
13	Membaca hamdalah		
<b>SIKAP PROFESIONAL</b>			
Melakukan dengan percaya diri, sopan, ramah, dan rapi			
Menunjukkan sikap empati			
Menggunakan bahasa yang mudah dipahami			
		<b>Tanggal Kegiatan</b>	
		<b>Nama Instruktur</b>	
		<b>Tanda Tangan Instruktur</b>	

**CHECKLIST  
PEMERIKSAAN SENSASI TEKAN**

**NAMA :**

**NIM :**

NO	ASPEK YANG DINILAI	Penilaian	
		Ya	Tidak
<b>TAHAP ORIENTASI</b>			
1	Mengucapkan salam dan memperkenalkan diri		
2	Menanyakan identitas pasien		
3	Menjelaskan tujuan dan prosedur pemeriksaan serta meminta persetujuan pasien (informed consent)		
4	Membaca basmalah sebelum melakukan pemeriksaan		
5	Mencuci tangan 6 langkah		
<b>TAHAP KERJA</b>			
6	Memberikan instruksi singkat kepada pasien terkait pemeriksaan sensasi tekan		
7	Meminta pasien untuk menutup kedua matanya		
8	Menekan otot-otot atau tendon anggota ekstremitas tubuh secara sistematis dari atas hingga bawah dan menanyakan kepada pasien lokasi penekanan otot dan intensitasnya		
<b>PENUTUP</b>			
9	Menyimpulkan dan melaporkan hasil pemeriksaan		
10	Mencuci tangan setelah kontak dengan pasien		
11	Membaca hamdalah		
<b>SIKAP PROFESIONAL</b>			
Melakukan dengan percaya diri, sopan, ramah, dan rapi			
Menunjukkan sikap empati			
Menggunakan bahasa yang mudah dipahami			
		<b>Tanggal Kegiatan</b>	
		<b>Nama Instruktur</b>	
		<b>Tanda Tangan Instruktur</b>	

## PEMERIKSAAN NERVI KRANIALIS

### I. PENDAHULUAN

Pemeriksaan nervus cranialis sangat penting untuk mengetahui ada tidaknya defisit neurologis pada pasien. Nervus cranialis sendiri berjumlah 12 dan sangat penting untuk dilakukan pemeriksaan pada semua nervus sehingga dapat dipastikan nervus berapa saja yang mengalami defisit, sehingga akan menentukan diagnosis dan terapi yang diberikan pada pasien. Pada sesi ini akan dijelaskan pemeriksaan nervus cranialis secara menyeluruh.

### II. TUJUAN

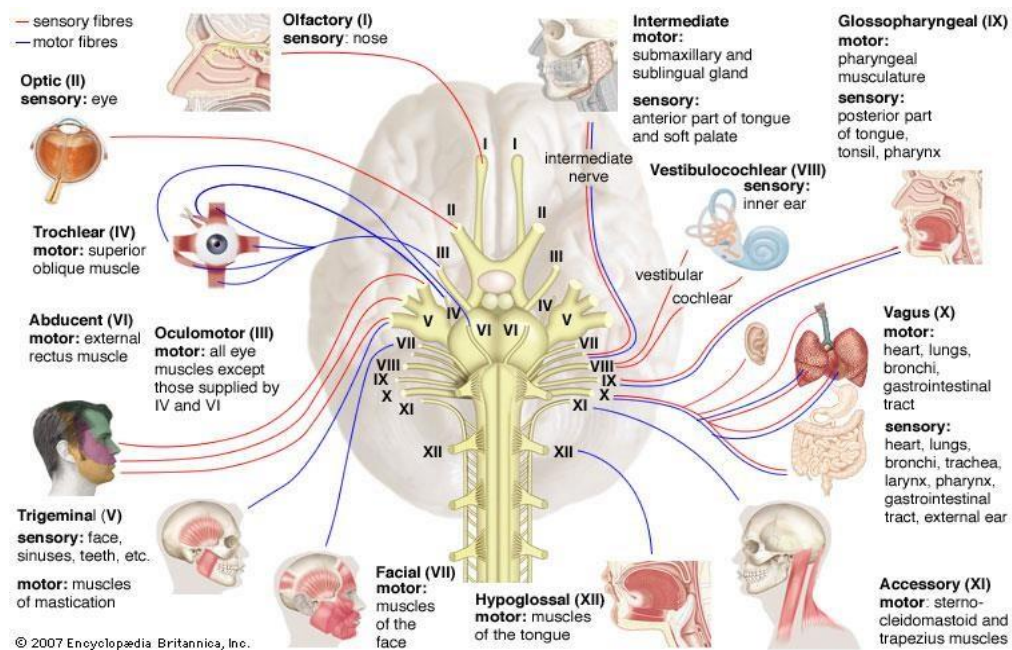
#### A. Tujuan Umum

Mengetahui dan dapat melakukan pemeriksaan untuk menilai fungsi saraf pusat (N.I-N.XII) sesuai prosedur yang benar

#### B. Tujuan Khusus

1. Mengetahui definisi dari nervus kranialis.
2. Mengetahui indikasi dari pemeriksaan nervus kranialis.
3. Mengetahui dan dapat melakukan pemeriksaan untuk menilai nervus kranialis.

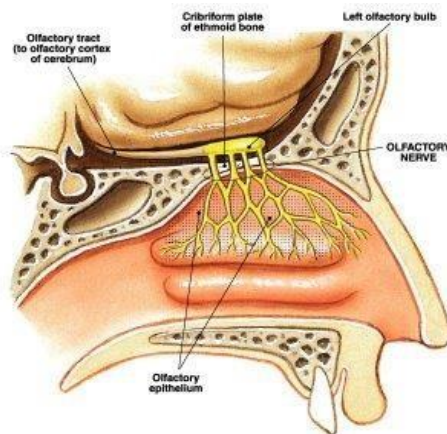
### III. DASAR TEORI



Gambar 1. 12 Saraf Kranialis

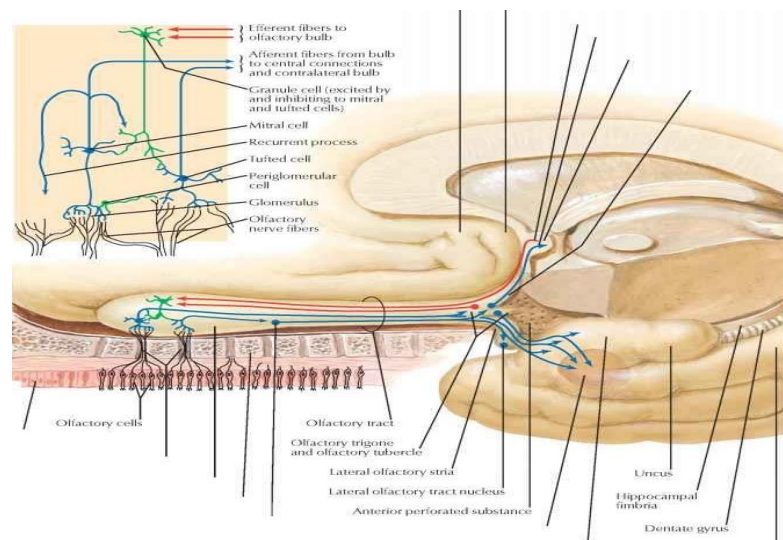
## A. NERVUS OLFAKTORIUS (N I)

Nervus olfaktorius tersusun atas sel-sel nervus olfaktorius yang terdapat pada mukosa rongga hidung bagian atas. Serabut saraf yang keluar dari badan sel saraf ini membentuk 20 berkas serabut saraf pada setiap sisi rongga hidung. Serabut-serabut ini menembus lamina kribiformis ossis ethmoidalis dan serabut-serabut sarafnya bersinaps di neuron-neuron bulbus olfaktorius. Terdapat dua jenis sel yang menyusun bulbus olfaktorius yaitu sel mitral dan sel berjambul (*tufted cells*). Serabut-serabut saraf yang keluar dari kedua jenis sel tersebut membentuk berkas saraf yang disebut traktus Olfaktorius.



Gambar 2. Saraf Olfaktorius

Sensasi bau timbul akibat hantaran impuls oleh serabut-serabut saraf yang keluar dari badan sel mitral ke korteks lobus piriformis dan amigdala, sedangkan sel berjambul menghantarkan impuls olfaktorik ke hipotalamus untuk membangkitkan refleks olfaktorikinetik yaitu timbulnya salivasi akibat mencium bau tertentu.

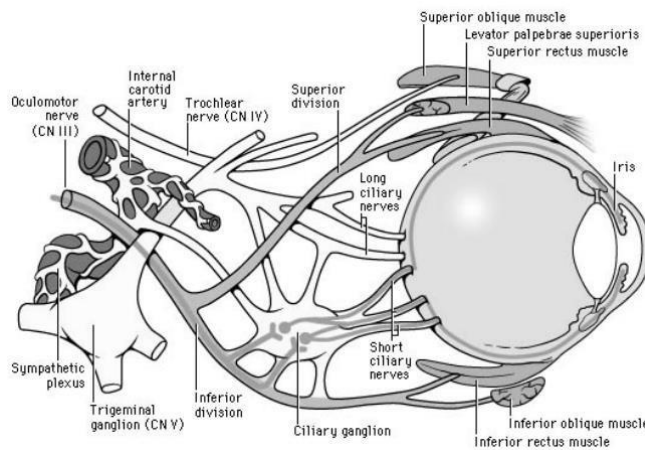


Gambar 3. Skema nervus olfaktorius

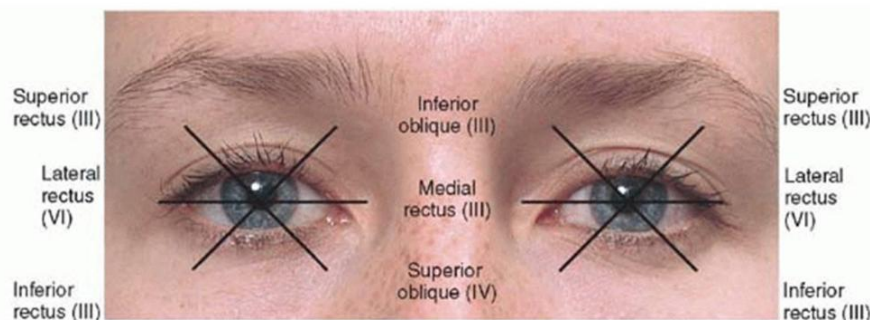
**B. NERVUS OKULARIS**

Nervi okularis terdiri dari nervus okulomotorius (N II), nervus troklearis (N IV), nervus abduksen (N VI). Nervi ini terdiri dari dua komponen dengan fungsi yang berbeda, yaitu:

1. Motor somatic: Menginervasi empat dari enam otot-otot ekstraokular dan muskulus levator palpebra superior. Berfungsi mengontrol kontraksi otot ekstraokuler dalam melihat dan fiksasi objek penglihatan.
2. Motor visceral: Inervasi parasimpatis pada muskulus konstriktor pupil dan muskulus siliaris. Bertanggung jawab dalam refleks akomodasi pupil sebagai respon terhadap cahaya



Gambar 4. Nervi Okularis (N III, N IV, N VI)

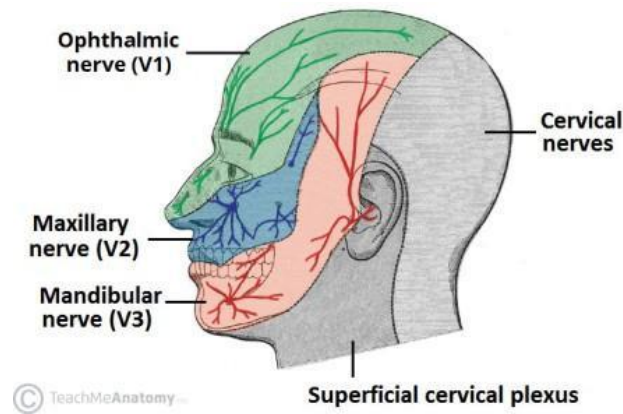


Gambar 5. Persarafan yang mengatur gerakan bola mata

**C. NERVUS TRIGEMINUS**

Nervus trigeminus merupakan nervus cranialis V yang berfungsi menginervasi bagian muka dan kepala. Nervus ini mempunyai 3 cabang yaitu cabang yang menginervasi dahi dan mata (ophtalmic V1), pipi (maxillary V2), dan muka bagian bawah serta dagu (mandibular V3).





Gambar 6. Tiga cabang utama nervus trigeminus

Ketiga cabang nervus V ini bertemu pada satu area yang disebut ganglion Gassery, yang selanjutnya menuju batang otak melalui pons menuju badan-badan sel nukleus nervi trigemini. Dari sini informasi yang diterima diolah untuk selanjutnya dikirim ke korteks serebri untuk menimbulkan kesadaran akan sensasi fasial.

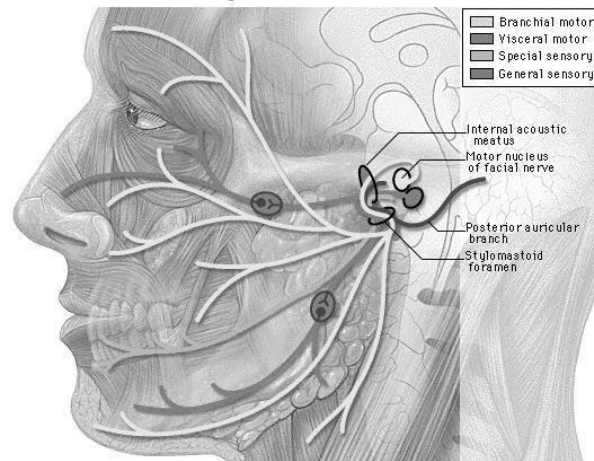
Nervus trigeminus bertanggung jawab terhadap sensasi raba, nyeri, dan temperatur pada muka. Selain itu nervus ini juga mengontrol gerakan otot yang berperan dalam mengunyah makanan. Perlu diingat nervus ini tidak berperan dalam pengaturan gerakan wajah yang diatur oleh nervus VII.

#### D. NERVUS FACIALIS (N. VII)

Nervus facialis (N VII) mempunyai komponen somatosensorik eferen dan aferen dengan fungsi yang dapat dibedakan, yaitu:

1. Brachial motor (special visceral efferent) yang menginervasi otot-otot facialis, otot digastik bagian belakang, otot stylohyoideus dan stapedius.
2. Visceral motor (general visceral efferent) yang memberikan inervasi parasimpatik pada kelenjar lakrimal, submandibular dan sublingual serta mukosa menginervasi mukosa nasofaring, palatum durum dan mole.
3. Sensorik khusus (special afferent) yang memberikan sensasi rasa pada 2/3 anterior lidah dan inervasi palatum durum dan mole.
4. Sensorik umum (general somatik afferent) yang menimbulkan sensasi kulit pada konka, auricula dan area di belakang telinga.





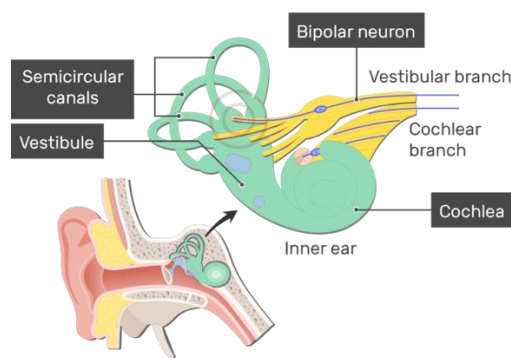
Gambar 7. Anatomi percabangan N. VII

Serabut saraf yang membentuk brachial motor merupakan komponen N VII yang paling dominan, sedangkan ketiga komponen serabut lainnya menggabung menjadi satu terpusah dari brachial motor. Gabungan dari ketiga serabut terakhir membentuk nervus intermedius.

#### E. NERVUS VESTIBULOCOCHLEARIS (N.VIII)

Nervus vestibulococlearis (N VIII) terdiri dari dua berkas saraf, yaitu:

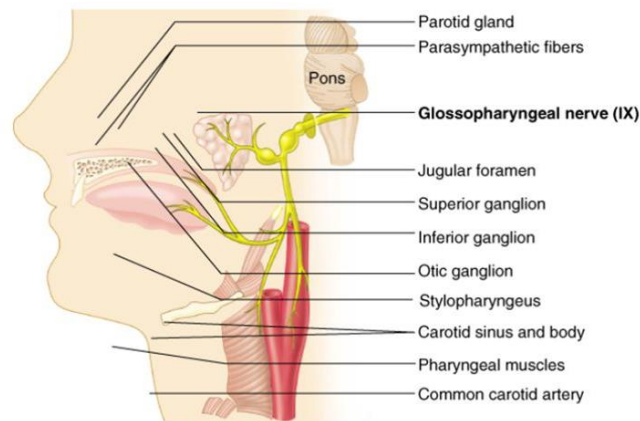
1. Nervus cochlearis yang bertanggung jawab menghantarkan impuls pendengaran.
2. Nervus vestibularis yang bertanggung jawab menghantarkan impuls keseimbangan



Gambar 8. Nervus vestibulocochlearis pada telinga dalam manusia

#### F. NERVUS GLOSOFARINGEUS (N IX)

Nervus glosofaringeus (N IX) terdiri dari serabut-serabut motorik dan sensorik. Serabut motoriknya sebagian bersifat somatomotorik dan sebagian lainnya bersifat sekretomotorik. Secara umum nervus ini berfungsi untuk mengantarkan informasi dari kepala dan leher ke batang otak (brainstem). Selain itu, pengaturan terhadap tekanan darah juga dilakukan oleh nervus ini.

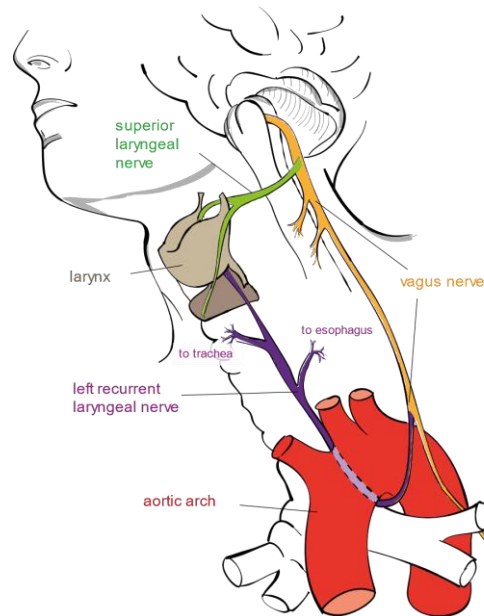


Gambar 9. Letak nervus glossopharyngeal

### G. NERVUS VAGUS (N. X)

Nervus vagus (N X) terdiri dari 5 komponen dengan fungsi yang berbeda. Kelima komponen tersebut adalah:

1. Brachial motor (eferen viseral khusus) yang bertanggung jawab terhadap koordinasi otot-otot volunter faring, sebagian besar laring dan salah satu otot ekstrinsik lidah.
2. Viseral motor (eferen viseral umum) yang bertanggung jawab terhadap inervasi parasimpatik otot-otot dan kelenjar faring, laring dan visceral thoraks dan abdomen.
3. Viseral sensori (eferen viseral umum) yang memberikan informasi visceral dari laring, esophagus, trachea dan visera abdominal dan thorakal serta membawa informasi dari reseptor tekanan dan kemoreseptor aorta.
4. Sensori umum (aferen somatik umum) yang memberikan informasi sensorik umum dari kulit belakang daun telinga, meatus acusticus eksterna, permukaan luar membrana tympani dan faring.
5. Sensori khusus merupakan cabang minor dari nervus vagus yang bertanggung jawab menimbulkan sensasi rasa dari daerah epiglotis.

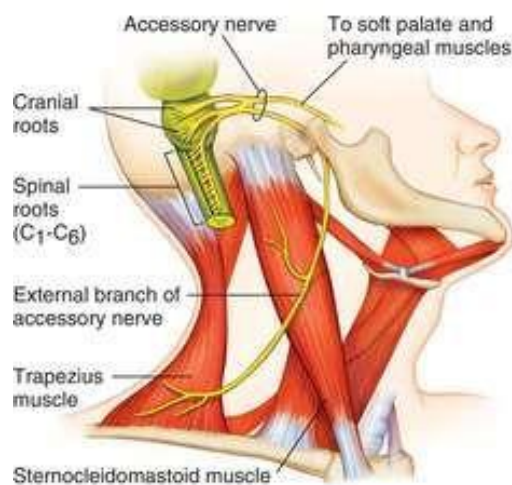


Gambar 10. Nervus vagus

#### H. NERVUS AKSESORIUS (N. XI)

Nervus aksesorius (N XI) tersusun atas komponen kranial dan spinal yang merupakan serabut motorik. Kedua komponen tersebut menginervasi otot yang berbeda, yaitu:

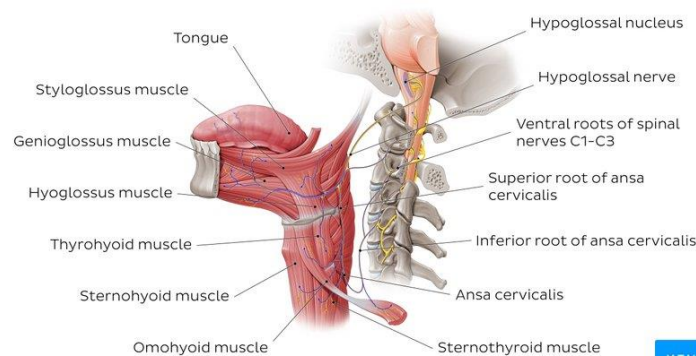
1. Brachial motor (komponen kranial) yang bertanggung jawab memberikan inervasi otot-otot laring dan faring.
2. Brachial motor (komponen spinal) yang bertanggung jawab memberikan inervasi otot-otot trapezius dan sternikledomastoideus.



Gambar 11. Nervus aksesorius

## I. NERVUS HIPOGLOSSUS (N. XII)

Nervus hipoglossus (N XII) hanya mempunyai satu komponen motor somatik. Nervus ini menginervasi semua otot intrinsik dan sebagian besar otot ekstrinsik lidah (genioglossus, styloglossus dan hyoglossus).



Gambar 12. Otot-otot yang dipersarafi oleh nervus hypoglossus

Saraf hipoglossus adalah saraf yang berperan dalam memberikan persarafan pada otot-otot lidah. Gerakan lidah memiliki berbagai macam peranan mulai dari untuk mengunyah, menelan, dan bahkan berbicara.

## IV. PROSEDUR PEMERIKSAAN DAN INTERPRETASI

### A. N. Olfactorius

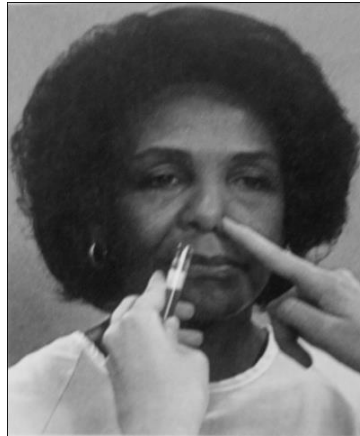#### Syarat pemeriksaan N. Olfactorius (N. I)

1. Jalan nafas harus bebas dari sumbatan dan penyakit (misalnya: sekret, influenza, ISPA, sinusitis) karena dapat mengganggu ketajaman penciuman.
2. Bahan yang dipakai harus dikenal oleh penderita.
3. Bahan yang dipakai bersifat non iritating (misal zat iritating: mentol, amoniak, alkohol atau cuka).

#### Langkah-langkah pemeriksaan :

1. Memberitahukan kepada penderita bahwa daya penciumannya akan diperiksa.
2. Melakukan pemeriksaan untuk memastikan tidak ada sumbatan atau kelaianan pada rongga hidung.
3. Meminta penderita untuk menutup salah satu lubang hidung.
4. Meminta penderita untuk mencium bau-bauan tertentu (misalnya: ekstrak kopi, ekstrak jeruk, vanili, atau tembakau) melalui lubang hidung yang terbuka.
5. Meminta penderita menyebutkan jenis bau yang dicitumnya.

6. Pemeriksaan yang sama dilakukan juga untuk lubang hidung kontralateral



Gambar 13. Pemeriksaan N.I

### Interpretasi

1. Terciumnya bau-bauan secara tepat menandakan fungsi nervus olfaktorius kedua sisi adalah baik (normosmi)
2. Hilangnya kemampuan mengenali bau-bauan (anosmia) yang bersifat unilateral tanda ditemukan adanya kelainan pada rongga hidung merupakan salah satu tanda yang mendukung adanya neoplasma pada lobus frontalis cerebrum.
3. Anosmia yang bersifat bilateral tanpa ditemukan adanya kelainan pada rongga hidung merupakan salah satu tanda yang mendukung adanya meningioma pada cekungan olfaktorius pada cerebrum. Hal ini dapat terjadi sebagai akibat trauma ataupun pada meningitis.
4. Pada usia lanjut dapat terjadi gangguan fungsi indra penciuman ini dapat terjadi tanpa sebab yang jelas. Gangguan ini dapat berupa penurunan daya penciuman (hiposmia). Bentuk gangguan lainnya dapat berupa kesalahan dalam mengenali bau yang dicium (parosmia), misalnya minyak kayu putih tercium sebagai bawang goreng.
5. Selain keadaan di atas dapat juga terjadi peningkatan kepekaan penciuman (hiperosmia), keadaan ini dapat terjadi akibat trauma kapitis, tetapi kebanyakan hiperosmia terkait dengan kondisi psikiatrik yang disebut konversi histeri. Sensasi bau yang muncul tanpa adanya sumber bau disebut halusinasi olfaktorik. Hal ini dapat muncul sebagai aura pada epilepsi maupun pada kondisi psikosis yang terkait dengan lesi organik pada otak.

### B. N. Optikus (N. II) dan N. Okularis (N. III, IV, VI)

**Pemeriksaan nervi kranialis pada mata meliputi tiga hal, yaitu:**

1. Pemeriksaan gerakan bola mata
2. Pemeriksaan kelopak mata

3. Pemeriksaan pupil

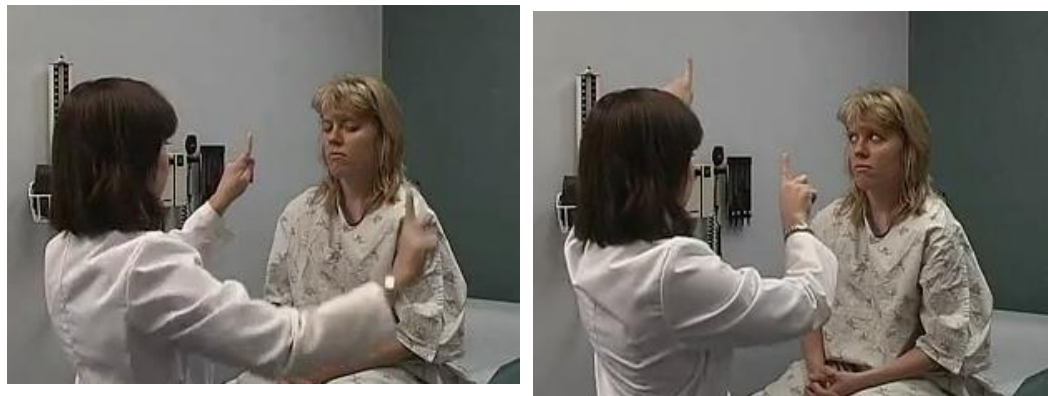**Syarat pemeriksaan :**

Menggunakan pencahayaan ruangan yang terang

**Langkah-langkah pemeriksaan :**

**1. Gerakan bola mata**

- a. Memberitahukan penderita bahwa akan dilakukan pemeriksaan terhadap gerakan bola matanya.
- b. Memposisikan pemeriksa 1 meter di depan pasien
- c. Meminta pasien untuk menggerakkan matanya mengikuti arah jari atau sinar tanpa menggerakkan kepalanya dengan arah jari menyerupai huruf “H”
- d. Mengamati ada tidaknya hambatan pada pergerakan matanya (hambatan dapat terjadi pada salah satu atau kedua mata).
- e. Menghentikan gerak jari atau sinar sesaat pada akhir setiap arah dan amati adanya nystagmus
- f. Meminta pasien mengikuti gerakan horizontal dan vertikal yang cepat dan berulang untuk menilai adanya gerak sakadik

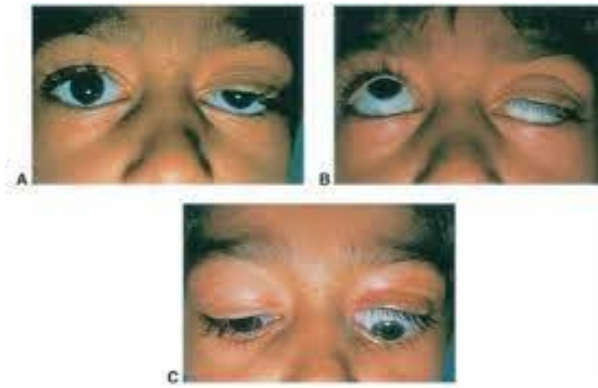


Gambar 14. Pemeriksaan Gerak Bola Mata

**2. Pemeriksaan kelopak mata**

- a. Meminta pasien untuk membuka kedua mata dan menatap ke depan selama satu menit
- b. Meminta pasien untuk melirik ke atas selama satu menit
- c. Meminta pasien untuk melirik ke bawah selama satu menit
- d. Pemeriksa melakukan pengamatan terhadap celah mata dan membandingkan lebar celah mata (fisura palpebralis) kanan dan kiri

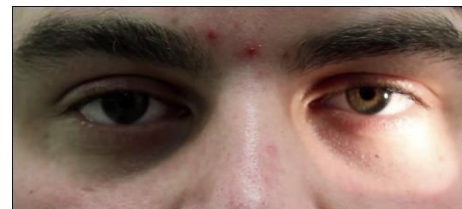
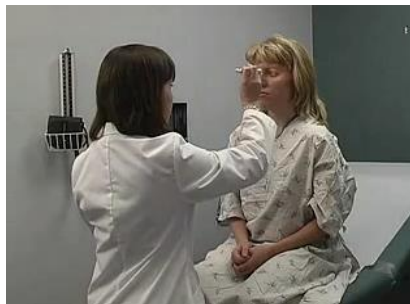


Gambar 15. Gambaran ptosis

### 3. Pemeriksaan pupil mata

- a. Meminta penderita untuk membuka kedua mata dan menatap ke depan.
- b. Melihat diameter pupil dan bentuk bulatan pupil serta membandingkan pupil kanan dan kiri.
- c. Memeriksa refleks pupil terhadap cahaya direk: menyorotkan cahaya ke arah pupil lalu mengamati perubahan diameter pupil dan perubahan diameter pupil ketika cahaya dialihkan dari pupil.
- d. Memeriksa refleks pupil terhadap cahaya tidak direk: mengamati perubahan pupil mata yang tidak disorot cahaya ketika mata yang satunya mendapatkan sorotan cahaya langsung.
- e. Memeriksa refleks akomodasi pupil: meminta penderita melihat telunjuk pemeriksa pada jarak jauh. Kemudian penderita diminta untuk terus melihat telunjuk pemeriksa yang digerakkan mendekati hidung penderita. Amati gerakan bola mata dan diameter pupil.



Gambar 16. Pemeriksaan Pupil mata

#### Interpretasi :

1. Normal
  - a. Apabila diameter pupil 2 mm-5 mm berarti normal.
  - b. Apabila bentuk pupil bulat reguler berarti normal.
  - c. Apabila diameter kedua pupil sama berarti isokor.



- d. Apabila pupil mengecil secara spontan (miosis) ketika disorot cahaya berarti refleksi cahaya langsung positif (normal).
  - e. Apabila mengecilnya pupil yang tidak disorot cahaya berarti reflex konsensual positif (normal). Hal ini disebabkan karena di dalam chiasma opticum sebagian dari neurit-neuritnya antar nucleus pretectalis kanan dan kiri sehingga bila salah satu pupil membesar maka pupil yang lainnya juga ikut membesar.
  - f. Apabila kedua sumbu pandang terfiksasi pada pandangan dekat berarti refleksi konvergensi positif (normal).
  - g. Apabila terjadi perubahan terkoordinasi bila mata beradaptasi pada penglihatan yang dekat misalnya: pupil mengecil, konvergensi bola mata dan pembungkuan lensa.
2. Abnormal
- a. Apabila bentuk pupil ireguler seperti berbentuk meruncing, bentuk air (tear drop) berarti abnormal.
  - b. Apabila pupil mengecil ketika tidak disorot cahaya berarti pinpoint pupil. Hal ini dikarenakan trauma kepala, penggunaan obat seperti opioid, iridocyclitis.
  - c. Apabila kedua pupil mata tetap melebar ketika disorot cahaya berarti midriasis maksimal. Hal ini terjadi pada orang meninggal.
  - d. Apabila diameter kedua pupil tidak sama berarti anisokor. Hal ini dikarenakan peningkatan tekanan intracranial

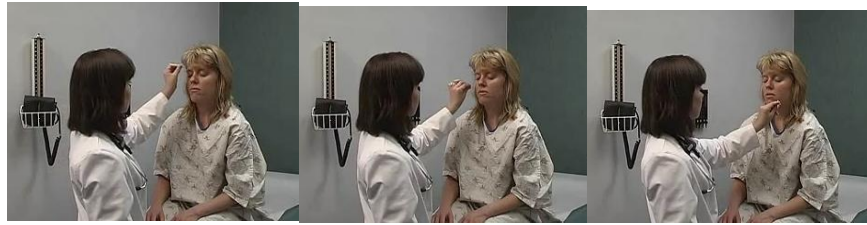### C. N. Trigeminus (N. V)

Pemeriksaan pada nervus trigeminus terdiri dari pemeriksaan sensoris dan motoris disebabkan percabangan dari N. V memiliki komponen sensoris dan motoris.

#### Langkah-langkah pemeriksaan :

##### 1. Pemeriksaan sensoris

- a. Mempersiapkan alat periksa: kapas dan jarum (atau jarum dengan ujung tumpul dan tajam)
- b. Melakukan pemeriksaan sensasi nyeri dengan jarum pada daerah area dermatom oftalmik, maksilaris, dan mandibularis dan membandingkan sisi kanan dan kiri
- c. Melakukan pemeriksaan sensasi suhu dengan kapas yang dibasahi air hangat pada daerah area dermatom oftalmik, maksilaris, dan mandibularis dan membandingkan sisi kanan dan kiri

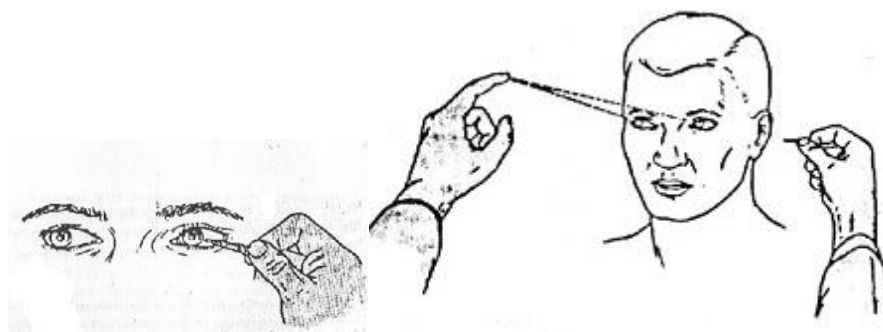


Gambar 17. Tes sensibilitas area *oftalmik* (kiri), *maksilaris* (tengah), *mandibularis* (kanan)

## 2. Pemeriksaan refleks kornea

Refleks kornea merupakan salah satu pemeriksaan penting yang menjadi kekhasan dari percabang I nervus trigeminus karena seringkali menjadi penentu kematian batang otak (*brain stem*)

- a. Menyentuh kornea dengan ujung kapas (normal penderita akan menutup mata / berkedip).
- b. Menanyakan apakah penderita dapat merasakan sentuhan tersebut.
- c. Perhatikan hal-hal berikut ini sebelum melakukan pemeriksaan refleks kornea :
  - 1) Pastikan yang terkena ujung kapas ialah kornea dan bukan konjungtiva.
  - 2) Lensa kontak harus dilepas sebelum melakukan pemeriksaan.
  - 3) Jangan terlalu cepat mengarahkan ujung kapas sehingga rangsang kedip mungkin saja tidak keluar



Gambar 18. Pemeriksaan Refleks Kornea

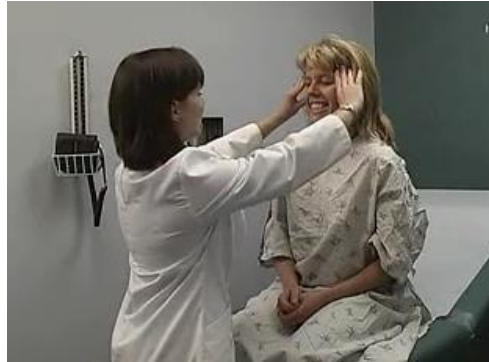### Interpretasi :

1. Normal : penderita refleks akan menutup mata/berkedip
2. Tidak ada refleks : tanda dini dan tanda objektif lesi nervus trigeminus sensorik.

## 3. Pemeriksaan motoris

- a. Meminta penderita untuk merapatkan gigi sekuat-kuatnya.
- b. Pemeriksa mengamati muskulus measseter dan muskulus temporalis (normal: kekuatan kontraksi sisi kanan dan kiri sama)
- c. Meminta penderita untuk membuka mulut

- d. Periksa mengamati apakah dagu tampak simetris dengan acuan gigi seri atas dan bawah (apabila ada kelumpuhan, dagu akan terdorong ke arah lesi)



Gambar 19. Pemeriksaan fungsi motorik N. V

**Interpretasi :**

1. Kekuatan kontraksi sisi kanan dan kiri sama berarti normal.
2. Kegagalan kontraksi pada setiap sisi wajah : lesi VI
3. Kegagalan kontraksi pada salah satu sisi wajah : lesi VII

**D. N. Facialis (N. VII)**

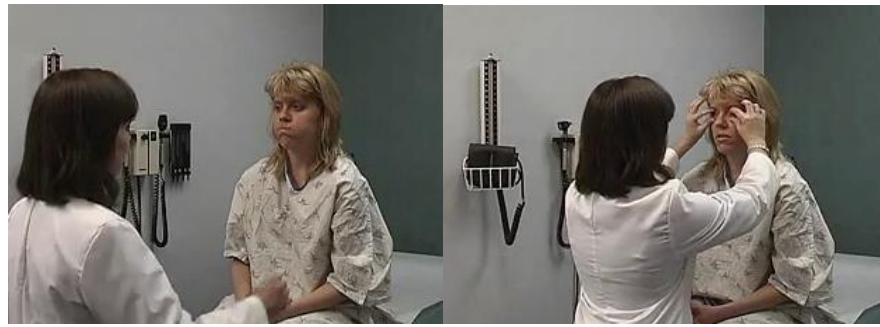**Pemeriksaan fungsi nervus N II meliputi:**

1. Pemeriksaan motorik nervus fasialis.
2. Pemeriksaan viseromotorik nervus intermedius.

**Langkah-langkah pemeriksaan :**

**1. Pemeriksaan motorik nervus fasialis**

- a. Meminta penderita untuk duduk dengan posisi istirahat (rileks).
- b. Periksa mengamati muka penderita bagian kiri dan kanan apakah simetris atau tidak.
- c. Periksa mengamati lipatan dahi, tinggi alis, lebar celah mata, lipatan kulit nasolabial dan sudut mulut.
- d. Meminta penderita menggerakkan mukanya dengan cara sbb:
  - 1) Mengerutkan dahi, bagian yang lumpuh lipatannya tidak dalam.
  - 2) Mengangkat alis.
  - 3) Menutup mata dengan rapat, lalu pemeriksa mencoba membuka dengan tangan
  - 4) Memoncongkan bibir atau nyengir.
  - 5) Meminta penderita menggembungkan pipinya, lalu pemeriksa menekan pipi kiri dan kanan untuk mengamati apakah kekuatannya sama.



Gambar 20. Pemeriksaan motoric N. VII

### **Interpretasi**

1. Apabila wajah simetris, kekuatan normal dan gerakan spontal (+) berarti normal.
2. Apabila wajah asimetris dengan disertai kekuatan dahi lebih kuat daripada wajah bagian bawah berarti kelumpuhan Upper Motor Neuron (UMN) unilateral.
3. Apabila wajah asimetris dengan disertai kekuatan dahi sama dengan wajah bagian bawah berarti kelumpuhan Lower Motor Neuron (LMN) unilateral.
4. Apabila wajah asimetris tanpa kelemahan otot berarti dapat dicurigai kongenital.

## **2. Pemeriksaan Viserosensorik**

### **Syarat pemeriksaan**

1. Lidah penderita terus menerus dijulurkan keluar.
2. Penderita tidak diperkenankan bicara.
3. Penderita tidak diperkenankan menelan.

### **Prosedur pemeriksaan**

1. Meminta penderita menuliskan lidah.
2. Meletakkan gula, asam, atau sesuatu yang pahit pada sebelah kiri dan kanan dari 2/3 bagian depan lidah.
3. Meminta penderita untuk menuliskan apa yang dirasakannya pada secarik kertas.

### **Interpretasi**

1. Apabila penderita dapat merasakan dengan benar berarti normal.
2. Apabila penderita tidak dapat merasakan dengan benar berarti abnormal.

## **E. N. Vestibulococlearis (N VIII)**

### **Pemeriksaan fungsi nervus N VIII meliputi:**

1. Pemeriksaan fungsi pendengaran.
2. Pemeriksaan fungsi vestibular/keseimbangan.

**Langkah-langkah pemeriksaan :**

**a. Pemeriksaan fungsi pendengaran**

**Syarat pemeriksaan**

- 1) Dilakukan di tempat yang sunyi atau jauh dari bunyi yang bising.
- 2) Fungsi pendengaran pemeriksa harus normal.

**Pemeriksaan yang dilakukan** (latihan akan lebih detail pada sesi pemeriksaan THT)

- 3) Pemeriksaan Weber
- 4) Pemeriksaan Rinne
- 5) Pemeriksaan Schwabach

**b. Pemeriksaan fungsi keseimbangan**

**1) Pemeriksaan Tes Kalori**

- a) Penderita berbaring dengan kepala di atas bantal dengan sudut 30° sehingga Kanalis Semisirkularis Lateral berada pada posisi vertikal
- b) Masukkan air dingin (30°) ke dalam telinga selama 40 detik (sebanyak 250 ml).
- c) Penderita diminta untuk memandang lurus ke depan, kemudian perhatikan kedua matanya.
- d) Ulangi pada telinga lainnya.
- e) Lanjutkan dengan menggunakan air hangat (44°) seperti langkah dengan menggunakan air dingin.

**Interpretasi**

- f) Bila telinga kiri dimasukkan air dingin timbul nistagmus ke kanan, begitupun telinga kanan. Bila telinga kiri dimasukkan air hangat akan timbul nistagmus ke kiri, begitupun telinga kanan. Hal ini membuktikan bahwa respon normal.
- g) Respon yang menurun terhadap rangsangan dengan air dingin dan air hangat pada salah satu telinga berarti paresis kanalis. Disebabkan lesi kanalis semisirkularis (penyakit Meniere) atau kerusakan saraf (merupakan penyebab tuli sensorineural neuronitis vestibular)

**2) Pemeriksaan tes Past Pointing**

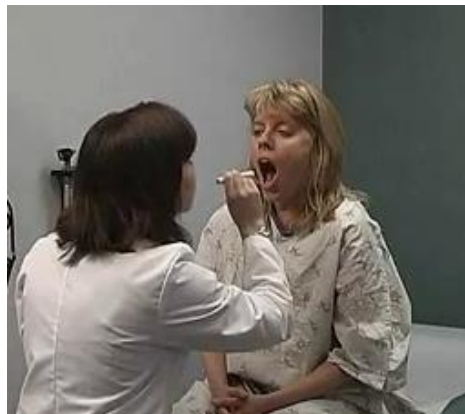- a) Penderita duduk berhadapan dengan pemeriksa.
- b) Pemeriksa mengangkat jari telunjuk di depan pemeriksa.
- c) Penderita diminta untuk menyentuh ujung jari pemeriksa dengan jari telunjuk.
- d) Penderita menutup mata dan diminta untuk mengulanginya lagi.

**Interpretasi**

1. Apabila penderita dapat melakukannya berarti normal.
2. Apabila jari telunjuk penderita sangat jauh dari ujung jari pemeriksa berarti abnormal. Hal ini dapat dikarenakan penyakit sereberal.

**F. N. GLOSSOPHARYNGEUS (N.VIII)****Langkah-langkah pemeriksaan :**

1. Penderita diminta untuk membuka mulutnya.
2. Dengan spatel, tekan lidah ke arah bawah.
3. Minta penderita untuk mengucapkan 'a-a-a' panjang.
4. Perhatikan bentuk uvula dan lengkung langit-langit.
5. Sentuh bagian belakang lidah atau dinding pharing kanan dan kiri.
6. Perhatikan respon yang terjadi pada penderita.
7. Ambil laringoskop dan masukkan ke dalam mulut sampai terlihat pita suara pada cermin laringoskop.
8. Minta penderita untuk mengucapkan 'a-a-a' panjang.
9. Perhatikan gerakan pita suara dan bunyi suara penderita.



Gambar 21. Pemeriksaan N. IX

**Interpretasi :**

1. Uvula simetris, langit-langit yang sehat akan bergerak ke atas, dan terjadi refleks muntah ketika disentuh berarti normal.
2. Pita suara bergerak sewaktu fonasi atau inspirasi dan suara penderita terdengar baik berarti normal.
3. Apabila uvula tidak simetris dan tampak mitik tertarik ke sisi yang sehat berarti adanya gangguan pada m. Stylopharyngeus.
4. Lengkung langit-langit di sisi yang sakit tidak akan bergerak ke atas.
5. Apabila disentuh bagian belakang atau pharing kanan dan kiri tidak terjadi refleks

muntah berarti adanya gangguan sensibilitas. Ini disebut sebagai *gag reflex*

6. Apabila pita suara tidak bergerak sewaktu fonasi atau inspirasi berarti ada kelumpuhan satu sisi pita suara.
7. Apabila suara penderita menjadi parau berarti kedua sisi pita suara mengalami kelumpuhan sehingga pita suara akan berada di garis tengah dan tidak bergerak sama sekali.

#### G. N. Aksesorius (N. XI)

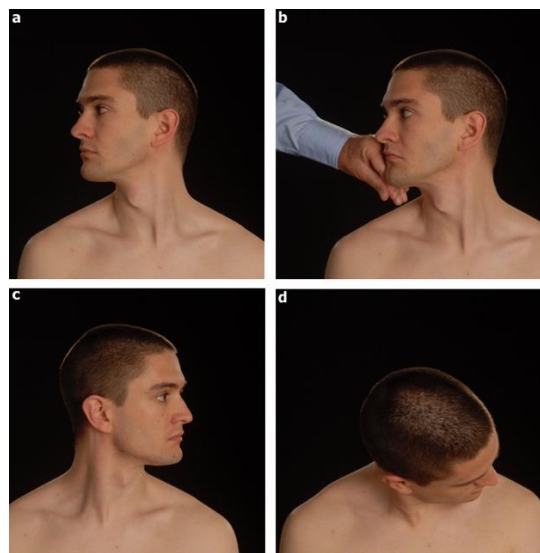
Pemeriksaan pada nervus aksesorius dilakukan dengan melakukan inspeksi dan palpasi pada otot-otot yang dipersarafi oleh nervus tersebut, antara lain:

##### 1. Pemeriksaan M. Sternokleidomastoideus

- a. Penderita diminta menolehkan kepalanya ke arah sisi yang sehat.
- b. Raba m. Sternocleidomastoideus.

##### Interpretasi

- a. Apabila m. Sternokleidomastoideus teraba menegang berarti normal.
- b. Apabila m. Sternokleidomastoideus teraba tidak menegang berarti terdapat paralisis N. XI di sisi tersebut.

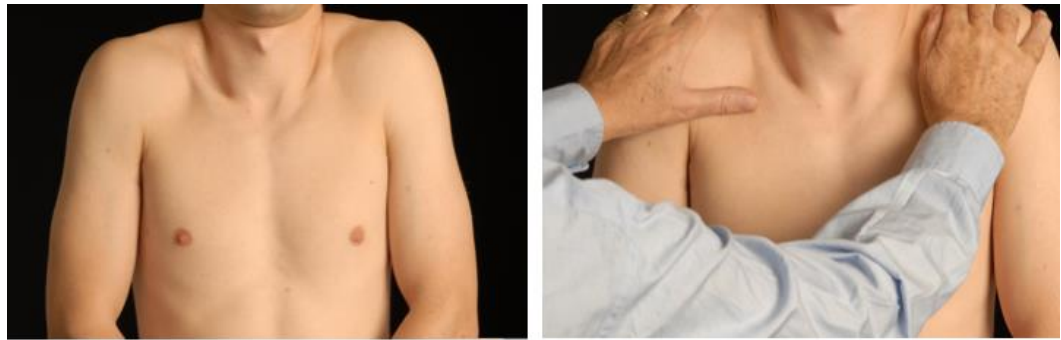

Gambar 22. Gerakan otot sternocleidomastoideus : (a) rotasi ke kanan secara pasif dan (b) aktif, (c) rotasi ke kiri secara pasif dengan (d) sedikit difleksikan

##### 2. Pemeriksaan M. Trapezius

- a. Perhatikan/inspeksi kesimetrisan bahu.
- b. Kedua tangan pemeriksa diletakkan di atas kedua bahu penderita. Penderita diminta untuk mengangkat bahunya, kemudian pemeriksa tahan.





Gambar 22. Pemeriksaan pada otot trapezius dengan meminta pasien (a) menaikkan pundaknya, (b) pemeriksa memberi tahanan

### Interpretasi

- Apabila simetris berarti normal.
- Apabila penderita dapat mengangkat bahu dan mengektensikan kepala berarti normal.
- Apabila tidak simetris berarti abnormal (biasanya sisi yang sakit lebih rendah dari sisi yang sehat).
- Apabila penderita kepala tidak dapat diekstensikan dan bahu tidak dapat diangkat berarti ada kelemahan m. Trapezius satu sisi.

### H. N. Hipoglossus (N. XII)

#### Langkah-langkah pemeriksaan :

- Penderita diminta untuk berbicara.
- Perhatikan apakah perkataannya diucapkan dengan baik.
- Meinta penderita membuka mulut dan melakukan inspeksi lidah dalam keadaan diam.
- Meminta penderita menjulurkan lidah dan melakukan ispeksi lidah dalam keadaan dijulurkan.
- Melakukan palpasi/ penekanan pada lidah pasien untuk menilai trofi otot lidah. Atau bisa dilakukan dengan pasien diminta untuk menekan pipi dengan lidah dari dalam, kemudian pemeriksa menekan dari luar.



Gambar 23. Pemeriksaan N. XII

### **Interpretasi**

1. Apabila perkataan yang diucapkan baik dan lidah simetris/lurus berarti normal.
2. Apabila perkataan yang diucapkan tidak baik berarti disatria.
3. Apabila dalam keadaan diam, lidah tidak simetris berarti tonus menurun (biasanya bergeser ke daerah yang sehat).
4. Apabila dalam keadaan menjulurkan lidah terjadi deviasi berarti ada kelumpuhan N. XII (lidah akan berdeviasi ke sisi yang sakit).

**CHEKLIST**  
**PEMERIKSAAN NERVUS OLFAKTORIUS**

NAMA :

NIM :

NO	ASPEK YANG DINILAI	Penilaian	
		Ya	Tidak
<b>TAHAP ORIENTASI</b>			
1	Mengucapkan salam dan memperkenalkan diri		
2	Menanyakan identitas pasien		
3	Menjelaskan tujuan dan prosedur pemeriksaan serta meminta persetujuan pasien (informed consent)		
4	Membaca basmalah sebelum melakukan pemeriksaan		
5	Mencuci tangan 6 langkah		
<b>TAHAP KERJA</b>			
6	Memilih alat yang tepat untuk pemeriksaan nervus olfaktorius		
7	Memeriksa rongga hidung pasien untuk memastikan tidak ada sumbatan menggunakan senter dengan meminta pasien mendongakkan kepala sedikit		
8	Meminta pasien untuk menutup salah satu lubang hidung dengan telunjuk		
9	Meletakkan jenis-jenis stimulan aroma di bawah hidung pasien yang terbuka dengan intensitas minimal dan meminta pasien untuk menyebutkan nama/jenis aroma yang diberikan		
10	Melakukan hal yang sama di rongga hidung sebelahnya :		
<b>PENUTUP</b>			
11	Melaporkan hasil pemeriksaan n. Olfaktorius		
12	Mencuci tangan setelah kontak dengan pasien		
13	Membaca hamdalah		
<b>SIKAP PROFESIONAL</b>			
Melakukan dengan percaya diri, sopan, ramah, dan rapi			
Menunjukkan sikap empati			
Menggunakan bahasa yang mudah dipahami			
		<b>Tanggal Kegiatan</b>	
		<b>Nama Instruktur</b>	
		<b>Tanda Tangan Instruktur</b>	

**CHEKLIST**  
**PEMERIKSAAN NERVUS OKULARIS**

NAMA :

NIM :

NO	ASPEK YANG DINILAI	Penilaian	
		Ya	Tidak
<b>TAHAP ORIENTASI</b>			
1	Mengucapkan salam dan memperkenalkan diri		
2	Menanyakan identitas pasien		
3	Menjelaskan tujuan dan prosedur pemeriksaan serta meminta persetujuan pasien (informed consent)		
4	Membaca basmalah sebelum melakukan pemeriksaan		
5	Mencuci tangan 6 langkah		
<b>TAHAP KERJA</b>			
6	Atur pencahayaan dalam ruang periksa menjadi terang		
7	<b>Pemeriksaan gerakan bola mata mata :</b> Memberitahukan pasien bahwa akan dilakukan pemeriksaan terhadap gerakan bola matanya.		
9	Memposisikan pemeriksa 1 meter di depan pasien		
10	Meminta pasien untuk menggerakkan matanya mengikuti arah jari atau sinar tanpa menggerakkan kepalanya dengan arah jari menyerupai huruf "H"		
11	Mengamati ada tidaknya hambatan pada pergerakan matanya (hambatan dapat terjadi pada salah satu atau kedua mata).		
12	Menghentikan gerak jari atau sinar sesaat pada akhir setiap arah dan amati adanya nistagmus		
13	Meminta pasien mengikuti gerakan horizontal dan vertikal yang cepat dan berulang untuk menilai adanya gerak sakadik		
14	<b>Pemeriksaan kelopak mata:</b> Meminta pasien untuk membuka kedua mata dan menatap ke depan selama satu menit		
15	Meminta pasien untuk melirik ke atas selama satu menit		
16	Meminta pasien untuk melirik ke bawah selama satu menit		
17	Pemeriksa melakukan pengamatan terhadap celah mata dan membandingkan lebar celah mata (fisura palpebralis) kanan dan kiri		
18	<b>Pemeriksaan pupil :</b> Meminta pasien untuk membuka kedua mata dan menatap ke depan		
19	Nyalakan penlight/senter ke samping mata pasien		
20	Amati diameter pupil dan bentuk bulatan pupil serta membandingkan pupil kanan dan kiri.		
21	Periksa refleks pupil terhadap cahaya direk dan indirek		

22	Periksa refleks akomodasi pupil dari cahaya direk dan indirek		
<b>PENUTUP</b>			
23	Melaporkan hasil pemeriksaan n. Okularis		
24	Mencuci tangan setelah kontak dengan pasien		
25	Membaca hamdalah		
<b>SIKAP PROFESIONAL</b>			
Melakukan dengan percaya diri, sopan, ramah, dan rapi			
Menunjukkan sikap empati			
Menggunakan bahasa yang mudah dipahami			
		<b>Tanggal Kegiatan</b>	
		<b>Nama Instruktur</b>	
		<b>Tanda Tangan Instruktur</b>	

## CHEKLIST

## PEMERIKSAAN NERVUS TRIGEMINUS

NAMA :

NIM :

NO	ASPEK YANG DINILAI	Penilaian	
		Ya	Tidak
<b>TAHAP ORIENTASI</b>			
1	Mengucapkan salam dan memperkenalkan diri		
2	Menanyakan identitas pasien		
3	Menjelaskan tujuan dan prosedur pemeriksaan serta meminta persetujuan pasien (informed consent)		
4	Membaca basmalah sebelum melakukan pemeriksaan		
5	Mencuci tangan 6 langkah		
<b>TAHAP KERJA</b>			
<b>Pemeriksaan Sensorik</b>			
6	Memberikan instruksi singkat terkait pemeriksaan		
7	Mengecek terlebih dahulu tekanan jarum yang akan digunakan ke diri sendiri		
8	Meminta pasien menutup matanya		
9	Melakukan pemeriksaan sensasi nyeri dengan jarum pada daerah dahi, pipi dan rahang bawah sambil menanyakan ke pasien area mana yang ditusuk jarum dan perbandingan intensitas antara kiri dan kanan		
10	Melakukan pemeriksaan suhu dengan kapas yang diberi air hangat/dingin pada daerah dahi, pipi dan rahang bawah sambil menanyakan ke pasien area mana yang diberi air hangat/dingin dan perbandingan intensitas antara kiri dan kanan		
<b>Pemeriksaan Refleks Kornea</b>			
11	Meminta pasien membuka kedua mata		
12	Mengatur posisi pasien agar rileks		
13	Menyentuh kornea pasien dengan ujung kapas yang dipilin		
14	Menanyakan apakah pasien dapat merasakan sentuhan tersebut.		
<b>Pemeriksaan Motorik</b>			
15	Meminta pasien untuk merapatkan gigi sekuat-kuatnya		
16	Memeriksa m. maseter dan m. temporalis		
17	Meminta pasien untuk membuka mulut dan mengamati kesimetrisan dagu		
<b>Pemeriksaan Refleks Masseter</b>			
18	Meminta penderita untuk sedikit membuka mulutnya		
19	Meletakkan jari telunjuk kiri pemeriksa di garis tengah dagu pasien		
20	Mengetuk jari telunjuk kiri pemeriksa dengan jari tengah tangan kanan pemeriksa atau dengan palu reflek sambil mengamati refleks yang muncul		

<b>PENUTUP</b>			
21	Melaporkan hasil pemeriksaan Nervus Trigemini		
22	Mencuci tangan setelah kontak dengan pasien		
23	Membaca hamdalah		
<b>SIKAP PROFESIONAL</b>			
	Melakukan dengan percaya diri, sopan, ramah, dan rapi		
	Menunjukkan sikap empati		
	Menggunakan bahasa yang mudah dipahami		
		<b>Tanggal Kegiatan</b>	
		<b>Nama Instruktur</b>	
		<b>Tanda Tangan Instruktur</b>	



## CHEKLIST PEMERIKSAAN NERVUS FASCIALIS

NAMA :

NIM :

NO	ASPEK YANG DINILAI	Penilaian	
		Ya	Tidak
<b>TAHAP ORIENTASI</b>			
1	Mengucapkan salam dan memperkenalkan diri		
2	Menanyakan identitas pasien		
3	Menjelaskan tujuan dan prosedur pemeriksaan serta meminta persetujuan pasien (informed consent)		
4	Membaca basmalah sebelum melakukan pemeriksaan		
5	Melakukan cuci tangan 6 langkah		
<b>TAHAP KERJA</b>			
<b>Pemeriksaan Viscerosensorik</b>			
6	Memberitahukan kepada pasien selama pemeriksaan lidah harus tetap terjulur keluar dan tidak diperkenankan berbicara maupun menelan		
7	Menyiapkan bahan-bahan pemeriksaan sensorik pada percabangan aferen ke sensorik lidah		
8	Mengatur posisi pasien agar rileks		
9	Meminta pasien menururkan lidah		
10	Meletakkan gula, asam, atau sesuatu yang pahit pada sebelah kiri dan kanan dari 2/3 bagian depan lidah.		
11	Meminta pasien untuk menuliskan apa yang dirasakannya pada secarik kertas.		
<b>Pemeriksaan Motorik Lidah</b>			
12	Meminta pasien untuk duduk dengan posisi istirahat (rileks)		
13	Mengamati muka pasien bagian kiri dan kanan apakah simetris atau tidak dan menyebutkannya		
14	Mengamati lipatan dahi, tinggi alis, lebar celah mata, lipatan kulit nasolabial dan sudut mulut		
15	Mengamati apakah dagu tampak simetris		
16	Memeriksa kekuatan motorik wajah pasien dengan meminta pasien menggembungkan pipi, mengerutkan dagu, mengangkat alis, menutup mata dan memonyongkan bibir		
<b>PENUTUP</b>			
17	Melaporkan hasil pemeriksaan Nervus Facialis		
18	Mencuci tangan setelah kontak dengan pasien		
19	Membaca hamdalah		

<b>SIKAP PROFESIONAL</b>		
Melakukan dengan percaya diri, sopan, ramah, dan rapi		
Menunjukkan sikap empati		
Menggunakan bahasa yang mudah dipahami		
	<b>Tanggal Kegiatan</b>	
	<b>Nama Instruktur</b>	
	<b>Tanda Tangan Instruktur</b>	

**CHEKLIST PEMERIKSAAN NERVUS VESTIBULOCOCHLEARIS**

NAMA :

NIM :

NO	ASPEK YANG DINILAI	Penilaian	
		Ya	Tidak
<b>TAHAP ORIENTASI</b>			
1	Mengucapkan salam dan memperkenalkan diri		
2	Menanyakan identitas pasien		
3	Menjelaskan tujuan dan prosedur pemeriksaan serta meminta persetujuan pasien (informed consent)		
4	Membaca basmalah sebelum melakukan pemeriksaan		
5	Mencuci tangan 6 langkah		
<b>TAHAP KERJA</b>			
<b>Pemeriksaan Test Past Pointing</b>			
6	Penderita duduk berhadapan dengan pemeriksa		
7	Pemeriksa mengangkat kedua lengan dan jari telunjuk diarahkan ke pasien		
8	Pasien diminta untuk mengangkat kedua ujung telunjuk ke atas dan bergerak diayunkan turun untuk menyentuh ujung jari pemeriksa dengan jari telunjuk dengan mata pasien terbuka		
9	Pasien diminta menutup mata dan diminta untuk mengulangnya lagi dengan teknik yang sama		
<b>PENUTUP</b>			
10	Melaporkan hasil pemeriksaan dan melakukan interpretasi Nervus Vestibulocochlearis		
11	Mencuci tangan setelah kontak dengan pasien		
12	Membaca hamdalah		
<b>SIKAP PROFESIONAL</b>			
Melakukan dengan percaya diri, sopan, ramah, dan rapi			
Menunjukkan sikap empati			
Menggunakan bahasa yang mudah dipahami			
		<b>Tanggal Kegiatan</b>	
		<b>Nama Instruktur</b>	
		<b>Tanda Tangan Instruktur</b>	

## CHEKLIST PEMERIKSAAN NERVUS GLOSOFARINGEUS

NAMA :

NIM :

NO	ASPEK YANG DINILAI	Penilaian	
		Ya	Tidak
<b>TAHAP ORIENTASI</b>			
1	Mengucapkan salam dan memperkenalkan diri		
2	Menanyakan identitas pasien		
3	Menjelaskan tujuan dan prosedur pemeriksaan serta meminta persetujuan pasien (informed consent)		
4	Membaca basmalah sebelum melakukan pemeriksaan		
5	Mencuci tangan 6 langkah		
<b>TAHAP KERJA</b>			
6	Memilih alat yang tepat untuk pemeriksaan nervus glossofaringeus (N. IX) : spatel dan senter/ <i>head lamp</i>		
7	Meminta pasien untuk dapat menelan atau tidak		
8	Meminta pasien untuk membuka mulutnya dan memasukkan spatel dengan cara menekan lidah ke arah bawah. Nilai refleks muntah (gag refleks) pasien		
9	Meminta pasien untuk mengucapkan 'a-a-a' panjang		
10	Peserta ujian mengecek uvula dan lengkung langit-langit		
11	Menyentuh ujung spatula di bagian belakang lidah atau dinding faring kanan dan kiri sambil melihat respon yang timbul di pasien		
12	Perhatikan respon yang terjadi pada penderita		
<b>PENUTUP</b>			
13	Melaporkan hasil pemeriksaan Nervus Glosfaringeus dan Vagus		
14	Mencuci tangan setelah kontak dengan pasien		
15	Membaca hamdalah		
<b>SIKAP PROFESIONAL</b>			
Melakukan dengan percaya diri, sopan, ramah, dan rapi			
Menunjukkan sikap empati			
Menggunakan bahasa yang mudah dipahami			
		<b>Tanggal Kegiatan</b>	
		<b>Nama Instruktur</b>	
		<b>Tanda Tangan Instruktur</b>	

**CHEKLIST PEMERIKSAAN NERVUS AKSESORIUS**

NAMA :

NIM :

NO	ASPEK YANG DINILAI	Penilaian	
		Ya	Tidak
<b>TAHAP ORIENTASI</b>			
1	Mengucapkan salam dan memperkenalkan diri		
2	Menanyakan identitas pasien		
3	Menjelaskan tujuan dan prosedur pemeriksaan serta meminta persetujuan pasien (informed consent)		
4	Membaca basmalah sebelum melakukan pemeriksaan		
5	Mencuci tangan 6 langkah		
<b>TAHAP KERJA</b>			
6	Memposisikan pasien duduk di kursi periksa		
7	Meminta pasien untuk menolehkan kepala ke kiri dan kanan		
8	Pemeriksa menahan pergerakan kepala pasien dan meraba M. Sternokleidomastoideus		
9	Pemeriksa menginspeksi kesimetrisan bahu kiri dan kanan pasien dan menyebutkan hasil pengamatan		
10	Pemeriksa meletakkan kedua telapak tangan di atas bahu kiri dan kanan pasien dan meminta pasien untuk mengangkat bahunya dengan telapak tangan pemeriksa memberikan tahanan ke bawah. Pasien diminta melawan tahanan tersebut		
<b>PENUTUP</b>			
11	Melaporkan hasil pemeriksaan Nervus Aksesorius		
12	Mencuci tangan setelah kontak dengan pasien		
13	Membaca hamdalah		
<b>SIKAP PROFESIONAL</b>			
Melakukan dengan percaya diri, sopan, ramah, dan rapi			
Menunjukkan sikap empati			
Menggunakan bahasa yang mudah dipahami			
		<b>Tanggal Kegiatan</b>	
		<b>Nama Instruktur</b>	
		<b>Tanda Tangan Instruktur</b>	

## CHEKLIST PEMERIKSAAN NERVUS HIPOGLOSUS

NAMA :

NIM :

NO	ASPEK YANG DINILAI	Penilaian	
		Ya	Tidak
<b>TAHAP ORIENTASI</b>			
1	Mengucapkan salam dan memperkenalkan diri		
2	Menanyakan identitas pasien		
3	Menjelaskan tujuan dan prosedur pemeriksaan serta meminta persetujuan pasien (informed consent)		
4	Membaca basmalah sebelum melakukan pemeriksaan		
5	Melakukan cuci tangan 6 langkah dan memakai handscoen		
<b>TAHAP KERJA</b>			
6	Memilih alat yang tepat		
7	Memeriksa apakah ada kelainan dalam berbicara dengan meminta pasien menyebutkan <i>ular lari lurus</i>		
8	Meminta pasien membuka mulut dan melakukan inspeksi lidah dalam keadaan diam, lihat ada kelumpuhan lidah tidak		
9	Meminta pasien menjulurkan lidah dan melakukan inspeksi lidah dalam keadaan dijulurkan.		
10	Melakukan palpasi pada lidah dengan menggunakan kasa steril untuk menilai trofi otot lidah		
11	Menilai kekuatan otot lidah dengan meminta pasien mengarahkan lidah ke arah pipi kiri dan kanan, jari pemeriksa menahan lidah pasien dan meminta pasien mendorong jari pemeriksa		
<b>PENUTUP</b>			
12	Melaporkan hasil pemeriksaan Nervus Hipoglosus		
13	Mencuci tangan setelah kontak dengan pasien		
14	Membaca hamdalah		
<b>SIKAP PROFESIONAL</b>			
Melakukan dengan percaya diri, sopan, ramah, dan rapi			
Menunjukkan sikap empati			
Menggunakan bahasa yang mudah dipahami			
		<b>Tanggal Kegiatan</b>	
		<b>Nama Instruktur</b>	
		<b>Tanda Tangan Instruktur</b>	

## **PEMERIKSAAN MATA 1**

### **PEMERIKSAAN VISUS**

#### **I. PENDAHULUAN**

Gangguan penglihatan adalah kondisi yang ditandai dengan penurunan tajam penglihatan ataupun menurunnya luas lapang pandang. Gangguan penglihatan memengaruhi kehidupan seseorang dalam kehidupan sehari-harinya dan dapat berdampak pada proses kerja, pendidikan, bahkan tingkat kesejahteraan seseorang. Data dari WHO memperkirakan bahwa perkiraan jumlah orang dengan gangguan penglihatan baik dekat maupun jauh di dunia adalah sekitar 2,2 miliar. Sebanyak 1,1 miliar dari jumlah kasus tersebut merupakan gangguan penglihatan yang dapat ditatalaksana dan dicegah.

Pemeriksaan visus merupakan pemeriksaan fungsi mata. Gangguan penglihatan memerlukan pemeriksaan untuk mengetahui sebab kelainan mata yang mengakibatkan turunnya visus. Visus perlu dicatat pada setiap mata yang memberikan keluhan mata.

#### **II. TUJUAN**

##### **1. Tujuan Umum**

Melatih mahasiswa melakukan pemeriksaan visus yang merupakan pemeriksaan dasar mata, pemeriksaan tes buta warna dan pemeriksaan tes lapang pandang, yang sangat berguna untuk kepentingan diagnostik dalam Ilmu Kesehatan Mata

##### **2. Tujuan Khusus**

Mahasiswa mampu :

- Mempersiapkan alat dan bahan yang dibutuhkan untuk pemeriksaan visus, pemeriksaan buta warna, dan konfrontasi
- Melakukan pemeriksaan visus secara terstruktur dan sistematis dengan benar berikut interpretasinya
- Melakukan pemeriksaan buta warna secara tepat dan interpretasinya
- Melakukan tes konfrontasi secara sistematis dan tepat

#### **III. Alat dan Bahan**

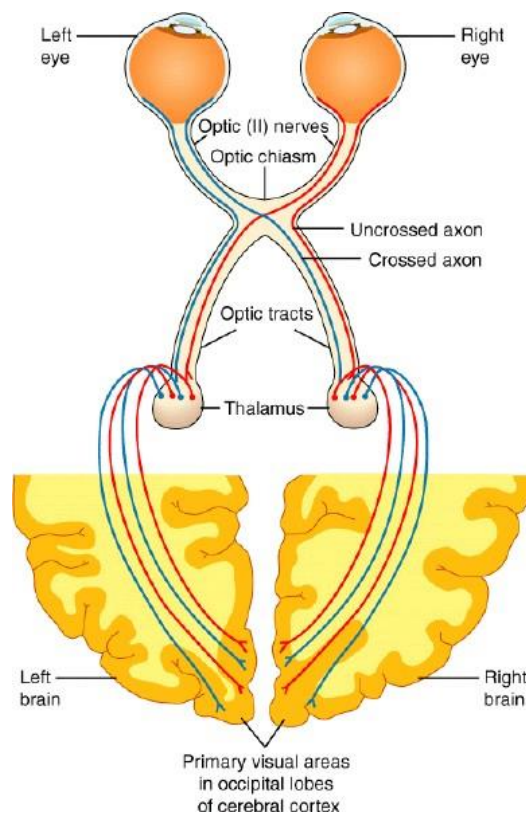
- Pensil / pulpen
- Kertas untuk mencatat
- Kartu Snellen
- Senter / penlight



#### IV. Dasar Teori

Nervus optikus tersusun atas serabut-serabut axon saraf yang berasal dari sel-sel Ganglionik di retina. Axon saraf yang berasal dari sel-sel saraf ganglionik di retina. Axon saraf yang berasal dari sel-sel saraf tersebut bersinaps dengan serabut-serabut dendrit sel-sel saraf pada area corpus geniculatum lateralis, pulvinar dan collilus superior membentuk pusat visual primer. Axon saraf yang berasal dari sel-sel saraf pada corpus geniculatum lateralis, pulvinar dan collilus superior membawa impuls ke pusat visual di korteks yang terletak pada cuneus.

Perjalanan serabut saraf yang membentuk nervus optikus dapat dilihat pada skema berikut ini.



Gambar 1. Skema nervus optikus

Fungsi nervus optikus dapat diperiksa dengan beberapa teknik pemeriksaan. Pada bagian latihan akan dibatasi pada pemeriksaan visus dan lapangan pandang (visual field) sedangkan funduskopi akan dilatihkan pada tahun ketiga.

Pemeriksaan nervus optikus meliputi:

1. Penglihatan Sentral/ daya penglihatan
2. Melihat warna
3. Penglihatan perifer : pemeriksaan konfrontasi lapang pandang

4. Pemeriksaan fundus okuli (akan dipelajari pada tahun ketiga)

Proses penglihatan dimulai ketika cahaya yang diterima oleh mata menembus media refraksi dan diterima oleh retina. Media refraksi yaitu kornea, humor akuos, lensa, dan badan vitreus harus mempertahankan kejernihannya sehingga dapat mencapai tajam penglihatan yang baik. Cahaya yang sudah diterima retina, ditangkap oleh sel fotoreseptor dan diubah menjadi sinyal saraf untuk diteruskan ke jaras penglihatan sampai ke korteks otak. Sinyal dari kedua mata akan menjadi satu bayangan yang diproses pada korteks otak. Proses tersebut harus berfungsi dengan baik agar tajam penglihatan tetap sempurna.

Pemeriksaan tajam penglihatan dilakukan untuk mengukur kemampuan mata dalam membedakan bentuk serta spesifikasi dari sebuah objek dengan jarak tertentu. Pemeriksaan tajam penglihatan membantu untuk menegakkan diagnosis suatu penyakit mata dan memantau progresivitas penyakit serta keberhasilan terapi. Pemeriksaan tajam penglihatan dasar mencakup pemeriksaan tajam penglihatan jarak jauh dan dekat

**V. PEMERIKSAAN KETAJAMAN PENGLIHATAN (VISUS)**

Visus diukur dengan menggunakan kartu Snellen. Pengukuran dilakukan pada jarak 5 atau 6 meter tergantung jenis kartu Snellen yang tersedia. Penurunan visus memberikan gambaran adanya kelainan pada sistem penglihatan sehingga memerlukan pemeriksaan lanjutan untuk mengetahui akibat penurunan visus tersebut. Pengukuran visus dilakukan pada setiap mata secara bergantian dan hasilnya dicatat .

Untuk mengetahui visus seseorang dapat dilakukan dengan Kartu Snellen dan bila sampai huruf terbesar pada kartu Snellen tidak terbaca maka diukur dengan menentukan kemampuan melihat jumlah jari ( finger counting = fc ) pada jarak tertentu dan apabila tidak dapat menghitung jari yang diacungkan pemeriksa dengan benar dilakukan pemeriksaan dengan melihat lambaian tangan ( hand movement = hm ) dan jika tidak dapat juga melihat lambaian tangan pemeriksa maka dengan menggunakan proyeksi sinar yang jika pasien tidak juga dapat mengetahui proyeksi dan persepsi sinar maka dikatakan visus pasien adalah nol. Seseorang disebut memiliki visus baik jika ia dapat membaca seluruh huruf-huruf pada kartu Snellen dengan benar dalam jarak 5 atau 6 meter tanpa bantuan alat. Dalam kondisi ini visus adalah 5/5 atau 6/6 yang disebut emmetropia ( visus normal ).

**Visus dapat dirumuskan sebagai berikut :**

$$V = d / D$$

d = jarak pasien dengan kartu Snellen

D = jarak orang normal untuk membaca huruf-huruf, yang dapat dibaca oleh subjek yang

diperiksa pada jarak d

Penurunan visus dapat disebabkan oleh kelainan media refraksi, kelainan non refraksi atau keduanya. Kacamata hanya bisa memperbaiki penurunan visus yang disebabkan oleh kelainan refraksi. Sebelum memperbaiki visus, penyebab penurunan visus harus ditentukan. Pada mata normal, sinar-sinar sejajar melalui media refraksi (kornea, akuos humor, lensa kristalina dan vitreous humor) tanpa akomodasi difokuskan tepat di makula lutea atau bintik kuning sehingga penglihatan menjadi jelas. Hal ini membutuhkan struktur media dan indeks refraksi yang normal serta aksis bola mata yang normal. Pemeriksaan tajam penglihatan dilakukan pada mata tanpa atau dengan kaca mata. Setiap mata diperiksa secara terpisah. Biasakan memeriksa tajam penglihatan mata kanan terlebih dahulu kemudian pada mata kiri.

Sebelum memulai pemeriksaan, anjurkan kepada pasien untuk melepas kaca mata atau *contact lens* yang sedang dikenakannya. Kemudian pasien disuruh duduk menghadap kartu Snellen pada jarak 5 atau 6 meter, karena pada jarak ini mata akan melihat benda tanpa akomodasi atau dalam keadaan beristirahat. Tutup mata yang tidak diperiksa dengan menggunakan telapak tangan ataupun dengan lensa penutup. Pasien disuruh untuk membaca huruf yang tertulis pada kartu Snellen. Kemudian ditentukan letak baris terakhir yang masih dapat dibaca. Tajam penglihatan dinyatakan dalam pecahan.

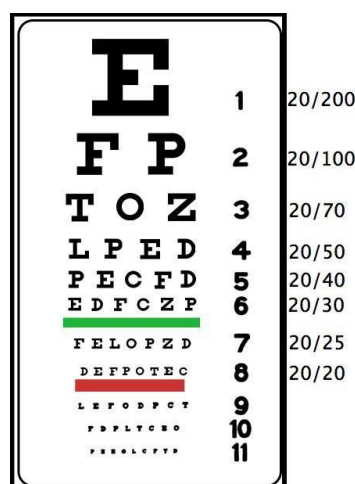
Pembilang adalah jarak antara pasien dengan kartu Snellen. Penyebut adalah jarak di mana suatu huruf / angka seharusnya dapat dibaca. Bila baris huruf / angka yang terbaca tersebut terdapat pada baris dengan tanda 30, artinya visus pasien tersebut 6/30 artinya pada jarak 6 meter pasien hanya dapat membaca huruf / angka yang seharusnya dapat dibaca jelas pada jarak 30 meter oleh orang normal. Bila baris huruf / angka yang terbaca tersebut terdapat pada baris dengan tanda 6, dikatakan tajam penglihatan 6/6, ini berarti bahwa pada jarak 6 meter si penderita dapat membaca huruf yang normalnya jelas dibaca pada jarak 6 meter. Tajam penglihatan seseorang dikatakan normal bila tajam penglihatan adalah 6/6.

Bila pasien tidak dapat membaca huruf / angka terbesar pada kartu Snellen, maka dilakukan uji hitung jari. Pada uji hitung jari, pemeriksa berdiri pada jarak 6 meter dari pasien sambil mengacungkan beberapa jari tangannya. Pasien disuruh untuk menyebutkan berapa jumlah jari yang diacungkan oleh si pemeriksa. Jika pasien tidak dapat menyebutkan, si pemeriksa maju 1 meter dan melakukan hal yang sama. Begitu seterusnya hingga jarak pasien dan pemeriksa 1 meter. Tentukan pada jarak berapa meter dari pemeriksa, pasien dapat menyebutkan jumlah jari yang diacungkan. Bila pasien dapat menyebutkan jumlah jari yang diacungkan pada jarak 3 meter, maka visusnya adalah 3/60. 60 adalah jarak dalam meter dimana orang normal dapat melihat dan menyebutkan jumlah acungan jari.

Bila pasien tidak dapat menghitung jumlah acungan jari dilakukan uji lambaian / goyangan tangan. Pemeriksa berdiri pada jarak 1 meter dari pasien sambil menggoyang / melambaikan tangan. Tanyakan pada pasien apakah ia dapat melihat goyangan / lambaian tangan si pemeriksa. Jika terlihat oleh pasien maka visus pasien tersebut adalah 1/300. 300 adalah jarak dalam meter dimana orang normal dapat melihat lambaian tangan tersebut.

Bila pasien tidak dapat melihat goyangan / lambaian tangan, sorot cahaya lampu ke mata pasien. Bila pasien dapat melihat / menentukan arah datang cahaya, visus pasien  $1/\infty$  (lp = light perception). Bila pasien tidak dapat melihat / menentukan arah datang cahaya, maka visusnya 0 (nlp = no light perception) atau buta total. Setelah melakukan pemeriksaan visus salah satu mata, lanjutkan pemeriksaan visus pada mata yang lain dengan menutup mata yang telah diperiksa visusnya dan lakukan prosedur yang sama seperti di atas.

Bila pasien yang diperiksa anak-anak atau buta huruf, maka dapat digunakan kartu Snellen-E. Gambar E secara acak diputar dengan orientasi berbeda. Untuk setiap sasaran, pasien diminta untuk menunjuk arah yang sesuai dengan arah ketiga batang E apakah ke atas, bawah, kiri atau kanan. Lakukan pemeriksaan seperti melakukan pemeriksaan menggunakan Snellen huruf atau angka.



Gambar 2. Contoh kartu snellen huruf

## VI. PROSEDUR PEMERIKSAAN

1. Pemeriksaan dilakukan pada ruangan yang memiliki penerangan yang cukup.
2. Pasien duduk menghadap kartu Snellen pada jarak 6 meter dan sejajar dengan pandangan mata
3. Minta pasien untuk melepas kacamata atau softlens saat diperiksa visus
4. Minta pasien untuk menutup mata yang tidak diperiksa tanpa menekan mata tersebut. Periksa mata kanan dahulu baru mata kiri.

5. Instruksikan ke pasien untuk menyebut huruf dari atas sampai ke bawah semampunya pasien, jangan memicingkan mata
6. Pemeriksa menunjuk huruf dengan cepat sehingga pasien tidak mempunyai waktu untuk berfikir/mengingat atau mengakomodasi.
7. Ditentukan letak baris terakhir yang masih dapat dibaca.
8. Bila pasien tidak dapat membaca huruf sampai baris normal di kartu Snellen maka pada mata tersebut dipasang lensa pinhole
9. Dengan pinhole pasien dapat melanjutkan bacaannya, jika terdapat kemajuan ketajaman penglihatannya kemungkinan pasien mengalami kelainan refraksi.
10. Bila dengan pinhole pasien tidak terdapat kemajuan ketajaman penglihatannya kemungkinan pasien menderita kelainan pada media refraksi seperti sikatrik kornea, katarak dan lainnya .
11. Jika pasien tidak dapat membaca huruf yang paling atas/terbesar maka pemeriksaan tidak dapat menggunakan kartu Snellen maka dilakukan pemeriksaan hitung jari. Dimana pasien disuruh untuk menghitung jari si pemeriksa oleh yang mata normal dapat dilihat pada jarak 60 meter.
12. Mulai hitung jari pada jarak 6 meter dan ditentukan jarak yang bisa dilihat pasien dengan benar misalnya pada jarak 5 meter maka ditulis ketajaman penglihatan/visus pasien 5/60
13. Bila pasien tidak dapat menghitung jari, maka pasien disuruh melihat gerakan tangan si pemeriksa yang oleh mata normal dapat dilihat pada jarak 300 meter maka visus adalah 1/300.
14. Bila gerakan tangan tidak dapat terlihat, maka menggunakan cahaya senter, jika pasien dapat melihat lampunya menyala maka tajam penglihatan 1/~. Visus 0 bila dengan senter tidak dapat melihat.
15. Interpretasikan hasil visus
  - a. Visus baik : 6/6 - 6/12
  - b. Visus menurun ringan : 6/12-6/18
  - c. Visus menurun moderat : 6/18 - 6/60
  - d. Visus menurun berat : 6/60-3/60
  - e. Kebutaan → Visus kurang : 3/60.

## **PEMERIKSAAN MATA 2**

### **PEMERIKSAAN BUTA WARNA**

#### **I. PENDAHULUAN**

Buta warna merupakan kelainan pada mata yang ditandai dengan penglihatan warna-warna yang tidak sempurna. Pasien terkadang tidak atau kurang dapat membedakan warna yang dapat terjadi kongenital ataupun didapatkan akibat penyakit tertentu. Tes Ishihara adalah tes buta warna yang dikembangkan oleh Dr. Shinobu Ishihara. Tes ini pertama kali dipublikasi pada tahun 1917 di Jepang. Sejak saat itu, tes ini terus digunakan di seluruh dunia, sampai sekarang.

Tes Ishihara merupakan uji untuk mengetahui defek penglihatan warna yang didasarkan pada menentukan angka atau pola yang ada pada kartu dengan berbagai kumpulan warna dengan memakai satu seri titik bola-bola kecil dengan warna dan besar berbeda (gambar pseudokromatik), yang membentuk suatu lingkaran sehingga dalam keseluruhan terlihat warna pucat dan menyukarkan pasien dengan kelainan penglihatan warna melihatnya.

Penderita buta warna atau dengan kelainan penglihatan warna dapat melihat sebagian ataupun sama sekali tidak dapat melihat gambaran lembaran buku Ishihara yang diperlihatkan kepada pasien yang diminta untuk melihat dan mengenali tanda gambar dalam waktu 10 detik pada jarak baca (33 cm).

Indikasi pemeriksaan buta warna umumnya adalah untuk mendeteksi kelainan penglihatan warna, misalnya sebagai persyaratan untuk masuk pendidikan atau pekerjaan yang membutuhkan penglihatan warna normal. Indikasi pemeriksaan buta warna selengkapnya adalah:

- Persyaratan untuk profesi atau institusi tertentu yang membutuhkan kemampuan penglihatan warna yang baik, misalnya pilot, angkatan laut, kedokteran, teknik industri, farmasi, pemadam kebakaran, termasuk saat membuat surat ijin mengemudi
- Skrining neurooftalmologi dasar
- Skrining buta warna herediter. Pada beberapa negara maju skrining buta warna dilakukan secara rutin di sekolah
- Skrining buta warna didapat pada pasien dengan gangguan fundus
- Pasien yang mengeluhkan gangguan penglihatan warna yang baru terjadi

#### **II. TUJUAN**

##### **1. Tujuan Umum**

Mahasiswa mampu melakukan dan menginterpretasikan pemeriksaan buta warna menggunakan Ishihara book

## 2. Tujuan Khusus

- Mahasiswa mampu mempersiapkan pasien sebelum melakukan pemeriksaan buta warna
- Mahasiswa mampu melakukan pemeriksaan buta warna menggunakan Ishihara book kepada pasien
- Mahasiswa mampu memberikan interpretasi terhadap pemeriksaan buta warna yang dilakukan

## III. ALAT


Ishihara book

## IV. PROSEDUR PEMERIKSAAN

- Selama pemeriksaan, pasien menggunakan kacamata yang biasa digunakan atau kacamata baca tetapi tidak diperbolehkan menggunakan lensa yang berwarna (*tinted*).
- Pencahayaan ruangan harus disesuaikan berdasarkan jenis pemeriksaan.
- Mintalah kepada pasien untuk duduk dengan tegak di depan pemeriksa.
- Berikan instruksi kepada pasien terhadap apa yang akan dilakukan dan bagaimana pasien harus mengerjakan tes tersebut
- Pemeriksa akan menunjukkan serangkaian kartu yang berisi pola berbentuk titik-titik aneka warna


### Interpretasi :

Berikut ini beberapa contoh dari lembaran buku Ishihara beserta interpretasinya pada pasien dengan kelainan penglihatan warna.




Mata normal dan mata buta warna dapat membacanya sebagai angka 12






Mata normal dapat membaca angka 8. Mata buta warna merah-hijau membacanya sebagai angka 3, sedangkan buta warna total tidak dapat membaca angka apapun.




Mata normal dapat membaca angka 15. Mata buta warna merah-hijau membacanya sebagai angka 17, sedangkan buta warna total tidak dapat membaca angka apapun.



Mata normal dapat membaca angka 42. Pada Protanopia dan Protanomalia berat hanya membaca angka 2, pada Protanomalia ringan angka berwarna merah tetapi angka 2 lebih jelas dibanding angka 4. Pada Deuteranopia dan Deuteranomalia berat hanya angka 4 yang terbaca, dan pada kasus Deuteranomalia ringan kedua angka berwarna merah tetapi angka 4 lebih jelas daripada angka 2.





Mata normal dapat membaca angka 26. Pada Protanopia dan Protanomalia berat hanya membaca angka 6, pada Protanomalia ringan angka berwarna merah tetapi angka 6 lebih jelas dibanding angka 2. Pada Deuteranopia dan Deuteranomalia berat hanya angka 2 yang terbaca, dan pada kasus Deuteranomalia ringan kedua angka berwarna merah tetapi angka 2 lebih jelas daripada angka 6.

**CHECKLIST**

**KETERAMPILAN PEMERIKSAAN VISUS DAN BUTA WARNA**

NAMA :

NIM :

NO	ASPEK YANG DINILAI	Penilaian	
		Ya	Tidak
<b>TAHAP ORIENTASI</b>			
1	Mengucapkan salam dan memperkenalkan diri		
2	Menanyakan identitas pasien		
3	Menjelaskan tujuan dan prosedur pemeriksaan serta meminta persetujuan pasien (informed consent)		
4	Membaca basmalah sebelum melakukan pemeriksaan		
5	Mencuci tangan 6 langkah		
<b>TAHAP KERJA</b>			
<b>PEMERIKSAAN VISUS DENGAN SNELLEN CHART</b>			
6	Meminta pasien berdiri/duduk sejauh 6 meter dari Snellen Chart		
7	Minta pasien untuk melepas kacamata atau softlens saat diperiksa visus		
8	Meminta pasien menutup salah satu mata yang akan diminta untuk membaca huruf-huruf di Snellen Chart		
9	Pasien diminta untuk membaca huruf yang tertulis pada Snellen Chart yang dimulai dengan membaca dari atas ke bawah semampunya dengan mata tidak memicingkan		
10	Melakukan hal yang sama di mata sebelahnya : Meminta pasien menutup mata sebelahnya yang akan diminta untuk membaca huruf-huruf di Snellen Chart		
11	Pasien diminta untuk membaca huruf yang tertulis pada Snellen Chart yang dimulai dengan membaca dari atas ke bawah semampunya dengan mata tidak memicingkan		
<b>PEMERIKSAAN VISUS DENGAN HITUNG JARI</b>			
12	Pemeriksaan visus dengan hitung jari dilakukan bila pasien tidak dapat membaca huruf, atau bila pasien tidak dapat membaca huruf yang paling atas/terbesar pada Snellen Chart maka pemeriksaan dilakukan pemeriksaan hitung jari.		
13	Pemeriksa menggunakan jari dan memosisikannya untuk pasien membaca jumlah jari yang diperlihatkan tersebut dari jarak 6 meter.		
14	Mulai hitung jari pada jarak 6 meter (tulis 6/60). Bila tidak terlihat, maka maju tiap 1 meter ke depan hingga maksimal tersisa jarak 1 meter dengan pasien		

15	Melakukan hal yang sama di mata sebelahnya : Pemeriksa menggunakan jari dan memposisikannya untuk pasien membaca jumlah jari yang diperlihatkan tersebut dari jarak 6 meter.		
16	Mulai hitung jari pada jarak 6 meter (tuliskan 6/60). Bila tidak terlihat, maka maju tiap 1 meter ke depan hingga maksimal tersisa jarak 1 meter dengan pasien		
<b>PEMERIKSAAN VISUS DENGAN GERAKAN TANGAN</b>			
17	Pemeriksaan visus dengan gerakan lengan bawah dilakukan bila pasien tidak dapat membaca jari pemeriksa (dari pemeriksaan dengan hitung jari) hingga jarak 1 meter		
18	Pemeriksa melambatkan lengan bawah dari jarak maksimal 1 meter dengan pasien		
<b>PEMERIKSAAN VISUS DENGAN CAHAYA</b>			
19	Pemeriksaan visus dengan gerakan senter dilakukan bila pasien tidak dapat mendeteksi gerakan lambaian tangan pemeriksa yang berjarak 1 meter dari dirinya		
20	Pemeriksa menyalakan senter tepat di hadapan pasien dan menanyakan kemampuan pasien mendeteksi cahaya yang diarahkan kepadanya <i>Jika pasien dapat melihat lampunya menyala maka visus = 1/~. Visus 0 bila dengan senter tidak dapat melihat lagi.</i>		
<b>PEMERIKSAAN BUTA WARNA</b>			
21	Mengambil buku Ishihara Test		
22	Memberikan instruksi kepada pasien untuk membaca angka dan mengikuti alur-alur berwarna yang dapat terlihat jelas		
23	Membuka tiap lembaran dalam Ishihara Test dan meminta pasien membaca angka yang muncul		
24	Meminta pasien untuk menunjuk sepanjang alur-alur berwarna kontras yang tampak di lembar-lembar tertentu mulai dari X hingga ke X		
<b>PENUTUP</b>			
25	Mencuci tangan setelah kontak dengan pasien		
26	Menyimpulkan dan melaporkan hasil pemeriksaan		
27	Membaca hamdallah dan mengakhiri sesi pemeriksaan kepada pasien		
<b>SIKAP PROFESIONAL</b>			
Melakukan dengan percaya diri, sopan, ramah, dan rapi			
Menunjukkan sikap empati			
Menggunakan bahasa yang mudah dipahami			
		<b>Tanggal Kegiatan</b>	
		<b>Nama Instruktur</b>	
		<b>Tanda Tangan Instruktur</b>	

## **PEMERIKSAAN MATA 3**

### **LAPANG PANDANG METODE KONFRONTASI & AMSLER PANE/GRID**

#### **I. PENDAHULUAN**

Merupakan uji pemeriksaan lapang pandang yang paling sederhana karena tidak memerlukan alat tambahan. Lapang pandang pasien dibandingkan dengan lapang pandang pemeriksa. Pasien diinstruksikan untuk melihat gerak dan jumlah tangan pemeriksa di arah :

6. Lateral : 90°
7. Caudal : 70°
8. Cranial : 55°
9. Medial : 60°

Teknik konfrontasi hanya dapat menentukan ada tidaknya defek lapang pandang besar pada empat sisi kuadran mata kanan dan kiri. Sedangkan tes dengan alat perimetri dapat menentukan letak defek lebih detail dan sistematis

#### **II. TUJUAN PEMBELAJARAN**

Pemeriksaan lapangan pandang bertujuan memeriksa batas-batas penglihatan bagian perifer.

#### **III. PROSEDUR PEMERIKSAAN LAPADANG PANDANG METODE KONFRONTASI**

Pasien dan pemeriksa atau dokter berdiri berhadapan dengan bertatapan mata pada jarak 100 cm (1 meter). Pemeriksa memeriksa mata kanan pasien dengan menggunakan mata kanannya dan memegang funduskopi dengan tangan kanan. Pemeriksa menggerakkan jari dari arah temporalnya dengan jarak yang sama dengan mata pasien ke arah sentral. Bila pemeriksa telah melihat benda atau jari dalam lapang pandangnya, maka bila lapang pandang pasien menyempit maka pasien akan melihat benda atau jari tersebut jika benda tersebut telah berada lebih ke tengah dalam lapang pandang pemeriksa.


Dengan cara ini dapat dibandingkan lapang pandang pemeriksa dengan lapang pandang pasien pada semua arah. Selain itu, apabila pasien memiliki scotoma fokal, maka biasanya pasien akan mengatakan jari sempat terlihat, namun menghilang untuk beberapa saat, sebelum akhirnya terlihat lagi. Hal ini tergantung di mana posisi titik butanya.

**Syarat pemeriksaan :** Lapang pandang pemeriksa harus normal.

##### **Prosedur pemeriksaan**

- Pasien dan dokter duduk berhadapan pada jarak 1 meter

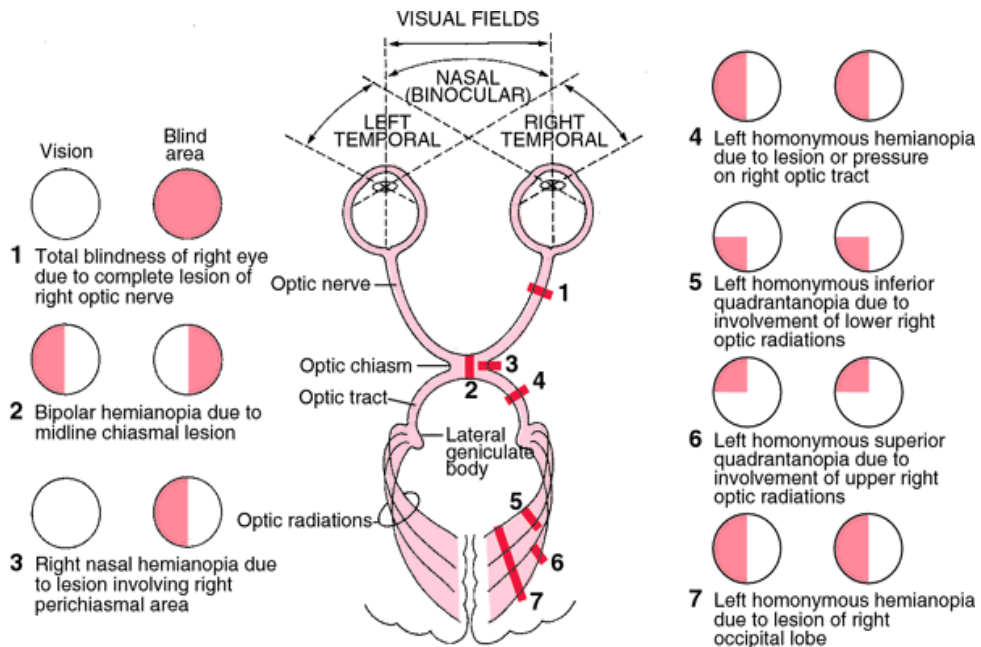
- Instruksikan pasien untuk menutup mata yang kiri sedangkan dokter menutup mata yang kanan
- Pasien diminta untuk tetap memandangi ke hidung dokter
- Gerakkan tangan anda secara horizontal (dari lateral ke medial) dan dari atas ke bawah secara perlahan sambil menanyakan kepada pasien apakah mampu melihat posisi jari pemeriksa yang bergerak dari temporal ke sentral
- Instruksikan pasien untuk melaporkan jika tidak dapat melihat tangan anda



Gambar 2. Teknik pemeriksaan konfrontasi pada lapang pandang

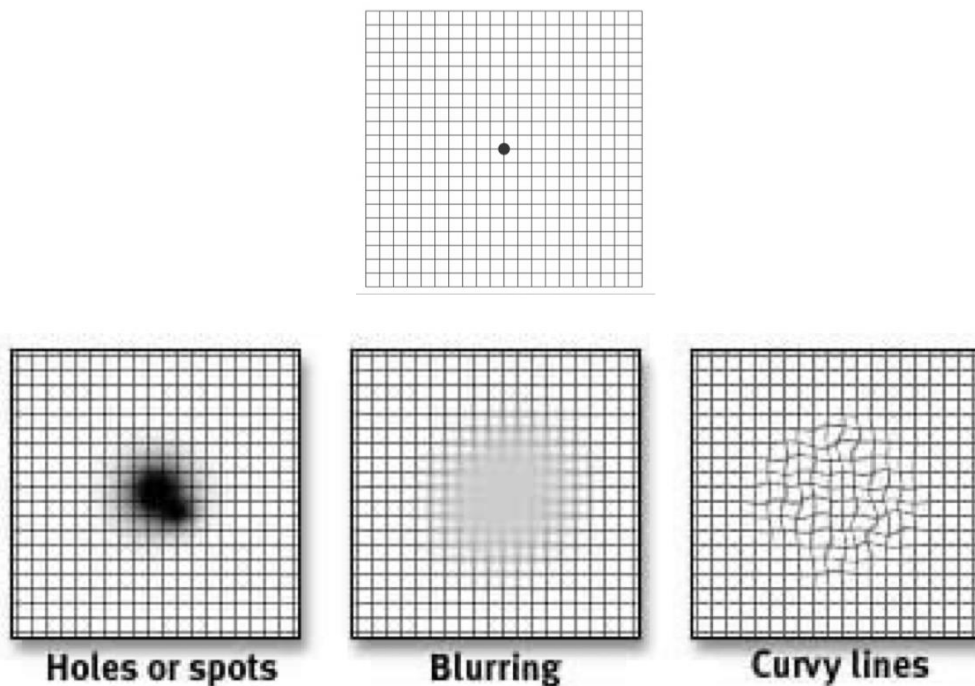
#### **INTERPRETASI**

- Bila penderita bisa melihat sampai menghilangnya jari pemeriksa dari penglihatan pada saat yang bersamaan dengan pemeriksa berarti lapang pandang penderita normal.
- Bila penderita hanya sebagian bisa melihat sampai menghilangnya jari pemeriksa dari penglihatan pada saat yang bersamaan dengan pemeriksa berarti penderita mengalami hemianopsia. Hal ini bisa disebabkan adanya tekanan intrakranial yang mempengaruhi jalannya saraf optik atau serabut saraf pada retina (misalnya: tumor)



#### IV. PROSEDUR PEMERIKSAAN LAPANG PANDANG DENGAN AMSLER PANE

Alat yang diperlukan untuk melakukan tes lapang pandang metode ini ialah suatu papan bernama Amsler Grid yang membentuk garis-garis vertical dan horizontal. Amsler Grid biasanya digunakan untuk menilai ada tidaknya kerusakan retina pada mata dengan memeriksa fungsi penglihatan sentral (macula).



Gambar 2. Amsler Grid

**Interpretasi** dari pemeriksaan ini ialah dengan menilai apabila didapatkan kelainan pada garis Amsler atau kelainan pada lapangan pandang sentral, berarti ada kelainan organik pada retina sentral

**Catatan** : Perlu diberikan catatan karena jarak pemeriksaan terlalu dekat maka kelainan kecil pada lapangan padan sukar ditemukan. Pada pasien dengan kelainan macula, sebaiknya pemeriksaan dilakukan sendiri di rumah dan dianjurkan 3 kali seminggu untuk mengetahui perubahan makula

**CHECKLIST**  
**KETERAMPILAN PEMERIKSAAN LAPANG PANDANG**

**NAMA :**

**NIM :**

NO	ASPEK YANG DINILAI	Penilaian	
		Ya	Tidak
<b>TAHAP ORIENTASI</b>			
1	Mengucapkan salam dan memperkenalkan diri		
2	Menanyakan identitas pasien		
3	Menjelaskan tujuan dan prosedur pemeriksaan serta meminta persetujuan pasien (informed consent)		
4	Membaca basmalah sebelum melakukan pemeriksaan		
5	Mencuci tangan 6 langkah		
<b>TAHAP KERJA</b>			
<b>Pemeriksaan Konfrontasi Lapang Pandang</b>			
6	Pemeriksa mengambil posisi duduk berhadapan dengan penderita, dengan posisi mata sama tinggi dengan jarak 100 cm		
7	Memberitahukan terlebih dahulu kepada penderita supaya mengatakan “ya” pada saat mulai melihat obyek (ujung jari atau ujung pulpen pemeriksa)		
8	Pasien diminta tetap memandang ke hidung dokter tanpa melirik		
9	Meminta penderita menutup mata kirinya dengan telapak tangan kiri, pemeriksa menutup mata kanan dengan telapak tangan kanan serta sebaliknya		
10	Menggerakkan ujung jari pemeriksa perlahan-lahan dari perifer ke sentral dan dari delapan arah pada bidang di tengah-tengah penderita dan pemeriksa.		
11	Membandingkan lapang pandang penderita dengan lapang pemeriksa		
<b>Pemeriksaan Amsler Grid</b>			
12	Setting terlebih dahulu ruangan dalam keadaan terang		
13	Apabila pasien mengenakan kacamata baca atau berumur > 40 tahun, diminta untuk memakai kacamata biasa		
14	Meminta pasien untuk menutup salah satu mata		
15	Meletakkan kertas Amsler Grid pada jarak 30 cm		
16	Pasien diminta memicingkan mata untuk memfokuskan pengelihatannya pada bulatan hitam kecil di tengah-tengah kotak Amsler Grid sembari memperhatikan kotak-kotak di sekitar bulatan hitam tanpa mengalihkan pandangan terlalu jauh dari fokus		
17	Setelah selesai, pasien diminta menggambarkan ulang apa yang dilihat pada kertas Amsler Grid di atas kertas kosong, perhatikan apabila ada scotoma atau metamorfopsia		
18	Ulangi pada mata sebelahnya		



<b>PENUTUP</b>			
19	Mencuci tangan setelah kontak dengan pasien		
20	Menyimpulkan, menginterpretasikan dan melaporkan hasil pemeriksaan		
21	Membaca hamdallah dan mengakhiri sesi pemeriksaan kepada pasien		
<b>Sikap Profesional</b>			
	Melakukan dengan percaya diri, sopan, ramah, dan rapi		
	Menunjukkan sikap empati		
	Menggunakan bahasa yang mudah dipahami		
	<b>Tanggal Kegiatan</b>		
	<b>Nama Instruktur</b>		
	<b>Tanda Tangan Instruktur</b>		

## PEMERIKSAAN MATA 4

### PEMERIKSAAN MATA SEGMENT ANTERIOR

#### I. PENDAHULUAN

Pemeriksaan oftalmologi merupakan pemeriksaan yang harus diketahui oleh seorang dokter umum sesuai dengan kompetensinya antara lain pemeriksaan jaringan penunjang (adnksa) sistem penglihatan antara lain kelopak mata, sistem air mata, otot-otot ekstraokuler, pergerakan dan posisi bola mata dan pemeriksaan segmen anterior bola mata yang terdiri dari konjungtiva, sklera, kornea, bilik mata depan, iris, pupil dan lensa kristalina.

#### II. TUJUAN

##### 1. Tujuan Umum

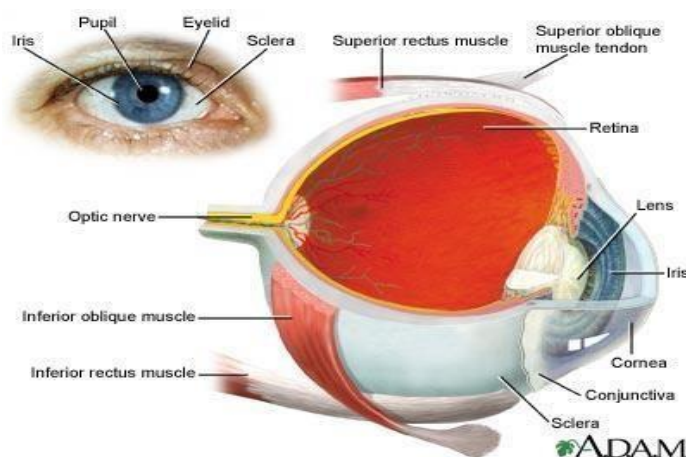
Melatih mahasiswa melakukan pemeriksaan oftalmologi segmen anterior dan eversi kelopak mata atas dengan baik dan benar sehingga dapat mengarahkan untuk menegakkan diagnosa dengan benar.

##### 2. Tujuan Khusus

Mahasiswa mampu:

- Melakukan pemeriksaan oftalmologi segmen anterior secara baik dan benar dengan peralatan yang sederhana pada kasus-kasus penyakit mata yang sering dijumpai dengan contoh kasus : Mata merah dan Katarak.
- Melakukan eversi kelopak mata atas dengan teknik pasien dalam posisi duduk, diperintahkan untuk melihat ke bawah dengan menggunakan cotton bud, palpebra superior ditekan kebawah hingga konjungtiva tarsal superior terlihat yang bertujuan untuk melihat konjungtiva tarsal superior, apakah adakah benda asing, papil, folikel, laserasi dan lain-lain.dengan baik dan benar.

### III. DASAR TEORI



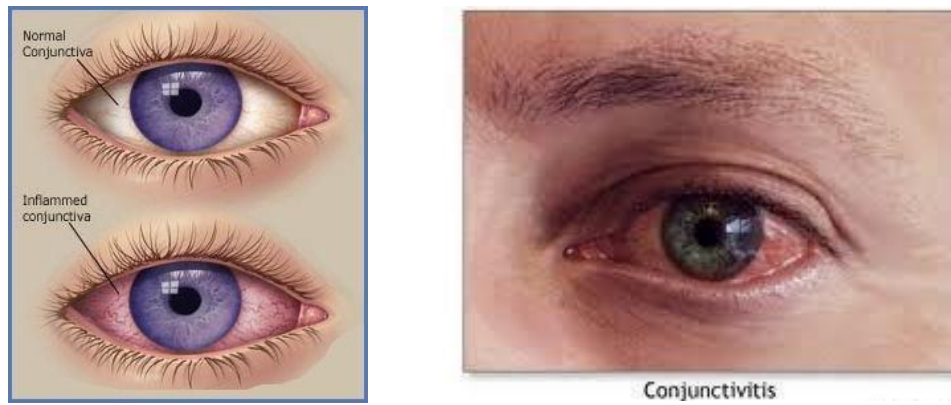Gambar 1. Struktur anatomi mata

Pada mata normal, sklera, terlihat putih, karena sklera dapat terlihat melalui bagian konjungtiva dan kapsul Tennon yang tipis dan tembus cahaya. Mata merah merupakan salah satu keluhan utama penyakit mata yang sering dijumpai. Keluhan ini timbul akibat terjadinya perubahan warna bola mata yang sebelumnya berwarna putih menjadi merah. Bila terjadi pelebaran pembuluh darah konjungtiva, atau perdarahan antara konjungtiva dan sklera, akan terlihat warna merah pada mata yang sebelumnya berwarna putih. Mata terlihat merah akibat melebarnya pembuluh darah konjungtiva yang terjadi pada peradangan mata akut, misalnya pada konjungtivitis, keratitis, atau iridosiklitis. Pada konjungtivitis dimana pembuluh darah superficial - melebar, bila diberi epinefrin topikal akan terjadi vasokonstriksi sehingga mata akan kembali putih.

Pada konjungtiva terdapat pembuluh darah utama yaitu :

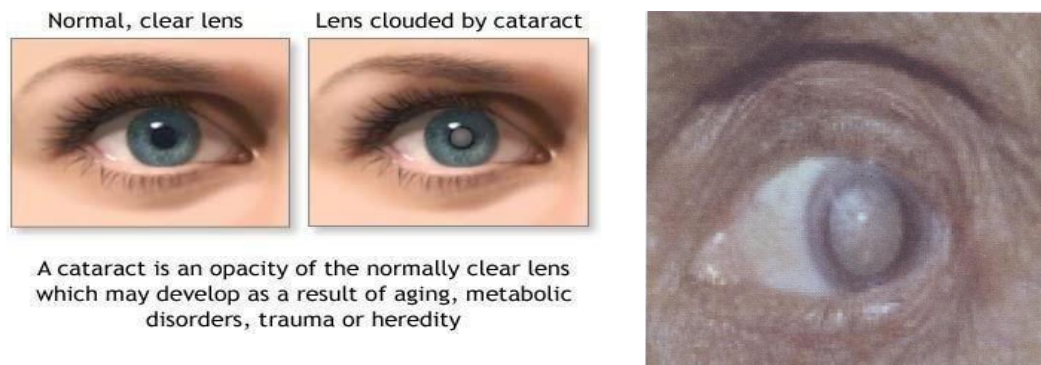
- Arteri konjungtiva posterior yang memperdarahi konjungtiva bulbi
- Arteri siliar anterior atau episklera yang memberikan cabang :
  - Arteri episklera, masuk ke dalam bola mata, dan dengan arteri posterior longus bergabung membentuk arteri sirkular major, atau pleksus siliar, yang akan memperdarahi iris dan badan siliar
  - Arteri perikornea, yang memperdarahi sekitar kornea

Bila terjadi pelebaran pembuluh-pembuluh darah tersebut maka mata akan menjadi merah. Selain melebarnya pembuluh darah, mata merah juga dapat terjadi akibat pecahnya salah satu dari kedua pembuluh darah di atas dan darah tersebut akan tertimbun di bawah jaringan konjungtiva. Keadaan ini disebut sebagai perdarahan sub konjungtiva.



Gambar 2. Gambaran hiperemis pada konjungtiva

Lensa mata merupakan struktur yang seharusnya jernih. Oleh karena itu, apabila terjadi sesuatu pada lensa mata akan berakibat pada penurunan fungsi penglihatan. Salah satu penyakit yang banyak dikeluhkan terkait lensa adalah katarak. Katarak adalah setiap kekeruhan pada lensa yang dapat terjadi akibat hidrasi (penambahan cairan) lensa, denaturasi protein lensa, atau terjadi akibat keduanya.



A. Kiri (lensa normal). Kanan (lensa keruh)

B. Lensa keruh pada penyakit katarak

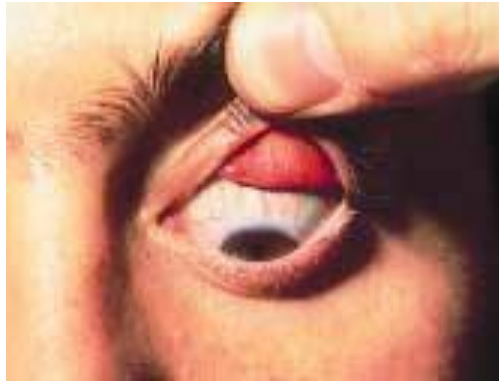Gambar 3. Lensa normal dan katarak

#### IV. PROSEDUR PEMERIKSAAN

##### 1. Pemeriksaan Mata Anterior

- a. Posisikan pasien duduk berhadapan dengan dokter sejauh panjang lengan, gunakan senter untuk melakukan pemeriksaan ini.
- b. Inspeksi alis mata kanan dan kiri. Apakah rambut alis masih intak atau tercabut/hilang.
- c. Periksa bulu mata atas dan bawah
- d. Inspeksi dan palpasi kelopak mata
- e. Periksa konjungtiva palpebra atas atau lakukan eversi kelopak mata atas, dengan menginstruksikan pasien untuk melihat kebawah dan gunakan ibu jari dan telunjuk (atau cottonbud) untuk melipat palpebra atas, palpebra superior ditekan kebawah

hingga konjungtiva tarsal superior terlihat yang bertujuan untuk melihat konjungtiva tarsal superior, apakah adakah benda asing, papil, folikel, laserasi dan lain-lain.



Gambar 4. Teknik eversi palpebra superior

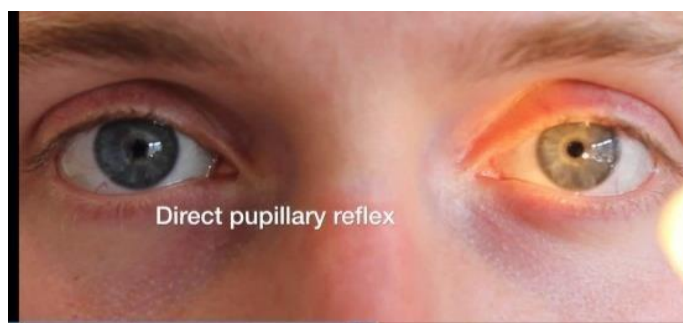
- f. Pemeriksaan sklera dilakukan dengan melihat warna, kontur, ada atau tidaknya injeksi dan lesi. Normalnya sklera berwarna putih. Pemeriksaan sklera dilakukan bersamaan dengan pemeriksaan konjungtiva karena posisi anatominya yang saling tumpang tindih. Sklera terdiri dari 3 bagian, yaitu episklera, sklera, dan *lamina fusca*.
- g. Periksa kornea dengan menggunakan senter dari depan dan samping, lakukan tes sensitifitas kornea dengan menyentuhkan kapas dengan lembut pada kornea.

Caranya :

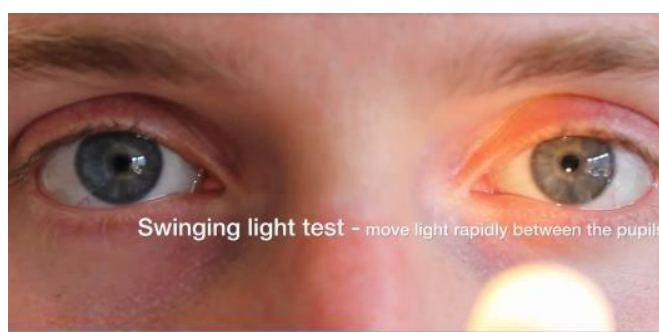
- Bentuk ujung kapas agar runcing dan halus
- Fiksasi mata pasien keatas agar bulu mata tidak tersentuh saat kornea disentuh
- Fiksasi jari pemeriksa pada pipi pasien dan ujung kapas yang halus dan runcing disentuhkan dengan hati-hati pada kornea, mulai pada mata yang tidak sakit.

Hasil :

- Pada tingkat sentuhan tertentu reflek mencedip akan terjadi
  - Penilaian dengan membandingkan sensibilitas kedua mata pada pasien tersebut
- h. Periksa anterior chamber dengan menggunakan senter dari depan dan samping. Pemeriksaan ini untuk menentukan apakah anterior chamber penderita dangkal atau tidak
  - i. Periksa refleks pupil direk dan indirek serta iris  
Refleks pupil direk diperiksa dengan cara sinari satu mata dengan senter dan amati refleks pupil mata itu.



Gambar 5. Teknik penyinaran untuk mengecek refleksi pupil langsung  
Refleksi pupil indirek dilakukan dengan cara sinari satu mata dengan senter lalu amati refleksi pupil mata yang lain dengan mengayunkan senter ke arah mata yang lain secara cepat.

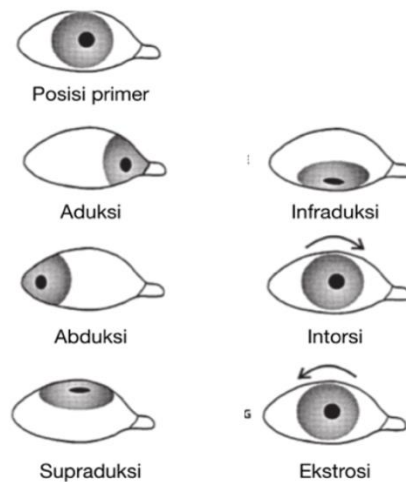


Gambar 6. Teknik penyinaran untuk mengecek refleksi pupil tidak langsung

- Lakukan observasi general pupil : bentuk, ukuran, lokasi, warna iris, kelainan bawaan, dan kelainan lain.
  - Rangsangan cahaya diberikan 2-5 detik.
- f. Periksa lensa mata
- g. Periksa tekanan intra okular dengan cara menginstruksikan pasien untuk melihat kebawah, palpasi bagian atas sklera dengan kedua telunjuk. Tekanan intra okular yang normal sama dengan tekanan lidah apabila ditekan ke pipi bagian dalam.
- h. Pemeriksaan Duksi dan Versi

Duksi dan versi adalah pemeriksaan untuk menilai kerja otot ekstraokular dan saraf kranial. Pemeriksaan ini dilakukan dengan cara posisi pasien duduk berhadapan dengan pemeriksa, dengan arah pandang pasien dalam posisi primer. Pemeriksa meminta pasien untuk mengikuti arah gerak tangan pemeriksa yang berjarak 14 inci dari mata pasien. Pemeriksaan ini mengevaluasi ada atau tidaknya keterbatasan arah pandangan pasien.





Gambar 7. Duksi

Pemeriksaan duksi atau monocular dilakukan untuk menilai gerak mata monokular, dilakukan dengan cara menutup mata yang tidak diuji. Arah pandangan yang dinilai pada pemeriksaan ini adalah sebanyak enam arah yaitu adduksi, abduksi, supraduksi, infraduksi, intorsi, dan ekstorsi. Pergerakan mata yang terbatas pada suatu arah dapat disebabkan oleh kelemahan kontraksi agonis atau kegagalan relaksasi otot antagonisnya. Sedangkan versi ialah dengan menggunakan dua mata (binocular).



Gambar 8. Teknik Eversi

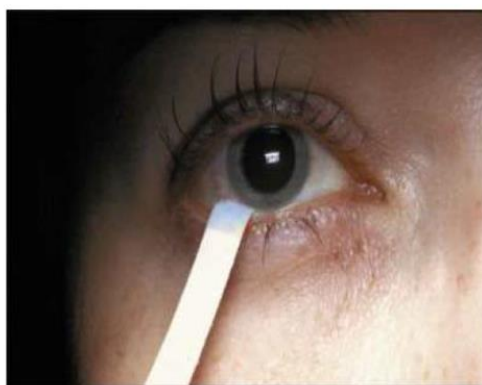## 2. Pemeriksaan Tambahan

### Pemeriksaan produksi air mata

Tes Schirmer I digunakan untuk mengevaluasi defisiensi komponen akuos dengan menilai sekresi refleks air mata dalam respon terhadap stimulasi konjungtiva. Tes ini dilakukan tanpa anestesi topikal untuk mengukur sekresi refleks air mata, dengan meletakkan strip Whatman #41 pada sepertiga lateral palpebral inferior untuk

meminimalisasi iritasi terhadap kornea. Pasien diminta untuk melihat kedepan dan berkedip secara normal selama strip dipertahankan selama 5 menit. Jumlah strip yang dibasahi oleh air mata diukur dalam milimeter. Bila hasilnya kurang dari 10 mm, adanya kecenderungan adanya defisiensi lapisan akuos dari air mata. Ketika diberikan topikal anestesi sebelum tes Schirmer I, tes tersebut dapat dilakukan untuk mengukur sekresi basal air mata.

Untuk tes Schirmer I dengan anestesi, hasil kurang dari 5 mm merupakan kriteria diagnostik untuk defisiensi air mata, sedangkan bila hasilnya 5 mm sampai 10 mm masih sugestif.

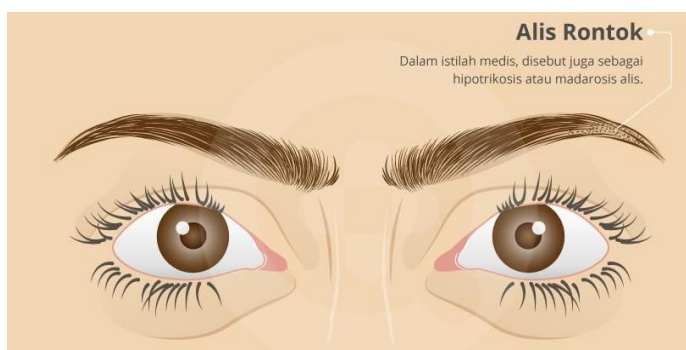


Gambar 9. Penggunaan Schirmer's Test strip pada Schirmer Test. Schirmer's strip diletakan pada sepertiga bagian lateral palpebral inferior.

## V. INTERPRETASI PEMERIKSAAN SEGMENT ANTERIOR MATA

### a. Alis Mata

Amati apakah bagian lateral menipis/rontok



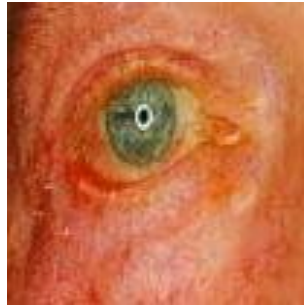Gambar 10. Pengamatan pada alis mata

### b. Bulu mata atas dan bawah

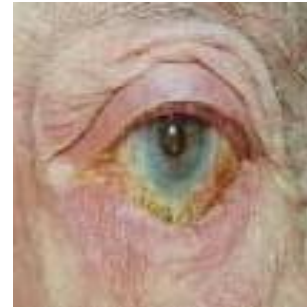- Susunan : adakah distikhiasis (adanya baris bulu mata yang ganda yang menekuk ke arah bola mata)



- Arah pertumbuhan : ektropion, entropion



A



B

Gambar 11. A. Ektropion. B Entropion

c. Kelopak mata

- Perubahan warna : merah (radang), putih (sikatrik), biru(hematom)
- Bentuk : amati adanya bengkak, retraksi, epikantus



A



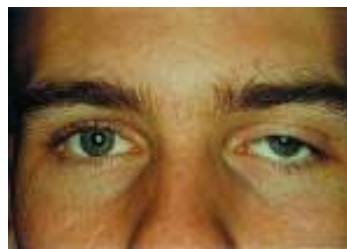B



C

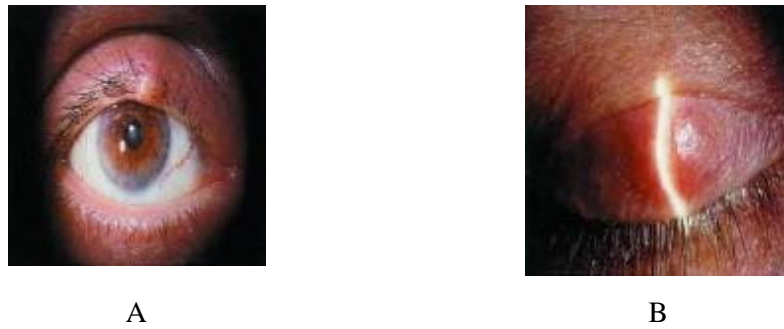Gambar 12. A. Gambaran retraksikelopakmata(kiri), B. Gambaran periorbitaledema (tengah), dan C. Gambaran epikantus (kanan)

- Simetrisitas : normalnya simetris, kelainan : ptosis (lesi N.III), lagophthalmus (lesi N.V)



Gambar 13. Ptosis

- Gangguan gerak : normalnya berkedip tiap 5-10 detik, kelainan: blefaroptosis, tic fasialis
- Palpasi : nyeri tekan (+) pada kalazion, hordeolum

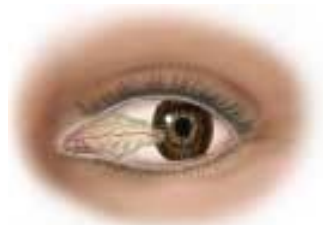

Gambar 14. A. Kalazion. B. Hordeolum

- Discar : pada konjungtivitis  
Contoh penyakit pada kelopak mata: blefaritis, hordeolum, kalazion, herpes zooster oftalmikus

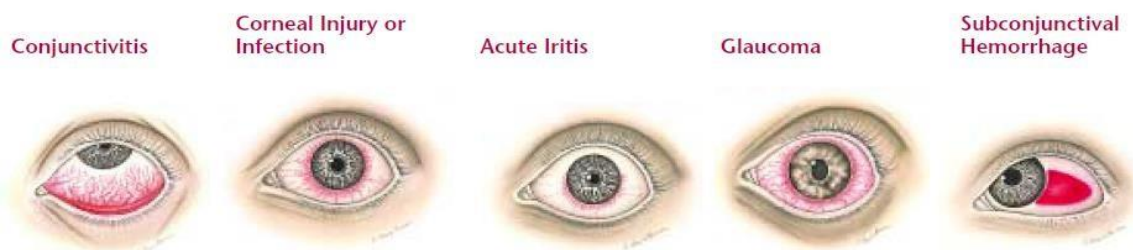
d. Konjungtiva bulbi dan palpebra

- Warna : normalnya konjungtiva berwarna merah muda, tipis, halus, basah, dan mengkilat  
Kelainan → hiperemis (konjungtivitis, trauma), ikterik (hepatitis), anemis
- Bentuk : normalnya konjungtiva permukaannya halus  
Kelainan → pterigium, flikten, pinguikulum, simblefaron, pseudopterygium



Gambar 15. Pterigium

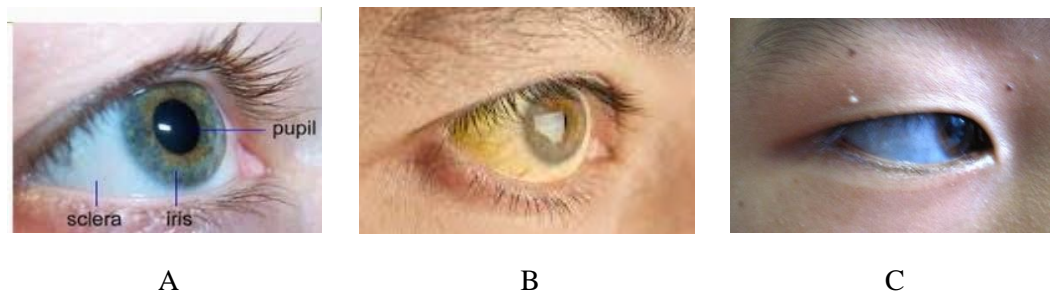
- Sekret : normalnya tidak ada  
Kelainan mukoid (konjungtivitis vernalis), mukopurulen (inf. bakteri ringan, chlamidia), watery (konjungtivitis viral)



Gambar 16. Beberapa tampilan mata merah

e. Sklera

Sklera yang sehat dan normal berwarna putih. Namun pada beberapa kondisi, sklera bisa berubah warna.

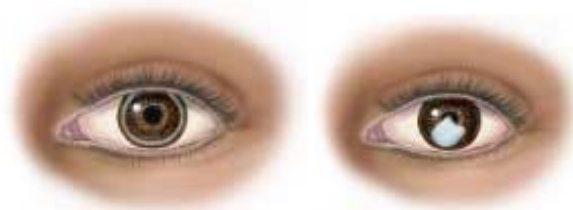

Gambar 17. A. Sklera normal. B. Pada kondisi hiperbilirubinemia, sklera menguning. C. Sklera biru pada anak dengan anemia defisiensi besi berat

f. Kornea

Tes sensitifitas kornea normalnya akan terjadi refleks mengedip. Refleks kornea negatif terjadi akibat menurunnya sensitifitas saraf sensoris

- Ukuran : diameter kornea normal 11-12 mm  
Kelainan mikrokornea, mikroftalmus, atrofi bulbi, megalokornea, hidroftalmos
- Kecembungan : kecembungan dengan jari-jari 7,8 mm dengan bagian tengah kornea hampir bulat  
Kelainan keratokonus(kerucut), keratoglobus (penonjolan seluruh permukaan kornea), stafiloma, descemetokel
- Permukaan : normalnya kornea memiliki permukaan yang rata, halus  
Kelainan benda asing, defek (ulkus, trauma)  
Limbus : normalnya warna limbus sama dengan seluruh lapangan kornea. Kelainan arkus senlis(gerontokson), ulkus marginalis, prerigium, keratitis
- Kekeruhan : normalnya kornea jernih.  
Kelainan nebula (kekeruhan kornea yg hanya bs dilihat dari dekat), leukoma (dari jarak 0,5 m), makula (sudah bisa dilihat dari jarak 1m), infiltrat (keratitis)



Gambar 18. Kiri. Arkus senilis. Kanan. Skar pada kornea

g. Anterior chamber

- Kedalaman : dangkal (glaukoma)
- Kejernihan : darah hifema (trauma), endoftalmitis

h. Refleksi pupil direk dan indirek

Refleksi pupil direk : pupil akan mengecil apabila disinari

Refleksi pupil indirek : pupil akan mengecil apabila mata yang lain disinari

i. Iris

- Warna : normalnya sesuai dengan pigmen  
Kelainan → iridosikliris,
- Bentuk : menyesuaikan pupil dilatasi atau miosis

j. Lensa mata

- Kekeruhan → katarak

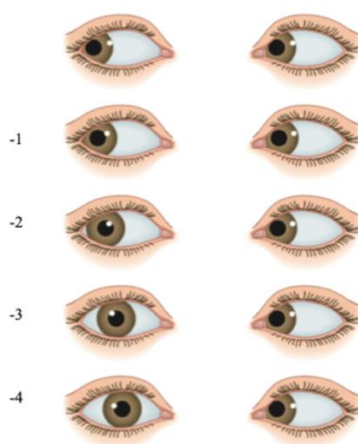


Gambar 19. A. Katara nuklearis. B. Katarak perifer

k. Tekanan intra ocular: normalnya tekanan sama dengan apabila kita menyentuhkan lidah ke pipi bagian dalam. Kelainan meningkat (glaukoma), menurun (likuefikasi viterous humor)

l. Duksi dan Versi

Interpretasi dinilai dalam skala +4 sampai -4, dengan 0 adalah gerak mata normal. Gerak otot yang berlebihan dinilai dengan +4 dan -4 adalah aksi gerak otot yang paling kurang. Gambar 20 menunjukkan nilai gerak duksi pada otot rektus lateral -4 berarti mata yang dilihat dari sentral kornea tidak dapat abduksi melewati garis tengah, -3 berarti mata tidak dapat melebihi  $22,5^\circ$  dari garis tengah, -2 berarti mata tidak dapat melebihi  $45^\circ$  dari garis tengah, dan -1 berarti mata tidak dapat melebihi  $67,5^\circ$  dari garis tengah. Gerak otot yang berlebihan dalam nilai +1 sampai dengan +4 memiliki interpretasi derajat yang sama.



Gambar 20. Eversi

Versi menilai sinkronisasi gerakan kedua bola mata. Arah pemeriksaan pada versi adalah 9 arah yaitu posisi primer, elevasi, depresi, dekstroversi, laevoversi, dekstroelevasi, laevoelevasi, dekstrodepresi, dan laevodepresi. Penilaian dan cara interpretasi pemeriksaan versi sama dengan duksi.

Tes produksi air mata

Jika berjalannya air mata di stick Schirmer sepanjang 10-30 mm maka dikatakan produksi air mata normal.

**CHECKLIST  
PEMERIKSAAN MATA SEGMENT ANTERIOR**

**NAMA :**

**NIM :**

NO	ASPEK YANG DINILAI	Penilaian	
		Ya	Tidak
<b>TAHAP ORIENTASI</b>			
1	Mengucapkan salam dan memperkenalkan diri		
2	Menanyakan identitas pasien		
3	Menjelaskan tujuan dan prosedur pemeriksaan serta meminta persetujuan pasien (informed consent)		
4	Membaca basmalah sebelum melakukan pemeriksaan		
5	Mencuci tangan 6 langkah		
<b>TAHAP KERJA</b>			
6	Memposisikan pasien duduk berhadapan dengan sejauh panjang lengan pemeriksa		
7	Memilih alat yang tepat untuk pemeriksaan segmen anterior		
<b>PEMERIKSAAN MATA SEGMENT ANTERIOR</b>			
8	Lakukan inspeksi pada alis mata kanan dan kiri pasien serta menyebutkan hal-hal yang dapat terlihat dari hasil inspeksi		
9	Lakukan inspeksi bulu mata atas dan bawah di kedua mata serta menyebutkan hal-hal yang dapat terlihat dari hasil inspeksi		
10	Lakukan inspeksi terhadap kelopak mata kiri dan kanan pasien dan menyebutkan hasil inspeksi		
	Meminta pasien untuk mengedipkan kelopak mata secara normal dan perhatikan adanya keterlambatan menutup/membuka antara kelopak mata kiri dan kanan		
	Melakukan palpasi terhadap kelopak mata kiri dan kanan		
11	Lakukan inspeksi bulu mata atas dan bawah di kedua mata serta menyebutkan hal-hal yang dapat terlihat dari hasil inspeksi		
12	Lakukan inspeksi pada konjungtiva bulbi dan palpebra mata kiri dan kanan pasien		
	Lakukan eversi kelopak mata atas untuk memeriksa konjungtiva palpebra atas di kedua mata dan menginstruksikan pasien untuk melihat ke bawah. Amati ada tidaknya benda asing, papil, folikel, laserasi dan lain-lain.		
	Lakukan pemeriksaan terhadap konjungtiva palpebra bawah dengan meminta pasien melihat ke atas. Amati ada tidaknya benda asing, papil, folikel, laserasi dan lain-lain.		
13	Lakukan pemeriksaan pada konjungtiva dan sklera. Amati warna, ada/tidaknya pelebaran vaskularisasi		

14	Lakukan inspeksi terhadap kornea kiri dan kanan pasien dan menyebutkan hasil inspeksi		
	Laakukan tes sensitivitas pada kornea menggunakan ujung tisu yang dipilin di mata kiri dan kanan pasien		
15	Lakukan inspeksi terhadap anterior chamber di kedua mata serta menyebutkan hal-hal yang dapat terlihat dari hasil inspeksi		
16	Lakukan tes refleks direk dan indirek pada pupil kiri dan kanan menggunakan senter		
	Lakukan observasi general pupil : bentuk, ukuran, lokasi, warna iris, kelainan bawaan, dan kelainan lain dan menyebutkannya.		
17	Lakukan inspeksi terhadap lensa mata kiri dan kanan pasien dan menyebutkannya		
18	Meminta pasien menutup kedua mata sambil melihat ke arah bawah dan melakukan palpasi ringan di kedua bola mata menggunakan telunjuk kiri dan kanan secara bergantian		
19	Lakukan pemeriksaan gerakan bola mata : <b>Duksi</b>		
	<ul style="list-style-type: none"> <li>• Posisikan pasien dalam posisi primer (melihat lurus ke depan) dan tutup mata yang tidak diperiksa</li> <li>• Gunakan jari atau target fiksasi sejajar bola mata berjarak kira- kira 33 cm dari pasien</li> <li>• Minta pasien mengikuti target, saat pemeriksaan menggerakkan target ke arah 6 gerakan cardinal</li> <li>• Untuk melihat gerakan bola mata ke bawah, angkat kelopak mata atas pasien</li> <li>• Ulangi langkah untuk mata sebelahnya</li> </ul>		
20	Lakukan pemeriksaan gerakan bola mata : <b>Versi</b>		
	<ul style="list-style-type: none"> <li>• Minta pasien dalam posisi primer (melihat lurus ke depan) tutup mata yang tidak diperiksa</li> <li>• Gunakan jari atau target fiksasi sejajar bola mata berjarak kira-kira satu kaki dari pasien Minta pasien mengikuti target, saat pemeriksaan menggerakkan target ke arah 6 gerakan cardinal ditambah gerakan melirik ke atas, ke bawah.</li> <li>• Untuk melihat gerakan bola mata ke bawah, angkat kelopak mata atas pasien</li> </ul>		
<b>PEMERIKSAAN TAMBAHAN</b>			
<b><u>Pemeriksaan produksi air mata (Schirmer's Test I)</u></b>			
21	Siapkan stik kertas Whatman #41 untuk memeriksa produksi air mata		
22	Meminta pasien untuk melihat ke atas		
23	Memasukkan ujung stik kertas Whatman #41 di sepertiga lateral palpebra inferior		
24	Meminta pasien untuk tetap melihat ke depan dan berkedip secara normal		

<b>PENUTUP</b>		
Mencuci tangan setelah kontak dengan pasien		
Menyimpulkan dan melaporkan hasil pemeriksaan		
Membaca hamdallah dan mengakhiri sesi pemeriksaan kepada pasien		
<b>SIKAP PROFESIONAL</b>		
Melakukan dengan percaya diri, sopan, ramah, dan rapi		
Menunjukkan sikap empati		
Menggunakan bahasa yang mudah dipahami		
	<b>Tanggal Kegiatan</b>	
	<b>Nama Instruktur</b>	
	<b>Tanda Tangan Instruktur</b>	



## PEMERIKSAAN FISIK TELINGA HIDUNG TENGGOROK (THT)

### I. PENDAHULUAN

Pemeriksaan fisik telinga, hidung dan tenggorok adalah suatu pemeriksaan yang digunakan untuk mengetahui ada tidaknya kelainan-kelainan pada telinga, mulai dari telinga bagian luar sampai telinga dalam yang dapat memberikan gangguan fungsi pendengaran dan keseimbangan serta kelainan-kelainan pada hidung dan tenggorok.

Pada keterampilan klinik ini, akan dilatih bagaimana cara melakukan pemeriksaan fisik THT secara sistematis, dengan tetap mengacu kepada standar kompetensi dokter umum yaitu, pemeriksaan fisik telinga, hidung, dan tenggorok.

Agar dapat melakukan pemeriksaan fisik THT dengan baik, terlebih dahulu diperlukan pengetahuan mengenai topografi organ tubuh yang akan diperiksa dan tentunya latihan yang berulang-ulang, dengan atau tanpa menggunakan alat bantu pemeriksaan fisik.

### II. TUJUAN

#### A. Tujuan Umum :

Mahasiswa mampu melakukan pemeriksaan dasar pada telinga, hidung dan tenggorokan

#### B. Tujuan Khusus :

- Mahasiswa mampu melakukan pemeriksaan inspeksi pada telinga luar, tengah dan dalam menggunakan otoskopi
- Mahasiswa mampu melakukan palpasi pada daun telinga, oz zygomata, mandibular, maksila dan limfe nodi terkait di pre dan post aurikuler
- Mahasiswa mampu melakukan tes pendengaran : garputala dan tes berbisik
- Mahasiswa mampu melakukan inspeksi hidung menggunakan rhinoskopi anterior dan palpasi pada hidung
- Mahasiswa mampu melakukan palpasi kelenjar limfe leher
- Mahasiswa mampu melakukan manuver valsava
- Mahasiswa mampu melakukan pemeriksaan trans iluminasi sinus-sinus

### III. DASAR TEORI

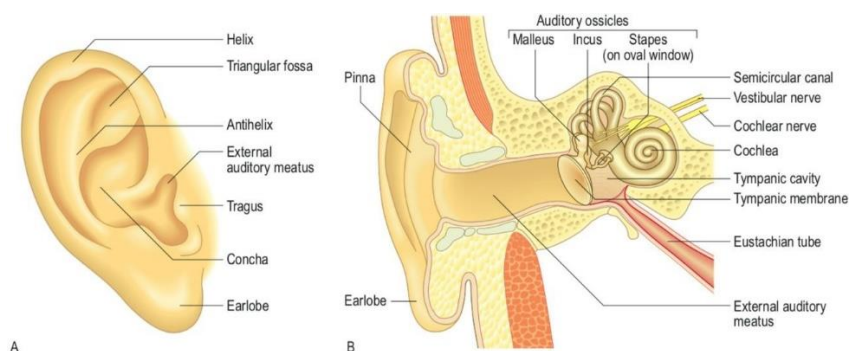
Telinga merupakan organ sensori yang berfungsi sebagai organ pendengaran dan keseimbangan. Secara anatomi telinga terbagi menjadi tiga yaitu telinga luar, tengah, dan dalam.

#### 1. Telinga Luar

Telinga luar terdiri dari :

- a. Daun telinga/auricula tersusun atas kartilago pinna dan kulit. Beberapa bagian penting,

- antara lain heliks, antiheliks, fossa triangular, antitragus, dan lobus daun telinga.
- b. Liang telinga luar (*meatus acousticus externus*) memiliki panjang sekitar 3,5 cm, 1/3 bagian luar liang telinga terdiri dari tulang rawan, sedangkan 2/3 bagian dalam terdiri dari bagian tulang. Pada tempat kedua bagian ini bertemu, liang telinga menyempit. Suara dikumpulkan dan disalurkan oleh kartilago pinna dan ditransmisikan melalui *meatus acousticus externus* ke membran timpani. *Meatus acousticus externus* memiliki kurva berbentuk S yang memanjang, oleh karena itu untuk melihat membran timpani secara jelas penting untuk menarik kartilago pinna. Pada telinga luar ini juga terdapat rambut dan kelenjar yang menghasilkan serumen sebagai proteksi.



Gambar 1. A. Auricula, B. Bagian Telinga Luar, Tengah, dan Dalam

#### b) Telinga Tengah

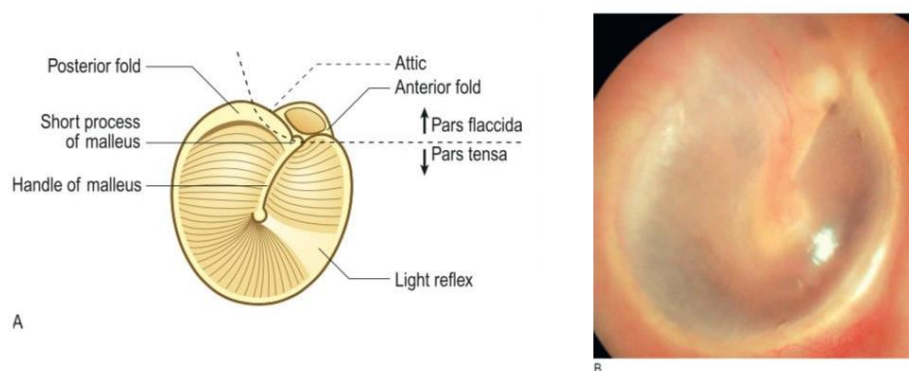
Telinga tengah adalah ruang berisi udara yang berisi tiga tulang rawan yang berartikulasi: malleus, incus, dan stapes. Tuba eustachius membuka ke telinga tengah secara inferior dan memungkinkan pemerataan tekanan dan ventilasi (Gambar 1).

Membran timpani merupakan membran tipis berbentuk elips yang melekat pada fibrokartilagoneus. Pada pengamatan melalui liang telinga, membran timpani terlihat berbentuk bundar dan konkaf, serta berwarna putih mutiara. Membran timpani dapat dibedakan atas dua bagian, yaitu pars tensa (*membrana propria*), yang terletak di bagian bawah, dan pars flaksida (*membran Sharpnell* atau *attic*) yang terletak di bagian atas. Pars tensa lebih tebal dari pars flaksida karena terdiri dari 3 lapisan, yaitu epitel, jaringan ikat elastis dan mukosa. Pars flaksida lebih tipis daripada pars tensa, dan hanya terdiri 2 lapisan yaitu epitel dan mukosa.

Pada membran timpani terdapat umbo, yaitu bayangan penonjolan bagian bawah tulang maleus pada membran timpani. Dari umbo inilah bermula refleks cahaya (cahaya dari luar yang dipantulkan membran timpani) yang mengarah ke bawah. Pada membran timpani telinga kiri, refleks cahaya akan mengarah ke arah jam 7, sedangkan pada membran timpani telinga kanan, refleks cahaya akan mengarah ke arah jam 5.

Membran timpani dibagi menjadi 4 kuadran untuk memudahkan pemeriksaan fisik,

terutama dalam menentukan letak perforasi membran timpani. Keempat kuadran tersebut dibuat dengan cara menarik garis searah dengan prosesus longus malleus, dan garis yang tegak lurus garis tersebut pada umbo. Keempat kuadran tersebut adalah kuadran antero-superior, kuadran antero-posterior, kuadran antero-inferior, dan kuadran postero-inferior.



Gambar 2. Struktur Membran Timpani yang Terlihat Pada Otokopi Telingan kanan

### c) Telinga Dalam

Telinga bagian dalam mengandung organ pendengaran (cochlea) dan keseimbangan (sistem vestibular). Getaran dari stapes menstimulasi cairan di dalam koklea. Hal ini menghasilkan pergerakan sel-sel rambut di koklea, yang diubah menjadi impuls listrik sepanjang saraf vestibulocochlear (VIII).

Sistem vestibular membantu menjaga keseimbangan, bersama dengan input visual dan proprioception. Bagian vestibular telinga bagian dalam berisi:

- Kanal semisirkularis lateral, superior, dan posterior : ini terletak di sudut kanan untuk mendeteksi gerakan rotasi cairan (endolymph).
- Utilus dan saccule: sel-sel rambut dalam lapisan gel yang mengandung kristal kecil (otolit) yang dipengaruhi gaya gravitasi.

Sebelum melakukan pemeriksaan telinga ada beberapa hal yang harus dipersiapkan antara lain :

1. Persiapan Alat dan Bahan
  - a. Lampu kepala
  - b. Spekulum telinga dengan berbagai ukuran
  - c. Otoscope
  - d. Kasa
  - e. Bengkok
  - f. Antiseptik
  - g. Handuk kecil

2. Pemasangan lampu kepala

Sebelum diletakkan di kepala, ikatan lampu kepala dilonggarkan dengan memutar pengunci kearah kiri. Posisi lampu diletakkan tepat pada daerah glabella atau sedikit miring kearah mata yang lebih dominan. Bila lampu kepala sudah berada pada posisi yang benar, ikatan lampu dieratkan dengan memutar kunci kearah kanan. Pungunci ikatan lampu kepala harus berada disebelah kanan kepala. Fokus cahaya lampu diatur dengan memfokuskan cahaya kearah telapak tangan yang diletakkan kurang lebih 30 cm dari lampu kepala. Besar kecilnya fokus cahaya diatur dengan memutar penutup lampu kepala kearah luar sampai diperoleh fokus cahaya lampu yang kecil, bulat dengan tingkat pencahayaan yang maksimal. Diusahakan agar sudut yang dibentuk oleh jatuhnya sumber cahaya kearah obyek yang berjarak kurang lebih 30 cm dengan aksis bola mata, sebesar 15 derajat.

3. Posisi duduk antara pemeriksa dengan pasien

4. Pemeriksa dan pasien masing-masing duduk berhadapan dengan sedikit menyerong, kedua lutut pemeriksa dirapatkan dan ditempatkan berdampingan dengan kaki penderita. Bila diperlukan posisi-posisi tertentu penderita dapat diarahkan ke kiri atau kanan. Kepala penderita difiksasi dengan bantuan seorang perawat. Pada anak kecil yang belum kooperatif selain diperlukan fiksasi kepala, sebaiknya anak dipangku oleh orang tuanya pada saat dilakukan pemeriksaan. Kedua tangan dipeluk oleh orang tua sementara itu, kaki anak difiksasi diantara kedua paha orang tua.

#### IV. PROSEDUR PEMERIKSAAN

##### A. Pemeriksaan pada Telinga

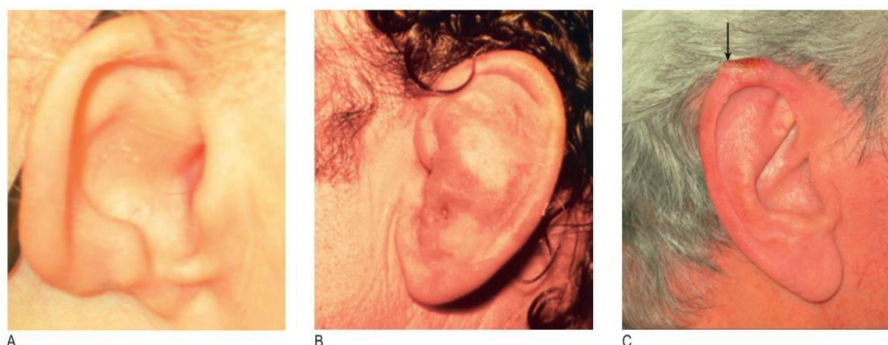##### **Teknik Pemeriksaan Fisik Auricula**

Sebagaimana halnya pemeriksaan fisik pada sistem organ lainnya, jelaskanlah terlebih dahulu prosedur pemeriksaan fisik telinga yang akan dilakukan secara lisan, dengan bahasa yang dimengerti oleh pasien, kemudian mintalah persetujuan pasien. Mintalah pasien untuk menoleh ke kanan atau kiri, sehingga telinga yang akan diperiksa berhadapan dengan pemeriksa.

##### **1. Inspeksi**

Pemeriksaan dimulai dengan melakukan inspeksi pada daerah daun telinga (auricula atau pinna), dan jaringan di sekitar telinga seperti daerah depan (preaurikuler) dan belakang (retroaurikuler). Amatilah dengan seksama kulit auricula, bentuk daun telinga, ukuran, posisi, scars/riwayat operasi sebelumnya/trauma, dan deformitas lainnya. Bentuk daun telinga, apakah normal atau abnormal, misalnya kelainan bentuk karena cacat bawaan sejak lahir (kongenital), seperti bat's ear, mikrotia (daun telinga yang kecil dan tidak sempurna), kelainan bentuk karena komplikasi peradangan jaringan tulang rawan (cauliflower ear), benjolan pada

daun telinga karena hematoma, pseudokista, atau abses. Apakah terdapat sikatriks bekas operasi, serta tanda-tanda peradangan, seperti warna daun telinga yang tampak memerah (hiperemis) tumor dan secret yang keluar dari liang telinga.

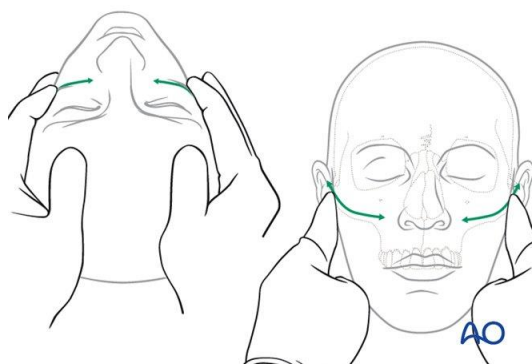


Gambar 3. Auricula, A. Mikrotia, B. Haematoma, C. Kanker Squamous (ditunjuk panah)

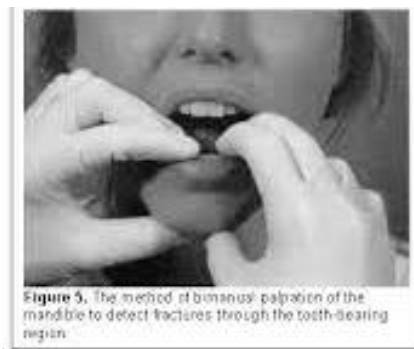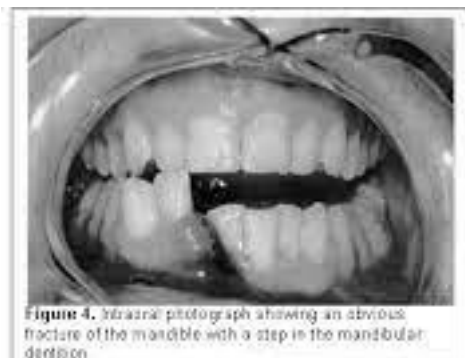## 2. Palpasi

Pemeriksaan palpasi dilakukan dengan melakukan perabaan, penekanan, atau penarikan pada daun telinga, untuk menilai ada tidaknya benjolan abnormal, abses yang teraba berfluktuasi dan tanda peradangan seperti daun telinga yang terasa hangat atau nyeri bila daun telinga ditekan atau ditarik serta tanda-tanda pembesaran kelenjar pre dan post aurikuler. Nyeri pada saat penekanan tragus, memberi pemahaman adanya kelainan liang telinga. Palpasi juga tulang mastoid apakah ada nyeri atau bengkak.

Selain palpasi pada area-area telinga, terkadang diperlukan palpasi tambahan untuk menilai apakah ada kecurigaan retakan pada tulang-tulang mandibula maupun maksila dan zygoma. Suatu keadaan seperti trauma maksilofasial yang sering disebabkan oleh kecelakaan lalu lintas, perlu dilakukan inspeksi dan palpasi pada wajah. Hal yang dinilai ada/tidaknya krepitasi pada palpasi



Gambar 4. Palpasi Os. Zygoma dan arcus zygoma



Gambar 5. Palpasi bimanual mandibula untuk mengetahui kecurigaan trauma maksilofasial

### 3. Teknik Pemeriksaan Fisik Liang Telinga dan Membran Timpani

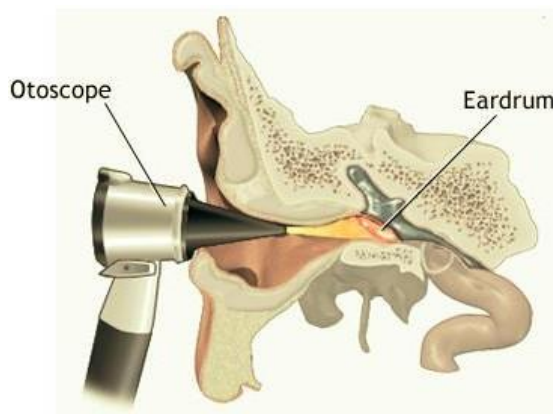
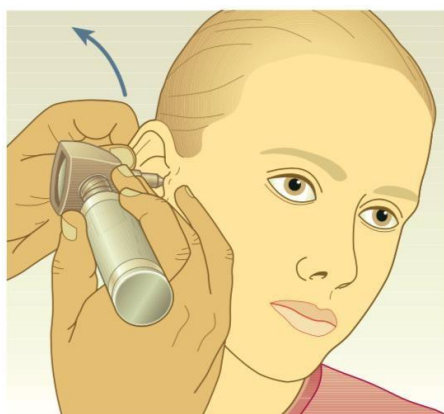Pemeriksaan liang telinga dan membrane timpani dilakukan dengan memposisikan liang telinga sedemikian rupa agar diperoleh aksis liang telinga yang sejajar dengan arah pandang mata sehingga keseluruhan liang telinga sampai permukaan membrane timpani dapat terlihat.

Posisi ini dapat diperoleh dengan menjepit daun telinga dengan menggunakan ibu jari dan jari tengah dan menariknya ke arah superior-dorso-lateral bila pasien orang dewasa, dan ke arah bawah bila pasien bayi atau anak kecil. Jika tragus menghalangi pandangan; dengan menggunakan jari telunjuk tangan yang satu lagi; menggeser kulit preaurikula.

Cara ini dilakukan dengan tangan kanan bila akan memeriksa telinga kiri dan sebaliknya digunakan tangan kiri bila akan memeriksa telinga kanan.

Amati liang telinga dengan seksama apakah ada stenosis atau atresia meatal, obstruksi yang disebabkan oleh secret, jaringan ikat, benda asing, serumen obsturan, polip, jaringan granulasi, edema atau furunkel.

Pada kasus-kasus dimana kartilago daun telinga agak kaku atau kemiringan liang telinga terlalu ekstrim dapat digunakan bantuan spekulum telinga yang disesuaikan dengan besarnya diameter liang telinga.



Gambar 6. Teknik Otoskopi



### Teknik Otoskopi

- Gunakan spekulum otoskop terbesar yang cocok dengan meatus
- Jelaskan kepada pasien apa yang akan Anda lakukan.
- Sebelum melakukan ucapkan basmallah dan cuci tangan (*handrub*) terlebih dahulu
- Pegang otoskop di tangan kanan Anda untuk memeriksa sisi kanan telinga (tangan kiri untuk memeriksa telinga kiri). Tempelkan tepi ulnar tangan Anda ke pipi pasien untuk memungkinkan kontrol yang lebih baik dan untuk menghindari trauma jika pasien bergerak (Gambar 4).
- Tarik perlahan pinna (*auricula*) ke atas dan ke belakang untuk meluruskan *meatus acousticus externus*. Gunakan tangan kiri untuk menarik kembali pinna (*auricula*) kanan (Gambar 4).
- Periksa *meatus acousticus externus* melalui spekulum, adakah serumen, benda asing atau cairan. Anda harus mengidentifikasi membran timpani dan refleks cahaya anteroinferior (*cone of light*) (Gambar 2).

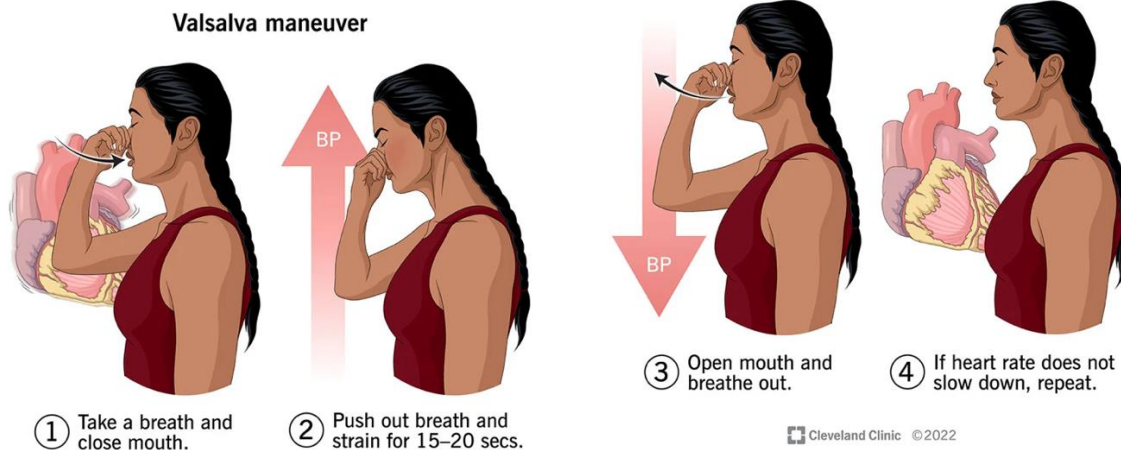
#### 4. Manuver Valsava

Tuba eustachius adalah bagian telinga tengah berupa saluran yang menghubungkan antara kavum timpani dengan nasofaring (termasuk rongga mulut). Tuba eustachius dapat tersumbat atau terganggu seperti sedang flu, sinusitis, infeksi telinga atau serangan alergi. Kasus berat memerlukan perawatan medis profesional dari dokter spesialis telinga, hidung, dan tenggorokan. Namun, kasus ringan sampai sedang dapat dilakukan dengan beberapa manuver yang salah satunya dengan manuver valsava. Manuver Valsava berasal dari nama ahli anatomi italia Antonio Maria Valsava (1666 – 1723). Manuver valsava bertujuan untuk memaksakan udara melewati Tuba eustachius yang tersumbat serta mengembalikan aliran normal udara, harus dilakukan dengan hati- hati.

Teknik melakukan manuver valsava :

- Tarik nafas dalam, lalu tahan dengan menutup mulut dan menjepit hidung
- Hembuskan napas melalui lubang hidung yang tertutup
- Jika berhasil, bunyi meletup akan terdengar di telinga, dan gejala mereda.

Saat berusaha meniupkan udara menembus saluran yang tersumbat, tekanan udara di tubuh juga ikut terpengaruh. Aliran udara mendadak saat napas dihembuskan dapat menyebabkan perubahan cepat pada tekanan darah dan detak jantung.



Gambar 7. Manuver Valsava

## 5. Tes Pendengaran

### 1. Tes Garpu Tala

Tes garpu tala adalah suatu tes untuk mengevaluasi fungsi pendengaran individu secara kualitatif dengan menggunakan alat berupa seperangkat garpu tala frekuensi rendah sampai tinggi 128 HZ-2048 Hz.

Satu perangkat garpu tala memberikan skala pendengaran dari frekuensi rendah hingga tinggi akan memudahkan survei kepekaan pendengaran. Cara menggunakan garpu tala yaitu garpu tala di pegang pada tangkainya, dan salah satu tangan garpu tala dipukul pada permukaan yang berpegas seperti punggung tangan atau siku.

Ada berbagai macam tes garpu tala , diantaranya:

- C. Tes Rinne
- D. Tes Weber
- E. Tes Schwabach

#### a) Tes Rinne

**Tujuan :** Membandingkan hantaran udara dan hantaran tulang pada telinga yang diperiksa.

**Cara Pemeriksaan :**

Bunyikan garpu tala frekuensi 512 Hz, letakkan tangkainya tegak lurus pada planum mastoid penderita (posterior dari *meatus acousticus externus/MAE*) sampai penderita tak mendengar, kemudian cepat pindahkan ke depan MAE penderita. Apabila penderita masih mendengar garpu tala di depan MAE disebut Rinne positif. Bila tidak mendengar disebut Rinne negatif.

**Interpretasi :**

- Normal : Rinne positif



- Tuli konduksi : Rinne negatif
- Tuli sensori neural : Rinne positif

**b) Tes Webber**

**Tujuan :** Membandingkan hantaran tulang antara kedua telinga penderita

**Cara Pemeriksaan :**

Garpu tala frekuensi 512 Hz dibunyikan, kemudian tangkainya diletakkan tegak lurus di garis median, biasanya di dahi (dapat pula pada vertex, dagu atau pada gigi insisivus) dengan kedua kaki pada garis horisontal. Penderita diminta untuk menunjukkan telinga mana yang tidak mendengar atau mendengar lebih keras . Bila mendengar pada satu telinga disebut laterisasi ke sisi telinga tersebut. Bila kedua telinga tak mendengar atau sama-sama mendengar berarti tak ada laterisasi.

**Interpretasi :**

- Normal : Tidak ada lateralisasi
- Tuli konduksi : Mendengar lebih keras di telinga yang sakit
- Tuli sensorineural : Mendengar lebih keras pada telinga yang sehat

**c) Tes Schwabach**

**Tujuan :** Membandingkan hantaran lewat tulang antara penderita dengan pemeriksa yang pendengarannya normal

**Cara pemeriksaan :**

Garpu tala frekuensi 512 Hz dibunyikan kemudian tangkainya diletakkan tegak lurus pada planum mastoid pemeriksa, bila pemeriksa sudah tidak mendengar, secepatnya garpu tala dipindahkan ke mastoid penderita. Bila penderita masih mendengar maka schwabach memanjang, tetapi bila penderita tidak mendengar, terdapat 2 kemungkinan yaitu Schwabach memendek atau normal.

Untuk membedakan kedua kemungkinan ini maka tes dibalik, yaitu tes pada penderita dulu baru ke pemeriksa.

Garpu tala 512 dibunyikan kemudian diletakkan tegak lurus pada mastoid penderita, bila penderita sudah tidak mendengar maka secepatnya garpu tala dipindahkan pada mastoid pemeriksa, bila pemeriksa tidak mendengar berarti sama-sama normal, bila pemeriksa masih masih mendengar berarti schwabach penderita memendek.

**Interpretasi :**

- Normal : Schwabach sama dengan pemeriksa
- Tuli konduksi : Schwabach memanjang
- Tuli sensorineural : Schwabach memendek

## 2. Tes Berbisik

Tes bisik dipergunakan untuk skrining adanya gangguan pendengaran dan membedakan tuli hantaran dengan tuli sensorineural.

Prosedur :

- Pasien duduk di kursi pemeriksaan.
- Pemeriksa berdiri kurang lebih 60 cm di belakang pasien.
- Pemeriksa membisikkan serangkaian angka dan huruf (misalnya 5-K-2) dan meminta pasien untuk mengulangi urutan kata dan huruf yang dibisikkan. Sebelum berbisik, sebaiknya pemeriksa mengeluarkan nafas (ekspirasi maksimal) secara perlahan supaya nafas pemeriksa tidak mengganggu suara bisikan.
- Jika pasien dapat mengulang bisikan dengan benar, berarti tidak ada gangguan pendengaran. Jika pasien tidak dapat mengulang rangkaian kata dan huruf yang dibisikkan, ulangi pemeriksaan menggunakan kombinasi angka dan huruf yang lain.
- Dilakukan pemeriksaan terhadap telinga kanan dan kiri, diawali dari telinga yang normal (tidak ada gangguan pendengaran/ pendengaran lebih baik). Selama pemeriksaan, lubang telinga kontralateral ditutupi dengan kapas.
- Telinga yang lain diperiksa dengan cara yang sama, tetapi dengan kombinasi angka dan huruf yang berbeda.
- Pasien tidak mengalami gangguan pendengaran jika pasien dapat mengulang dengan benar paling sedikit 3 dari 6 kombinasi angka dan huruf yang dibisikkan.

Tabel 1. Penilaian dan kualitatif terhadap tes berbispik

Hendengaran dapat dinilai secara kuantitatif (tajam pendengaran) dan secara kualitatif (jenis ketulian)

KUANTITATIF		KUALITATIF
FUNGSI PENDENGARAN	SUARA BISIK	
Normal	6 m	<b>TULI SENSORINEURAL</b>
Dalam batas normal	5 m	Sukar mendengar huruf desis (frekuensi tinggi), seperti huruf s – sy – c
Tuli ringan	4 m	<b>TULI KONDUKTIF</b>
Tuli sedang	3 - 2 m	Sukar mendengar huruf lunak (frekuensi rendah), seperti huruf m – n – w
Tuli berat	≤ 1m	

## B. Pemeriksaan pada Hidung

### Pemeriksaan Fisik Hidung

Hidung secara anatomis terbagi atas hidung eksternal dan internal (rongga hidung /*cavum nasi*). Hidung eksternal terdiri dari dua os. nasal yang memberikan dukungan dan stabilitas pada hidung. Os. Nasal mengartikulasikan satu sama lain (*sutura internasal*) dan dengan tulang-tulang wajah: os. frontal, os. ethmoid dan os. maxilla. Tulang hidung juga menempel pada septum nasal dan kartilago lateral sebelah atas dari hidung. Hidung bagian

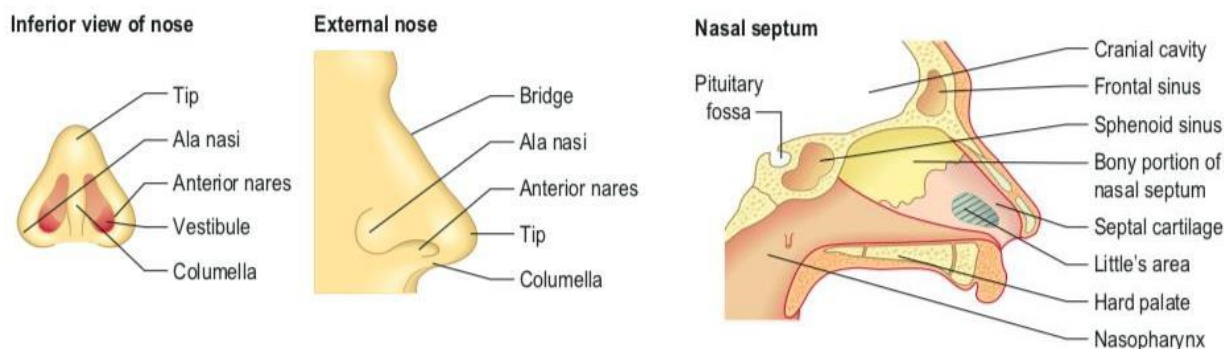
luar memiliki bentuk seperti piramid, terbentuk dari kerangka tulang rawan dan tulang yang dilapisi oleh kulit, jaringan ikat, dan beberapa otot kecil yang berfungsi melebarkan dan menyempitkan lubang hidung. Hidung bagian luar terdiri dari, lubang hidung (nares anterior), kolumela, alae nasi, apex nasi, batang hidung (dorsum nasi), dan pangkal hidung (bridge).

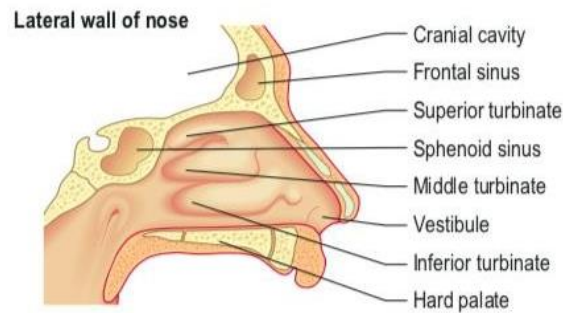
Rongga hidung (*cavum nasi*), berbentuk seperti terowongan dari depan ke belakang, dimulai dari lubang hidung (nares anterior) di bagian depan, hingga koana atau nares posterior, yang berbatasan dengan nasofaring, di bagian belakang. Rongga hidung dipisahkan oleh septum nasi pada bagian tengahnya, sehingga menjadi kavum nasi kanan dan kiri. Tepat di belakang nares anterior, terdapat vestibulum, yaitu bagian kavum nasi yang dilapisi oleh kulit dengan rambut-rambut panjang (*vibrae*), dan memiliki banyak kelenjar sebacea. Kavum nasi terdiri dari empat buah dinding, yaitu dinding medial, lateral, superior, dan inferior.

Dinding medial kavum nasi adalah septum nasi, yang terdiri dari bagian tulang dan tulang rawan, serta dilapisi oleh lapisan selaput lendir (*mukosa*) pada bagian luarnya. Pada bagian tulang rawan, septum nasi dilapisi oleh perikondrium, sedangkan pada bagian tulang, septum dilapisi oleh periosteum.

Pada dinding lateral kavum nasi terdapat tiga buah konka, yaitu konka inferior, konka media, konka superior, dan konka suprema yang biasanya rudimeter. Antara konka tersebut dengan dinding lateral kavum nasi terdapat rongga sempit yang dinamakan meatus. Meatus yang perlu diketahui ada tiga, yaitu meatus inferior, media, dan superior. Meatus inferior terletak di antara konka inferior, dengan dinding lateral dan dasar hidung. Meatus medius terletak di antara konka media dan dinding lateral rongga hidung, dan meatus superior yang terletak di antara konka media dan konka superior.

Salah satu fungsi penting dari hidung adalah sebagai indera penciuman. Reseptor berupa n. olfaktorius (N I) yang keluar melalui *lamina et foramina cribosa*.





Gambar 8. Hidung dan Sinus Paranasal

#### F. Teknik Pemeriksaan Fisik Hidung Bagian Luar

Jelaskanlah terlebih dahulu prosedur pemeriksaan fisik hidung, dan sinus paranasalis yang akan dilakukan secara lisan, dengan bahasa yang dimengerti oleh pasien, kemudian mintalah persetujuan pasien. Bila pasien setuju, untuk memeriksa hidung bagian luar aturlah posisi pasien, sehingga duduk berhadapan dengan dokter.

##### a) Inspeksi

Amatilah dengan seksama bagaimana penampilan wajah dan hidung pasien, karena seringkali dapat memberi petunjuk ke arah gejala pasien. Perhatikan bagaimana bentuk hidung, apakah normal seperti mancung, pesek dan bangir, atau abnormal misalnya saddle nose pada penyakit kusta atau sifilis, dan lain sebagainya.

Kemudian amatilah hidung bagian luar dilakukan secara sistematis mulai dari pangkal hidung, batang hidung, puncak hidung, alae nasi, kolumela, dan nares anterior.

Pada pengamatan terhadap pangkal hidung dan batang hidung dapat memperlihatkan adanya depresi, deformitas, atau penonjolan dari tulang hidung. Pengamatan pada batang hidung misalnya dapat memperlihatkan adanya garis melintang kehitaman pada sepertiga bawah bagian ini (*allergic crease*), yang merupakan salah satu pertanda rhinitis alergi. Pengamatan terhadap kolumela dapat memperlihatkan adanya deviasi dari septum, dan pengamatan terhadap nares anterior, dapat memperlihatkan adanya polip hidung yang masif, tumor hidung, ataupun epistaksis.

Kemudian amatilah lapisan kulit yang menutupi hidung, apakah normal, atau terdapat tanda-tanda peradangan misalnya hiperemis, infeksi (*selulitis*), massa abnormal seperti tumor atau furunkel, serta jaringan parut bekas luka atau operasi.

Amatilah juga daerah sekitar hidung misalnya bayangan gelap dan bengkak di daerah bawah mata (*allergic shiner*), yang merupakan salah satu pertanda rhinitis alergi.

##### b) Palpasi

Pemeriksaan palpasi dilakukan dengan cara meraba atau menekan hidung bagian luar

untuk menemukan kelainan-kelainan yang tidak ditemukan pada inspeksi. Misalnya nyeri tekan pada infeksi hidung, atau krepitasi tulang hidung pada fraktur tulang hidung. Palpasi hidung dengan menggunakan ibu jari, telunjuk dan jari tengah tangan kanan. Dimulai dari dorsum sampai ke apex nasi.

## 2. Teknik Pemeriksaan Fisik Rongga Hidung (Cavum Nasi)

Aturlah posisi pasien, sehingga pasien duduk berhadapan dengan dokter. Pemeriksaan hidung bagian dalam dilakukan dengan melakukan pemeriksaan rinoskopi anterior dan posterior. Pemeriksaan hidung bagian dalam memerlukan alat bantu pemeriksaan : lampu kepala, spekulum hidung, spatula lidah, kaca nasofaring, dan pemanas spritus

### a) Teknik Pemeriksaan Rinoskopi Anterior

Rinoskopi anterior merupakan pemeriksaan yang dilakukan untuk melihat rongga hidung bagian dalam dari depan, yaitu melalui lubang hidung (nares anterior), dengan alat bantu pemeriksaan yaitu spekulum hidung dan lampu kepala. Cara melakukan pemeriksaan rinoskopi anterior dengan menggunakan spekulum hidung adalah sebagai berikut :

1. Arahkan sinar lampu kepala ke rongga hidung yang akan diperiksa,
2. Peganglah spekulum dengan tangan kiri.
3. Masukkanlah spekulum ke dalam lubang hidung dengan hati-hati, kemudian letakkan telunjuk kiri pada sisi hidung pasien, untuk menstabilkan posisi spekulum
4. Spekulum dimasukkan pada vestibulum nasi, tidak boleh dimasukkan terlalu dalam atau terlalu luar.
5. Bukalah spekulum dengan hati-hati dengan arah ke atas dan bawah.
6. Setelah selesai melakukan pemeriksaan, keluarkan spekulum dalam keadaan sedikit terbuka untuk menghindari terjepitnya bulu hidung pasien
7. Peganglah spekulum dengan tangan yang sama saat akan memeriksa rongga hidung di sebelahnya

### b) Inspeksi

1. Pemeriksaan dimulai dengan melakukan pengamatan seksama pada vestibulum nasi, amatilah bagaimana keadaan kulit, serta bulu-bulu hidung. Karena vestibulum dilapisi oleh kulit yang mengandung kelenjar sebacea, seringkali ditemukan adanya radang pada folikel bulu hidung (folikulitis), terutama karena infeksi bakteri komensal.
2. Nilai Cavum Nasi : a. Luas cavum nasi, 2. Ada tidaknya sekret, darah, benda asing, polip, fungus ball.
3. Selanjutnya amatilah septum nasi. Bentuk septum nasi yang normal adalah lurus di tengah dengan sedikit deviasi pada orang dewasa. Kelainan bentuk septum yang dapat ditemukan antara lain adalah :

- a. Deviasi. Bentuk deviasi yang sering ditemukan dapat berbentuk seperti huruf C atau huruf S. Deviasi yang ringan tidak memberikan gejala klinis, akan tetapi bila deviasi cukup berat dapat menyebabkan penyempitan rongga hidung, sehingga dapat mengganggu fungsi hidung
- b. Penonjolan tulang atau tulang rawan septum (krista dan spina). Bila penonjolan memanjang dari depan ke belakang, dinamakan krista, dan bila penonjolan berbentuk sangat runcing, dinamakan spina
- c. Dislokasi, yaitu keluarnya bagian bawah kartilago septum dari krista maksila ke dalam rongga hidung
- d. Sinekia, yaitu melekatnya deviasi atau krista septum nasi dengan konka yang berada dihadapannya.

Selain mengamati bentuk septum, amatilah ada tidaknya tanda-tanda peradangan atau infeksi pada septum. Setelah mengamati septum, amatilah bagaimana keadaan konka, meatus serta lapisan mukosa yang meliputinya. Lapisan mukosa yang normal berwarna merah muda dan basah dengan sedikit sekret encer. Amatilah apakah terdapat perubahan warna mukosa menjadi livid atau hiperemis oleh karena infeksi, edema mukosa, laserasi, ulserasi, sekresi sekret yang berlebihan dengan viskositas encer atau kental (purulen atau non purulen). Konka dinilai apakah normal, oedema, hipertropi atau atropi

### 3. Teknik Pemeriksaan Fisik Sinus Paranasalis

Aturlah posisi pasien, sehingga pasien duduk berhadapan dengan dokter. Teknik pemeriksaan sinus paranasalis dapat dilakukan dengan pemeriksaan inspeksi, palpasi, perkusi, transiluminasi, pemeriksaan radiologik, dan sinoskopi.

#### 1. Inspeksi

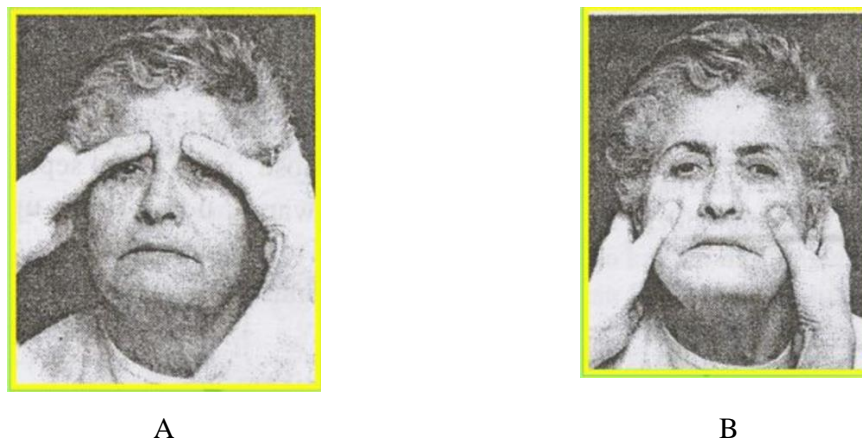Amatilah dengan seksama daerah muka, apakah terdapat pembengkakan yang menandakan adanya infeksi pada sinus. Pembengkakan pada dahi di sekitar kelopak mata bagian atas, dapat memberikan petunjuk adanya sinusitis frontalis. Bila terlihat pembengkakan pada daerah pipi sampai kelopak mata bawah yang berwarna kemerah-merahan, kemungkinan menunjukkan sinusitis maksila akut. Infeksi sinus ethmoid, jarang menyebabkan pembengkakan wajah, kecuali bila terbentuk abses (nanah).

#### 2. Palpasi dan Perkusi

Lakukanlah penekanan atau pengetukan pada bagian-bagian tertentu wajah, yang merupakan lokasi dari sinus paranasalis. Timbulnya rasa nyeri pada penekanan bagian medial atas orbita, menunjukkan kemungkinan sinusitis frontalis. Nyeri tekan pipi disertai nyeri ketuk pada gigi menunjukkan kemungkinan sinusitis maksila, sedangkan nyeri tekan pada



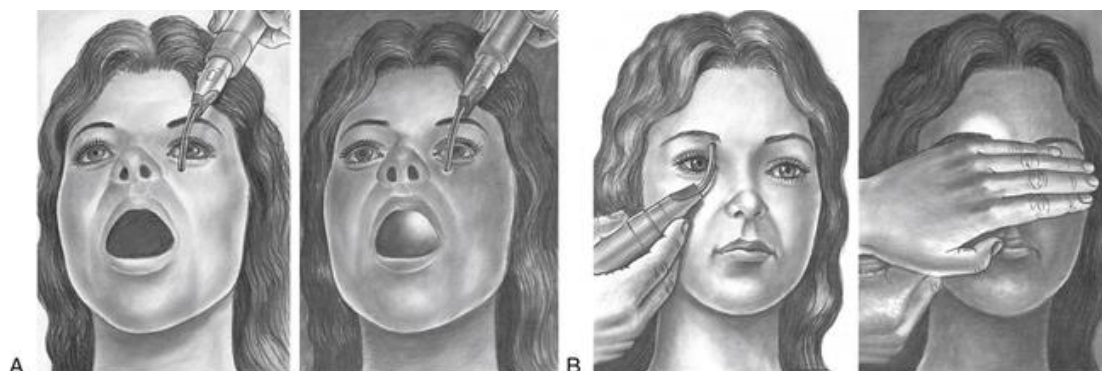
kantus medialis menunjukkan kemungkinan adanya sinusitis ethmoid.



Gambar 9. Memeriksa Sinus (A) Sinus Frontalis (B) Sinus Maksilaris

#### 4. Trans iluminasi Test

Pemeriksaan transluminasi tidak banyak dilakukan karena hasil pemeriksaan meragukan, terbatas pada sinus maksila dan frontal saja, dan dilakukan bila tidak tersedia sarana pemeriksaan radiologik. Transiluminasi sinus dilakukan pada ruangan yang gelap dengan mengamati bayangan sinus yang disinari dengan sumber cahaya. Pada transluminasi sinus maksila dilakukan dengan memasukkan sumber cahaya ke dalam rongga mulut, kemudian bibir dikatupkan sehingga sumber cahaya tidak tampak lagi, tunggulah selama beberapa menit, kemudian amatilah daerah infra orbita yang tampak terang seperti bulan sabit. Bila daerah infra orbita tampak gelap, kemungkinan antrum terisi pus, mukosa antrum menebal, atau terdapat massa dalam antrum. Pemeriksaan transluminasi sinus frontalis dilakukan dengan meletakkan lampu pada daerah bawah sinus frontalis dekat kantus medius, kemudian amatilah daerah sinus frontalis yang tampak terang. Bila daerah sinus frontalis tampak gelap, kemungkinan terjadi sinusitis atau sinus frontalis tidak berkembang.



Gambar 10. Teknik test transluminasi

#### C. Teknik Pemeriksaan Fisik Leher dan Tenggorokan

Secara anatomis, faring merupakan suatu rongga fibromuskuler dengan bentuk yang lebar

pada bagian atas, kemudian menyempit pada bagian bawahnya. Faring terletak di antara rongga hidung posterior yang berada di atasnya, ke arah depan berhubungan dengan rongga mulut, dan ke arah bawah, berhubungan dengan laring dan esofagus.

Berdasarkan letaknya, faring terbagi atas, nasofaring, orofaring, dan laringofaring (hipofaring). Pada faring juga terdapat dua ruang yang memiliki arti penting dalam pemeriksaan klinis. Kedua ruang tersebut adalah ruang retrofaring dan ruang parafaring.

a) Nasofaring

Merupakan bagian dari faring yang terletak di antara dasar tengkorak, palatum mole, rongga hidung, dan vertebra servikalis. Struktur yang terdapat pada nasofaring adalah, adenoid, fossa Rosenmuller, torus tubarius, koana, kantung Rathke, dan foramen jugularis.

b) Orofaring (mesofaring)

Merupakan bagian dari faring yang terletak di antara palatum mole, tepi atas epiglottis, rongga mulut, dan vertebra servikalis. Pada orofaring terdapat beberapa struktur penting, seperti uvula, tonsil lingual, tonsil palatina, fosa tonsil, arkus faring anterior dan posterior, dinding posterior faring, dan foramen sekum.

c) Laringofaring (hipofaring)

Merupakan bagian dari faring yang terletak di antara tepi atas epiglottis, laring, esofagus, dan vertebra servikalis. Struktur yang dapat diamati pada laringofaring adalah dasar lidah (valekula), dan epiglottis. Pemeriksaan hipofaring dapat dilakukan dengan dua cara, yaitu laringoskopi indirect (laringoskopi tidak langsung dengan menggunakan kaca laring, dan laringoskopi direct, dengan menggunakan laringoskop.

d) Ruang Retrofaring

Merupakan ruang yang terdapat di belakang dinding posterior faring, dan banyak mengandung kelenjar limfe. Ruang ini terdiri dari mukosa, otot-otot laring, dan fascia laringobasilaris.

e) Ruang Parafaring

Terdapat di antara dasar tengkorak dan kornu mayus os hyoid. Rongga mulut berbentuk seperti kubah dari arah depan dan belakang. Pada bagian depan, rongga mulut dibatasi oleh bibir, gigi, dan gusi. Bagian atasnya dibatasi oleh palatum durum pada bagian anterior, dan palatum mole pada bagian posterior. Di sebelah bawah, rongga mulut dibatasi oleh dasar lidah, dan di sebelah belakang berhubungan dengan faring melalui isthmus orofaring.

### 1. Teknik Pemeriksaan Fisik Rongga Mulut dan Faring

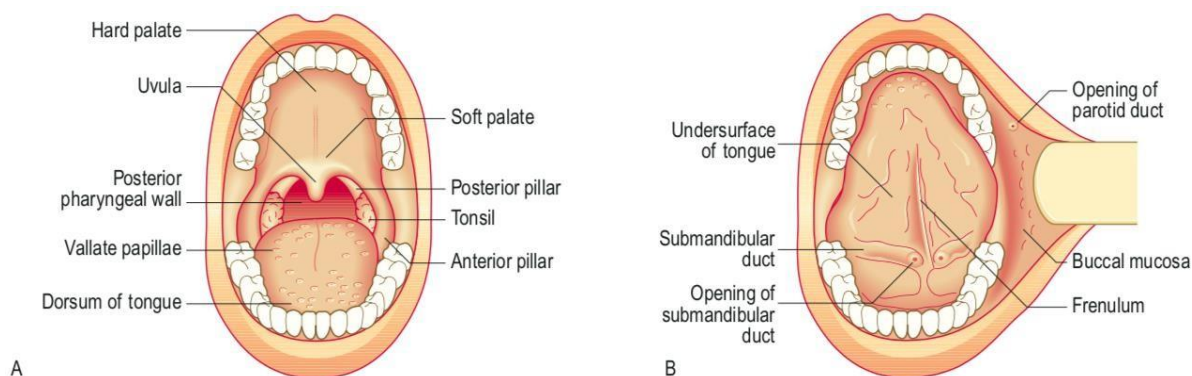
Jelaskanlah terlebih dahulu prosedur pemeriksaan fisik rongga mulut dan faring yang akan dilakukan secara lisan, dengan bahasa yang dimengerti oleh pasien, kemudian mintalah persetujuan pasien. Bila pasien setuju, aturlah posisi pasien, sehingga pasien duduk berhadapan



dengan dokter.

Pemeriksaan dilakukan secara sistematis dimulai dari pemeriksaan bibir dan mukosa bukal, gusi, gigi, permukaan lidah, dasar lidah, kelenjar ludah, gerakan lidah, orofaring, nasofaring, dan refleks muntah. Pada pemeriksaan rongga mulut dan orofaring, kecuali saat pemeriksaan permukaan lidah, pasien tidak diminta untuk menjulurkan lidahnya, karena tindakan ini justru akan menghambat pandangan pemeriksa.

Pemeriksaan rongga mulut dan faring, menggunakan alat bantu pemeriksaan seperti spatula lidah, kaca nasofaring, dan lampu kepala sebagai sumber cahaya.



Gambar 10. A. Pemeriksaan dengan Mulut Terbuka, B. Pemeriksaan dengan Lidah Menyentuh Palatum.

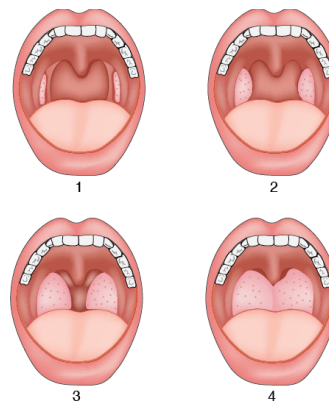
#### a) Inspeksi

Pemeriksaan dimulai dengan mengamati bibir dan sudut mulut, kemudian dilakukan pemeriksaan mukosa bukal dengan cara menarik pipi dan bibir ke arah lateral dengan menggunakan spatula kayu. Lakukanlah penilaian terhadap keadaan mukosa bibir, sudut mulut, dan mukosa bukal. Pada keadaan normal, mukosa bibir dan bukal (pipi) akan berwarna merah muda terang dengan permukaan yang licin. Kelainan yang dapat ditemukan, seperti fisura atau rhagaden pada sudut mulut, atau stomatitis, hiperpigmentasi, ulkus, dan massa abnormal pada bibir dan mukosa bukal.

Pemeriksaan dilanjutkan dengan mengamati keadaan gusi dan gigi. Untuk mengamati gusi, tariklah bibir atau pipi dengan menggunakan spatula lidah atau tangan pemeriksa. Untuk mengamati gusi dan gigi yang letaknya sulit diamati dari depan, gunakanlah kaca nasofaring. Gusi yang sehat akan berwarna merah muda terang, dan selalu dalam keadaan basah. Kelainan-kelainan yang dapat ditemukan misalnya hipertrofi gusi, polip, stomatitis pada gusi. Pada gigi amatilah ada tidaknya atau karies, karang gigi, maloklusi, gigi Hutchinson, dan lain sebagainya. Pemeriksaan lidah diawali dengan pemeriksaan permukaan lidah, dilanjutkan dengan pemeriksaan dasar lidah, kelenjar

ludah, kedudukan dan pergerakan lidah. Untuk memeriksa permukaan lidah mintalah pasien untuk menjulurkan lidahnya. Lakukanlah penilaian terhadap keadaan mukosa dan papil lidah. Kemudian, mintalah pasien mengangkat lidahnya untuk memeriksa dasar lidah dan kelenjar ludah. Untuk memeriksa kelenjar ludah, keringkanlah dasar mulut terlebih dahulu dengan memakai kapas. Pada keadaan normal, akan terlihat ludah mengalir dari duktus Wharton dan Stensen. Penilaian pergerakan lidah dilakukan dengan meminta pasien untuk menjulurkan, mengangkat, dan menggerakkan lidahnya ke kiri dan kanan untuk menilai pergerakan lidah. Selanjutnya lakukan penilaian kedudukan lidah berdasarkan kriteria friedman, dan pengamatan terhadap palatum.

Daerah orofaring dapat diperiksa dengan cara menekan daerah 1/3 tengah lidah, dan menariknya ke depan, sementara menekan ke bawah. Hindari menyentuh bagian belakang lidah karena dapat merangsang refleks muntah. Amatilah keadaan mukosa dinding posterior dan lateral faring, arkus faring dan pergerakannya, uvula, fossa tonsilaris, serta tonsil. Ukuran pembesaran tonsil dapat dinilai berdasarkan kriteria Friedman.



Gambar 11. Kriteria Friedman Derajat Pembesaran Tonsil (kriteria Friedman)

1. Derajat I : Bila tonsil masih berada di dalam fossa tonsilaris dan belum melewati arkus anterior
2. Derajat II : Bila tonsil telah keluar dari arkus anterior tetapi belum melewati garis tengah antara arkus anterior dan uvula
3. Derajat III : Bila tonsil yang membesar lewati garis tengah antara arkus anterior dan uvula
4. Derajat IV : Bila tonsil yang membesar melewati uvula

**b) Palpasi**

Pemeriksaan palpasi dilakukan bila pada inspeksi, terlihat keadaan yang tidak biasa atau menimbulkan gejala pada daerah mulut dan faring, serta untuk menilai refleks muntah. Kista dan tumor yang terletak di bawah jaringan mulut hanya dapat ditemukan

dengan melakukan palpasi pada dasar mulut.

Refleks muntah dapat diperiksa dengan melakukan palpasi pada lidah bagian belakang. Sendi temporomandibularis dapat dipalpasi dengan cara meletakkan ujungujung jari pemeriksa di sekitar daerah tragus pada daun telinga, dan mintalah pasien untuk membuka dan menutup mulutnya.

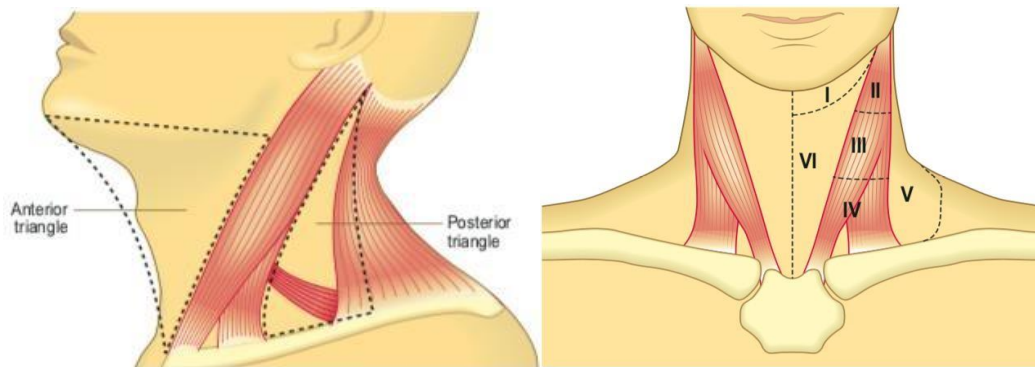
Tanyakanlah pada pasien apakah terdapat rasa nyeri di sendi temporomandibularis, pada saat pasien membuka mulutnya.

## 2. Pemeriksaan Limfonodi Cervical

Pemeriksaan limfonodi dilakukan untuk mendeteksi adanya peradangan atau keganasan pada daerah kepala dan leher. Terdapat lebih kurang 75 buah limfonodi pada setiap sisi leher, dan sebagian besar berada dalam rangkaian limfonodi jugularis interna (superior, media, inferior), dan rangkaian limfonodi spinalis assesorius. Limfonodi selain kedua rangkaian tersebut, antara lain, kelenjar getah bening submental, submandibula, servikalis superfisialis, retrofaring, paratrakeal, supraklavikula, dan skalenus anterior.

Letak limfonodi cervical menurut Sloan Kattering Memorial Cancer Center Classification, terbagi atas 6 daerah penyebaran kelompok limfonodi yaitu :

1. Kelompok I, yaitu kelenjar getah bening yang terletak di segitiga submental dan submandibula
2. Kelompok II, yaitu kelenjar getah bening yang terletak di 1/3 atas, termasuk kelenjar getah bening jugular superior, kelenjar digastrik, dan kelenjar servikal posterior superior
3. Kelompok III, yaitu kelenjar getah bening jugularis yang terletak di antara bifurkasio karotis, dan persilangan muskulus omohiod dengan muskulus sternokleidomastoideus
4. Kelompok IV, yaitu kumpulan kelenjar getah bening di daerah jugularis inferior dan supraklavikula
5. Kelompok V, yaitu kelenjar getah bening yang berada di segitiga posterior servikal.
6. Kelompok VI, yaitu kelenjar getah bening yang terletak di antara midline dari hyoid ke *manubrium sterni*.



Gambar 12. Letak Pembengkakan di Regio Leher (kiri), Enam Daerah Limfonodi Cervical (kanan)

### **Teknik Pemeriksaan Limfonodi Cervical**

Sebelum melakukan pemeriksaan fisik limfonodi cervical, mintalah persetujuan pasien (informed consent) terlebih dahulu. Bila pasien setuju, aturlah posisi pemeriksaan, dengan meminta pasien duduk, dengan posisi leher agak ekstensi. Cara melakukan pemeriksaan fisik leher adalah sebagai berikut :

1. Pemeriksa berdiri di belakang pasien
2. Lakukanlah palpasi kelenjar getah bening leher, dengan menggunakan kedua telapak tangan pemeriksa
3. Metode memeriksa nodus limfe adalah dengan memulainya pada nodus paling superior dan berjalan terus menyusuri ke bawah menuju ke klavikula. Pemeriksa melakukan palpasi tepat di sebelah anterior dari tragus daun telinga untuk menemukan nodus preaurikular kemudian menuju ke processus mastoideus dan dasar tengkorak untuk nodus aurikular posterior dan oksipital. Tepat di bawah bawah dagu terdapat nodus submental, lebih ke posterior sepanjang mandibula terdapat nodus submandibular.
4. Palpasi dilakukan secara sistematis dari leher bagian atas, tengah, kemudian ke bawah
  - a. Kelenjar limfe parotis dapat dipalpasi dengan kedua tangan
  - b. Kelenjar limfe superfisial leher diperiksa dengan jari-jari dengan palpasi yang menekan otot sternomastoid
  - c. Kelenjar limfe submental diperiksa dengan mencondongkan kepala pasien ke depan dengan palpasi memutar limfe pada bagian dalam dari mandibula.
  - d. Kelenjar limfe submandibula diperiksa dengan mencondongkan kepala pasien ke depan dengan palpasi memutar limfe node pada bagian dalam dari mandibula.
  - e. Kelenjar limfe leher yang dapat dipalpasi pada anterior atau posterior dari otot sternomastoid yang tampak menonjol. Kelenjar limfe jugulodigastric dapat diperiksa

khusus karena berhubungan dengan infeksi pada tonsil dan keganasan rongga mulut.

- f. Kelenjar limfe pada supraklavikula diperiksa pada posterior triangle leher di belakang sternomastoid.
- g. Bila terdapat pembesaran kelenjar getah bening leher, lakukan penilaian terhadap ukuran, bentuk, konsistensi, dan perlekatan kelenjar getah bening dengan jaringan sekitarnya

**CHECKLIST**  
**PEMERIKSAAN TELINGA**

NAMA :

NIM :

NO	ASPEK YANG DINILAI	Penilaian	
		Ya	Tidak
<b>TAHAP ORIENTASI</b>			
1	Mengucapkan salam dan memperkenalkan diri		
2	Menanyakan identitas pasien		
3	Menjelaskan tujuan dan prosedur pemeriksaan serta meminta persetujuan pasien (informed consent)		
4	Membaca basmalah sebelum melakukan pemeriksaan		
5	Mencuci tangan 6 langkah		
<b>TAHAP KERJA</b>			
6	Menyiapkan alat-alat periksa untuk telinga : lampu kepala/ <i>headlamp</i> , spekulum telinga berbagai ukuran, otoskop, kasa, bengkok, antiseptik dan handuk kecil		
7	Memasang lampu kepala/ <i>headlamp</i> , menyesuaikan besar lingkaran lampu dengan kepala, memposisikan lampu sejajar dengan mata, menyalakan lampu.		
8	Memposisikan pasien untuk duduk berhadapan dengan pemeriksa dengan sedikit menyerong/menyamping		
9	Melakukan pemeriksaan fisik pada daun telinga kiri dan kanan: inspeksi dan menyebutkan hal-hal yang dapat diperoleh dari inspeksi		
10	Melakukan pemeriksaan fisik pada daun telinga kiri dan kanan: palpasi dengan meraba, menekan atau menarik daun telinga menilai ada tidaknya benjolan, teraba hangat, nyeri baik di daun telinga, tragus dan os. Mastoid		
11	Melakukan palpasi pada zygoma dan arcus zygoma		
12	Melakukan palpasi bimanual pada os mandibula		
13	Melakukan pemeriksaan fisik pada liang telinga kiri dan kanan serta membran timpani		
14	Melakukan inspeksi liang telinga kiri dan kanan pasien dan amati hal-hal yang mungkin didapatkan dengan cara menjepit daun telinga menggunakan ibu jari dan jari tengah lalu menariknya ke arah superior-dorso-lateral untuk pasien dewasa dan ke arah bawah untuk pasien bayi atau anak kecil		
15	Memilih spekulum telinga yang sesuai dengan diameter liang telinga pasien dan memasangnya pada otoskop dengan tepat		
16	Memegang gagang otoskop dengan tangan kanan untuk memeriksa telinga kanan dan sebaliknya dan memposisikan tepi ulnar tangan ke pipi pasien		
17	Masukkan spekulum ke liang telinga kiri dan kanan secara perlahan dengan menarik perlahan pinna (auricula) ke atas dan ke belakang untuk meluruskan <i>meatus acusticus externus</i> menggunakan tangan yang bebas		

	dan amati kanalis aurikularis dan membran timpani, serta deskripsikan hasil yang mungkin ditemukan saat pengamatan		
<b>PENUTUP</b>			
18	Menyimpulkan dan melaporkan hasil pemeriksaan		
19	Mencuci tangan setelah kontak dengan pasien		
20	Membaca hamdalah		
<b>SIKAP PROFESIONAL</b>			
Melakukan dengan percaya diri, sopan, ramah, dan rapi			
Menunjukkan sikap empati			
Menggunakan bahasa yang mudah dipahami			
		<b>Tanggal Kegiatan</b>	
		<b>Nama Instruktur</b>	
		<b>Tanda Tangan Instruktur</b>	



**CHECKLIST  
TES PENDENGARAN**

NAMA :

NIM :

NO	ASPEK YANG DINILAI	Penilaian	
		Ya	Tidak
<b>TAHAP ORIENTASI</b>			
1	Mengucapkan salam dan memperkenalkan diri		
2	Menanyakan identitas pasien		
3	Menjelaskan tujuan dan prosedur pemeriksaan serta meminta persetujuan pasien (informed consent)		
4	Membaca basmalah sebelum melakukan pemeriksaan		
5	Mencuci tangan 6 langkah		
<b>TAHAP KERJA</b>			
<b>Tahap Kerja Tes Garputala</b>			
6	Menyiapkan garputala frekuensi 512 Hz		
7	Memposisikan pasien untuk duduk berhadapan dengan pemeriksa		
8	Mengambil garputala frekuensi 512 Hz		
9	<b><u>Tes Rinne :</u></b> Menggetarkan garputala 512 Hz, letakkan pada mastoid sampai pasien tidak mendengar kemudian cepat pindahkan ke depan MAE pasien		
10	Menanyakan apakah pasien masih mendengar		
11	<b><u>Tes Weber :</u></b> Menggetarkan garputala frek 512 Hz, kemudian tangkainya diletakkan digaris tegak lurus median (vertex, dagu, atau gigi incisivus)		
	Pasien diminta menunjuk telinga bila ada yang mendengar lebih keras		
12	<b><u>Tes Schwabach :</u></b> Menggetarkan garputala frekuensi 512 Hz, diletakkan pada planum mastoid penderita bila penderita sudah tidak mendengar garputala dipindahkan ke mastoid pemeriksa		
	Mengecek apakah pemeriksa masih mendengar/tidak		
13	Dilanjutkan dengan : Menggetarkan garputala frekuensi 512 Hz, kemudian tangkainya diletakkan tegak lurus pada planum mastoid pemeriksa bila pemeriksa sudah tidak mendengar secepatnya garpu tala dipindahkan ke mastoid penderita		
14	Menanyakan jika pasien masih mendengar/tidak		
<b>Tahap Kerja Tes Berbisik</b>			
15	Mengatur posisi pasien dengan pemeriksa kira-kira 60 cm		
16	Menutup salah satu lubang telinga pasien dengan kapas		
17	Pemeriksa berdiri di belakang pasien		
18	Pemeriksa membisikkan serangkaian angka dan huruf (contoh : A-3-G)		

19	Meminta pasien mengulangi apa yang dibisikkan oleh pemeriksa		
20	Lakukan hal yang serupa untuk telinga sebelah dengan menutup telinga yang lain dengan kapas		
21	Ulangi pemeriksaan namun menggunakan kombinasi angka dan huruf yang berbeda		
<b>PENUTUP</b>			
22	Menyimpulkan, menginterpretasikan dan melaporkan hasil pemeriksaan		
23	Mencuci tangan setelah kontak dengan pasien		
24	Membaca hamdalah		
<b>SIKAP PROFESIONAL</b>			
Melakukan dengan percaya diri, sopan, ramah, dan rapi			
Menunjukkan sikap empati			
Menggunakan bahasa yang mudah dipahami			
		<b>Tanggal Kegiatan</b>	
		<b>Nama Instruktur</b>	
		<b>Tanda Tangan Instruktur</b>	

**CHECKLIST  
PEMERIKSAAN HIDUNG**

NAMA :

NIM :

NO	ASPEK YANG DINILAI	Penilaian	
		Ya	Tidak
<b>TAHAP ORIENTASI</b>			
1	Mengucapkan salam dan memperkenalkan diri		
2	Menanyakan identitas pasien		
3	Menjelaskan tujuan dan prosedur pemeriksaan serta meminta persetujuan pasien (informed consent)		
4	Membaca basmalah sebelum melakukan pemeriksaan		
5	Mencuci tangan 6 langkah		
<b>TAHAP KERJA</b>			
<b>PEMERIKSAAN FISIK HIDUNG : INSPEKSI DAN PALPASI</b>			
6	Menyiapkan alat spatula, mensteril, menyediakan bengkok untuk menaruh alat setelah dipakai		
7	Memasang lampu kepala/ <i>headlamp</i> , menyesuaikan besar lingkaran lampu dengan kepala, memosisikan lampu sejajar dengan mata, menyalakan lampu.		
8	Memosisikan pasien agar sejajar dengan pemeriksa dengan posisi kaki sedikit menyerong dengan kaki pasien		
9	Melakukan pemeriksaan fisik pada hidung bagian luar : inspeksi dan amati hal-hal yang mungkin didapatkan		
10	Melakukan pemeriksaan fisik pada hidung bagian luar : palpasi dengan meraba atau menekan hidung bagian luar dengan menggunakan ibu jari, telunjuk dan jari tengah tangan kanan dimulai dari dorsum sampai ke apeks nasi		
<b>PEMERIKSAAN RHINOSKOPI ANTERIOR</b>			
11	Menyiapkan alat spekulum hidung, mensteril, menyediakan bengkok untuk menaruh alat setelah dipakai		
12	Memasang lampu kepala dengan tepat (posisi lampu diletakkan tepat pada daerah glabella atau sedikit miring ke arah mata yang lebih dominan. Bila lampu kepala sudah berada pada posisi yang benar, ikatan lampu dieratkan dengan memutar kunci ke arah kanan)		
13	Mengatur posisi pasien dan dokter dengan benar untuk pemeriksaan hidung dan tenggorok berhadapan		
14	Arahkan sinar lampu kepala ke rongga hidung yang akan diperiksa		
15	Memilih spekulum hidung yang sesuai dan memegangnya dengan meletakkan telunjuk kiri pada sisi hidung pasien, untuk menstabilkan posisi spekulum		

16	Memasukkan spekulum untuk melihat kedua rongga hidung dengan hati-hati dengan meletakkan telunjuk kiri pemeriksa pada sisi hidung pasien dan perlahan buka spekulum dengan arah ke atas dan bawah dan deskripsikan hasilnya		
17	Melepas spekulum hidung dengan posisi sedikit terbuka untuk menghindari terjepitnya bulu hidung pasien		
<b>PENUTUP</b>			
18	Menyimpulkan dan melaporkan hasil pemeriksaan		
19	Mencuci tangan setelah kontak dengan pasien		
20	Membaca hamdalah		
<b>SIKAP PROFESIONAL</b>			
Melakukan dengan percaya diri, sopan, ramah, dan rapi			
Menunjukkan sikap empati			
Menggunakan bahasa yang mudah dipahami			
		<b>Tanggal Kegiatan</b>	
		<b>Nama Instruktur</b>	
		<b>Tanda Tangan Instruktur</b>	

**CHECKLIST  
PEMERIKSAAN TENGGOROKAN**

NAMA :

NIM :

NO	ASPEK YANG DINILAI	Penilaian	
		Ya	Tidak
<b>TAHAP ORIENTASI</b>			
1	Mengucapkan salam dan memperkenalkan diri		
2	Menanyakan identitas pasien		
3	Menjelaskan tujuan dan prosedur pemeriksaan serta meminta persetujuan pasien (informed consent)		
4	Membaca basmalah sebelum melakukan pemeriksaan		
5	Mencuci tangan 6 langkah		
<b>TAHAP KERJA</b>			
6	Menyiapkan alat spatula, mensteril, menyediakan bengkok untuk menaruh alat setelah dipakai		
7	Memasang lampu kepala dengan tepat (posisi lampu diletakkan tepat pada daerah glabella atau sedikit miring ke arah mata yang lebih dominan. Bila lampu kepala sudah berada pada posisi yang benar, ikatan lampu dieratkan dengan memutar kunci ke arah kanan)		
8	Mengatur posisi pasien dan dokter saling berhadapan dengan benar untuk memeriksa tenggorokan pasien		
9	Memakai handscoen		
10	Melakukan inspeksi mulut bagian luar : amati bibir dan sudut mulut dan deskripsikan (bentuk, ada/tidaknya skar)		
11	Meminta pasien membuka mulut tanpa menjulurkan lidah dan menekan basis lidah dengan spatula, meminta pasien mengucapkan 'aaaaaa'		
12	Memeriksa keadaan rongga mulut : amati keadaan gusi dan gigi dan mendeskripsikan. Untuk mengamati gusi, tariklah bibir atau pipi dengan menggunakan spatula lidah atau tangan pemeriksa. Untuk mengamati gusi dan gigi yang letaknya sulit diamati dari depan, gunakanlah kaca nasofaring. Deskripsikan hasil pengamatan.		
13	Memeriksa keadaan uvula : amati bentuk dan pergerakan uvula dan deskripsikan hasil pengamatan		
14	Memeriksa faring : Daerah orofaring dapat diperiksa dengan cara menekan daerah 1/3 tengah lidah, dan menariknya ke depan, sementara menekan ke bawah serta deskripsikan hasil pengamatan		

15	Memeriksa basis lidah : untuk memeriksa permukaan lidah mintalah pasien untuk menjulurkan lidahnya. Lakukanlah penilaian terhadap keadaan mukosa dan papil lidah. Kemudian, mintalah pasien mengangkat lidahnya untuk memeriksa dasar lidah dan kelenjar ludah. Untuk memeriksa kelenjar ludah, keringkanlah dasar mulut terlebih dahulu dengan memakai kapas. Deskripsikan hal yang diamati		
16	Memeriksa tonsil : untuk memeriksa tonsil, mintalah pasien untuk membuka mulut lalu dengan spatel tekan lidah dan arahkan cahaya lampu kepala ke arah tonsil palatina serta deskripsikan hasil pengamatan		
17	Memeriksa mukosa buccal/gigi geligi dengan bantuan spatula : dengan cara menarik pipi dan bibir ke arah lateral dengan menggunakan spatula kayu dan deskripsikan hasil pengamatan		
18	Memeriksa palatum dan lidah		
<b>PENUTUP</b>			
19	Menyimpulkan dan melaporkan hasil pemeriksaan		
20	Mencuci tangan setelah kontak dengan pasien		
21	Membaca hamdalah		
<b>SIKAP PROFESIONAL</b>			
Melakukan dengan percaya diri, sopan, ramah, dan rapi			
Menunjukkan sikap empati			
Menggunakan bahasa yang mudah dipahami			
		<b>Tanggal Kegiatan</b>	
		<b>Nama Instruktur</b>	
		<b>Tanda Tangan Instruktur</b>	

**CHECKLIST**  
**PEMERIKSAAN KELENJAR LIMFE LEHER**

NAMA :

NIM :

NO	ASPEK YANG DINILAI	Penilaian	
		Ya	Tidak
<b>TAHAP ORIENTASI</b>			
1	Mengucapkan salam dan memperkenalkan diri		
2	Menanyakan identitas pasien		
3	Menjelaskan tujuan dan prosedur pemeriksaan serta meminta persetujuan pasien (informed consent)		
4	Membaca basmalah sebelum melakukan pemeriksaan		
5	Mencuci tangan 6 langkah		
<b>TAHAP KERJA</b>			
6	Mengatur posisi pasien dengan duduk dan meminta pasien untuk sedikit mengekstensikan leher		
7	Meminta pasien untuk relaks dan memberikan respon apabila terasa nyeri saat dilakukan palpasi		
8	Pemeriksa berdiri di belakang pasien		
	Lakukan palpasi kelenjar getah bening leher, dengan menggunakan kedua telapak tangan untuk membandingkan kiri dan kanan (kecuali nodus submental) secara simultan dan secara sistematis dari leher bagian atas, tengah, kemudian ke bawah serta menyebutkan penilaian terhadap ukuran, bentuk, konsistensi, dan perlekatan kelenjar getah bening dengan jaringan sekitarnya		
	a. Nodus preaurikular		
	b. Nodus parotis		
	c. Nodus auricular posterior		
	d. Nodus occipitalis		
	e. Nodus tonsilaris		
	f. Nodus submandibularis		
	g. Nodus submental		
	h. Nodus sublingualis		
	i. Nodus servikalis superficial		
j. Nodus servikalis posterior			
k. Nodus rantai servikal dalam			
l. Nodus supraklavikular			
<b>PENUTUP</b>			
10	Menyimpulkan dan melaporkan hasil pemeriksaan		
11	Mencuci tangan setelah kontak dengan pasien		
12	Membaca hamdalah		

<b>SIKAP PROFESIONAL</b>		
Melakukan dengan percaya diri, sopan, ramah, dan rapi		
Menunjukkan sikap empati		
Menggunakan bahasa yang mudah dipahami		
	<b>Tanggal Kegiatan</b>	
	<b>Nama Instruktur</b>	
	<b>Tanda Tangan Instruktur</b>	



**CHECKLIST  
PEMERIKSAAN FISIK SINUS PARANASALIS**

NAMA :

NIM :

NO	ASPEK YANG DINILAI	Penilaian	
		Ya	Tidak
<b>TAHAP ORIENTASI</b>			
1	Mengucapkan salam dan memperkenalkan diri		
2	Menanyakan identitas pasien		
4	Menjelaskan tujuan dan prosedur pemeriksaan serta meminta persetujuan pasien (informed consent)		
5	Membaca basmalah sebelum melakukan pemeriksaan		
6	Mencuci tangan 6 langkah		
<b>TAHAP KERJA</b>			
7	Mengatur posisi pasien dengan duduk berhadapan dengan pemeriksa		
8	Lakukan inspeksi pada sinus-sinus paranasalis. Amati ada/tidaknya edema, hematom, pus, deformitas		
9	Lakukan palpasi pada sinus-sinus paranasalis		
10	Lakukan perkusi pada sinus frontalis, maksilaris, mandibularis, ethmoidalis		
11	Lakukan pemeriksaan transluminasi pada sinus maksila dan frontal		
<b>PENUTUP</b>			
12	Menyimpulkan dan melaporkan hasil pemeriksaan		
13	Mencuci tangan setelah kontak dengan pasien		
14	Membaca hamdalah		
<b>SIKAP PROFESIONAL</b>			
Melakukan dengan percaya diri, sopan, ramah, dan rapi			
Menunjukkan sikap empati			
Menggunakan bahasa yang mudah dipahami			
		<b>Tanggal Kegiatan</b>	
		<b>Nama Instruktur</b>	
		<b>Tanda Tangan Instruktur</b>	

**CHECKLIST  
TEKNIK MANUVER VALSAVA**

NAMA :

NIM :

NO	ASPEK YANG DINILAI	Penilaian	
		Ya	Tidak
<b>TAHAP ORIENTASI</b>			
1	Mengucapkan salam dan memperkenalkan diri		
2	Menanyakan identitas pasien		
3	Menjelaskan tujuan dan prosedur pemeriksaan serta meminta persetujuan pasien (informed consent)		
4	Membaca basmalah sebelum melakukan pemeriksaan		
5	Mencuci tangan 6 langkah		
<b>TAHAP KERJA</b>			
6	Meminta pasien untuk rileks		
7	Meminta pasien untuk menarik nafas dalam		
8	Meminta pasien untuk menahan dan menutup mulut rapat-rapat		
9	Meminta pasien untuk menjepit hidung		
10	Meminta pasien untuk menghembuskan nafas dengan paksa hingga terasa ada bunyi <i>pop</i> di dalam telinga.		
<b>PENUTUP</b>			
11	Menyimpulkan dan melaporkan hasil pemeriksaan		
12	Mencuci tangan setelah kontak dengan pasien		
13	Membaca hamdalah		
<b>SIKAP PROFESIONAL</b>			
Melakukan dengan percaya diri, sopan, ramah, dan rapi			
Menunjukkan sikap empati			
Menggunakan bahasa yang mudah dipahami			
		<b>Tanggal Kegiatan</b>	
		<b>Nama Instruktur</b>	
		<b>Tanda Tangan Instruktur</b>	