

**BUKU MODUL  
PRAKTIKUM PATOLOGI ANATOMI  
BLOK 2.1**



Penyusun :  
dr. Rachma Greta Perdana Putri, M.Biomed

PROGRAM STUDI KEDOKTERAN  
FAKULTAS KEDOKTERAN  
UNIVERSITAS AHMAD DAHLAN  
2022

## KATA PENGANTAR

Assalaamu'alaikum wr wb

Segala puji dan syukur kami panjatkan kepada Allah SWT atas tersusunnya buku panduan Blok Imunitas dan Neoplasma (Blok 2.1). Buku panduan ini berisi penjelasan umum tentang visi dan misi Universitas Ahmad Dahlan, visi dan misi serta peta kurikulum Fakultas Kedokteran UAD. Buku ini juga berisi panduan bagi mahasiswa untuk memahami tujuan, kegiatan pembelajaran, metode penilaian, skenario, dan materi praktikum yang ada di Blok 2.1.

Saran dan masukan yang positif sangat kami harapkan untuk perbaikan buku panduan ini. Terima kasih.

Wassalaamu'alaikum wr wb

Yogyakarta, September 2022  
Tim Blok Imunitas dan Neoplasma  
Program Studi Kedokteran  
Fakultas Kedokteran UAD

## DAFTAR ISI

Halaman Cover .....	i
Kata Pengantar .....	ii
Daftar Isi .....	3
Praktikum Reaksi Radang Akut dan Kronik .....	4
Praktikum Adaptasi Sel .....	8
Praktikum Neoplasma Jinak Ganas .....	15

**Praktikum Patologi Anatomi**  
**Pertemuan 1**  
**Materi : Reaksi radang akut dan kronik**

**Tujuan Praktikum**

Mahasiswa mampu menjelaskan perbedaan radang akut dan kronis secara histopatologi

**Teori**

Reaksi inflamasi merupakan respon perlindungan untuk mengeliminasi penyebab injury sel. Reaksi inflamasi dapat berupa reaksi akut atau kronik. Reaksi akut memiliki onset yang cepat dan durasi pendek (beberapa jam hingga beberapa hari) dengan ditandai adanya eksudat protein plasma dan cairan dengan dominasi akumulasi leukosit netrofil. Inflamasi kronik terjadi lebih lama dengan infiltrasi limfosit dan makrofag yang berhubungan dengan terjadinya proliferasi vascular dan terjadinya fibrosis. Proses inflamasi merupakan proses yang terkontrol dan akan berhenti bila agen infeksi sudah tereliminasi. Manifestasi eksternal dari inflamasi (cardinal sign) adalah calor (panas), rubor (kemerahan), tumor (membesar), dolor (nyeri), function laesa (kehilangan fungsi). Manifestasi inflamasi akut terjadi karena adanya:

1. Perubahan vascular, yaitu pelebaran pembuluh darah (vasodilatasi) sehingga aliran darah meningkat dan perubahan permeabilitas pembuluh darah sehingga cairan plasma keluar dari pembuluh darah ke jaringan sekitar. Selain itu terjadi pula aktivasi sel endotel sehingga meningkatkan adhesi leukosit dan migrasi leukosit ke dinding pembuluh darah.
2. Perpindahan sel. Setelah terjadi perubahan vascular, terjadi emigrasi sel leukosit dari pembuluh darah ke jaringan yang mengalami injury (cellular recruitment), diikuti aktivasi leukosit sehingga terjadi fagositosis partikel/ patogen, penghancuran patogen yang difagositosis oleh fagosom, produksi mediator inflamasi untuk merekrut lebih banyak leukosit dengan hasil akhir berupa eliminasi patogen. Leukosit yang berperan pada proses ini adalah neutrophil (leukosit polimorfonuklear)

Outcome dari inflamasi akut dapat berupa :

1. Resolusi (regenerasi dan repair) , ketika injury ringan dengan kerusakan minimal.
2. Inflamasi kronik bila infeksi tidak bisa dieliminasi
3. Terbentuk scar karena fibrosis

Morfologi inflamasi akut:

1. Inflamasi serosa, ditandai dengan adanya cairan dengan kadar protein rendah yang berasal dari plasma atau sekresi sel mesotelial contohnya pada peritoneum, pleura, cavum pericardial. Efusi cairan serosa dapat juga terjadi pada luka bakar dan infeksi virus.
2. Inflamasi fibrinosa, terjadi pada perlukaan yang lebih berat dengan peningkatan permeabilitas vascular yang menyebabkan molekul besar (fibrinogen) menembus melewati barrier endotel. Secara histologi, ditemukan fibrin ekstrasvaskular dengan eosinofil meshwork.
3. Inflamasi supuratif/purulent dengan pembentukan abses, terdapat eksudat purulent (pus) yang terdiri dari neutrophil, sel nekrotik, dan cairan edema. Abses juga merupakan respon untuk melokalisasi patogen yang akhirnya dapat diganti dengan jaringan ikat dan menjadi scar.

4. Ulkus merupakan suatu defek dari permukaan organ atau jaringan yang diproduksi oleh sel nekrosis dan jaringan yang mengalami inflamasi. Ulkus biasa terjadi di mukosa (mulut, perut, usus, traktus genitourinasi), submukosa (contohnya ekstremitas bawah pada lansia dengan gangguan sirkulasi). Contoh ulkus yaitu ulkus peptik yang terjadi reaksi radang akut dan kronik secara bersamaan. Pada fase akut, terdapat infiltrasi sel polimorfonuklear dan dilatasi vascular. Pada fase kronik, terbentuk scar pada dasar luka dengan akumulasi limfosit, makrofag, dan sel plasma.

#### Inflamasi Kronik

Ditandai dengan beberapa hal :

1. Infiltrasi sel mononuclear (makrofag, limfosit, dan sel plasma)
2. Kerusakan jaringan yang diinduksi oleh produk dari sel inflamasi
3. Repair dengan adanya proliferasi pembuluh darah dan fibrosis

Inflamasi kronik dapat terjadi karena:

1. Infeksi yang berkepanjangan, bila mikroba/pathogen tidak bisa dieradikasi.
2. Penyakit inflamasi yang dimediasi oleh sistem imun, karena adanya respon imunitas yang tidak sesuai.
3. Paparan agen toksik dalam waktu lama, contohnya inhalasi partikel silika terus menerus sehingga terbentuk silicosis.
4. Bentuk ringan dari suatu penyakit yang bukan infeksi seperti penyakit neurodegeneratif, aterosklerosis, sindrom metabolic.

Radang :

1. Appendicitis akut

Radang akut pada appendix yang banyak terjadi pada usia muda. Penyebab appendicitis akut adalah sumbatan pada lumen appendix.

Makroskopis : pada fase awal tampak pembesaran appendix dengan serosa tampak hiperemis. Appendicitis akut dapat berkembang menjadi appendicitis supuratif akut dengan serosa dilapisi eksudat fibropurulen, selanjutnya dapat berkembang menjadi appendicitis gangrenous akut dengan nekrosis dan ulserasi mukosa sehingga tampak hijau kehitaman pada permukaannya.

Mikroskopis : infiltrasi netrofil pada jaringan muskularis appendix dengan sumbatan dan oedema pada dinding appendix.

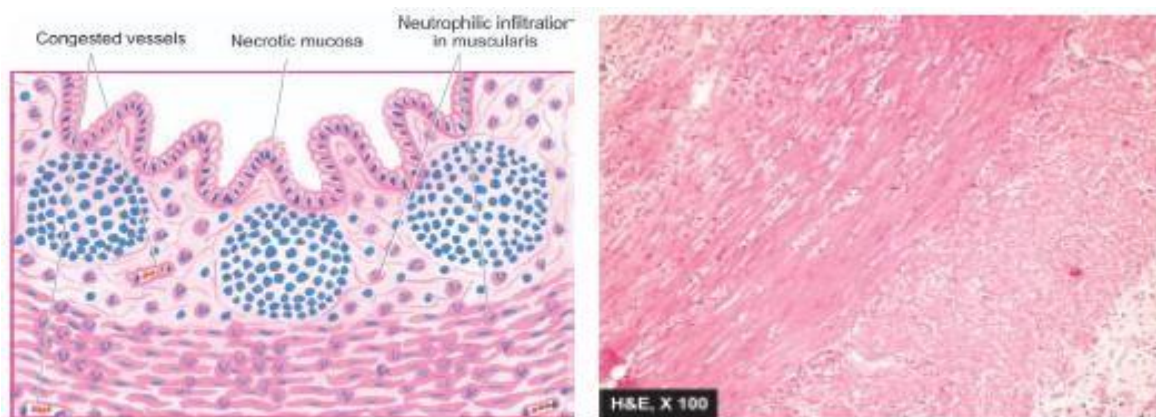


Figure 20.39 Acute appendicitis. Microscopic appearance showing diagnostic neutrophilic infiltration into the muscularis. Other changes present are necrosis of mucosa and peritendinitis.

## 2. Pielonefritik kronik

Pielonefritik kronik merupakan penyakit tubulointerstisial kronik yang terjadi karena radang berulang. Makroskopis : Ginjal tampak mengecil dengan permukaan irregular, kapsula ginjal sulit dilepas karena adanya perlengketan, dilatasi kaliks dan pelvis ginjal.

Mikroskopis : pada interstisium terdapat reaksi inflamasi kronik yang dicirikan dengan adanya infiltrasi limfosit, sel plasma, dan makrofag. Pada tubulus dapat dijumpai adanya atrofi dan dilatasi tubulus. Dilatasi tubulus disertai dengan beberapa terdapat eosinophilic colloid casts yang memproduksi tiroidisasi dan infiltrasi neutrophil. Pada sistem pelvikalices terdapat dilatasi, infiltrasi sel radang, fibrosis, dan metaplasia skuamosa pada epitel. Pada pembuluh darah ginjal, terdapat hyaline arteriosclerosis. Pada glomerulus dapat terbentuk hyalinisasi.

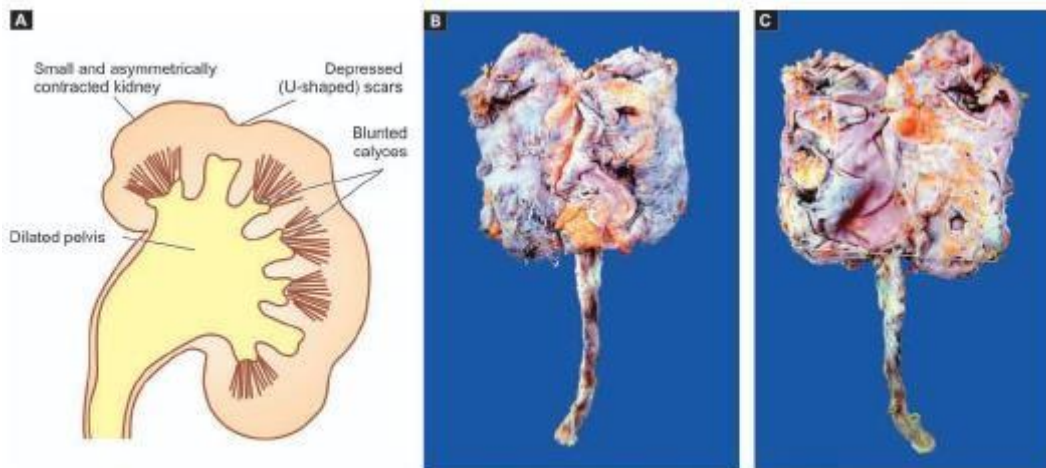


Figure 22.32 **◆** Small contracted kidney in chronic pyelonephritis with caliectasis. A, Diagrammatic representation. B, External surface of small and contracted kidney. The kidney is small in size and contracted. The capsule is adherent to the cortex and has irregular scars on the surface. C, Sectioned surface shows dilated pelvi-calyceal system with atrophied and thin peripheral cortex and increased hilar fat extending inside.

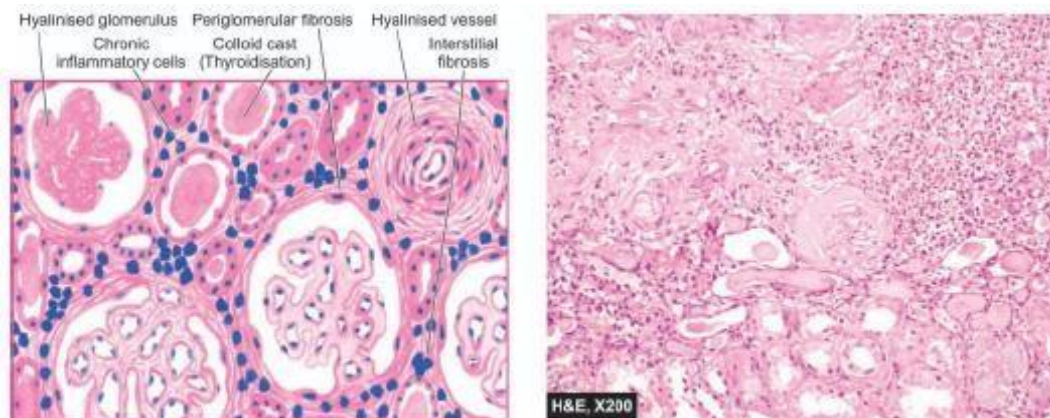


Figure 22.33 **◆** Chronic pyelonephritis. The scarred area shows atrophy of some tubules and dilatation of others which contain colloid casts (thyroidisation). The tubules are surrounded by abundant fibrous tissue and chronic interstitial inflammatory reaction. The blood vessels included are thick-walled and the glomeruli show periglomerular fibrosis.

### 3. Tophus (Gout)

Tophus merupakan endapan kristal asam urat pada soft tissue, kartilago, persendian(cavum synovial), dan tendon.

Mikroskopis : kristal asam urat dikelilingi oleh sel inflamasi seperti limfosit, makrofag, dan foreign-body Giant cells

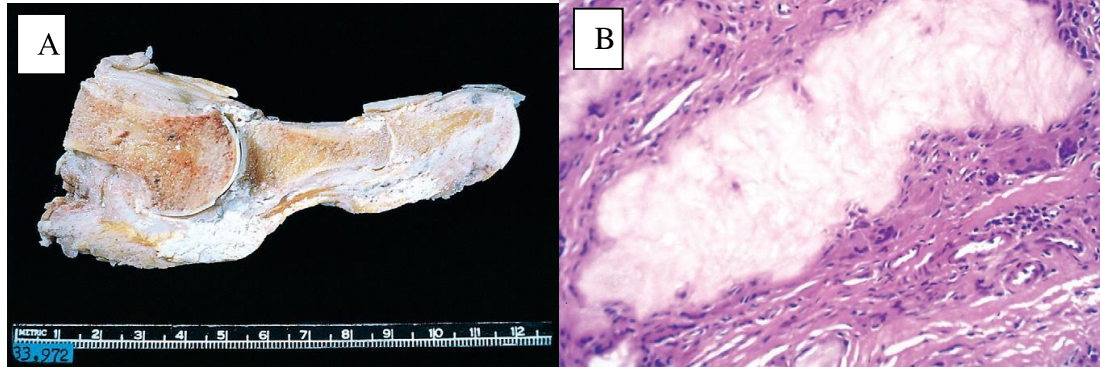


Figure 20-21 Gout. A, Amputated great toe with white tophi involving the joint and soft tissues. B, Photomicrograph of a gouty tophus. An aggregate of dissolved urate crystals is surrounded by reactive fibroblasts, mononuclear inflammatory cells, and giant cells.

### 4. Limfadenitis TB

Limfadenitis tuberculosis merupakan inflamasi pada kelenjar limfa untuk melokalisirinfeksi bakteri M.Tuberculosis.

Makroskopis : pembesaran kelenjar limfa.

Mikroskopis : terdapat nekrosis perkejuan yang ekstensif, granuloma tuberculosa, dan fibrosis

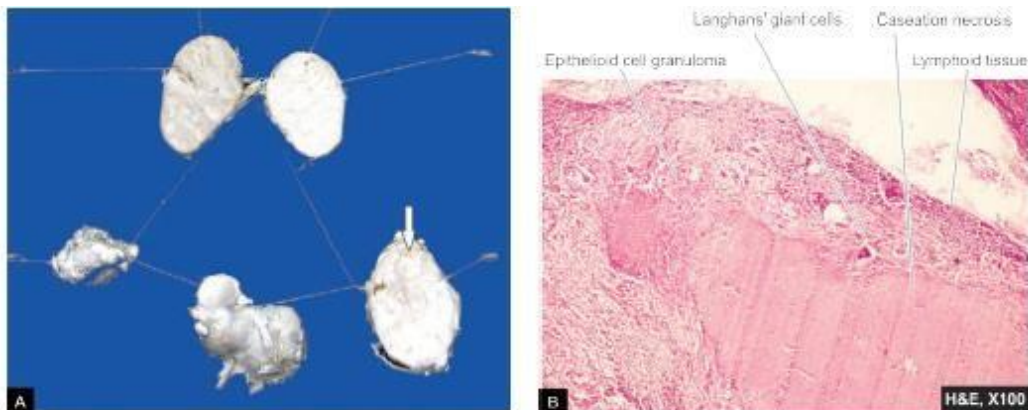


Figure 6.23 Caseating granulomatous lymphadenitis. A, Cut section of matted mass of lymph nodes shows merging capsules and large areas of caseation necrosis (arrow). B, Caseating epithelioid cell granulomas with some Langhans' giant cells in the cortex of lymph node.

# Praktikum Patologi Anatomi

## Pertemuan 2

### Materi : Adaptasi Sel

#### Tujuan Praktikum

- Mahasiswa mampu menjelaskan bentuk adaptasi sel
- Mahasiswa mampu menjelaskan perbedaan pada tiap bentuk adaptasi sel

#### Teori

Sel merupakan struktur yang aktif mempertahankan fungsinya dalam kondisi ekstrasel yang berubah-ubah yang disebut homeostasis. Dalam kondisi stress fisiologi dan stimuli patologi, dapat terjadi adaptasi untuk menjaga fungsinya tetap baik. Proses adaptasi sel dapat berupa hipertrofi, hiperplasi, atrofi, dan metaplasia. Bila kemampuan adaptif berlebihan atau stress terlalu berbahaya maka akan terjadi cell injury. Dalam Batasan tertentu, cell injury dapat reversible, dan sel kembali pada fungsi awalnya. Bila stress nya berlebihan, cell injury bisa irreversible dan dapat terjadi kematian sel. Kematian sel dapat merupakan respon dari suatu penyakit/kejadian tertentu (iskemia, infeksi, toxin, reaksi imun) ataupun merupakan suatu keadaan fisiologis untuk menjaga homeostasis. Adaptasi merupakan suatu perubahan yang reversible terhadap jumlah, ukuran, fenotip, aktivitas metabolic, dan fungsi sel sebagai respon terhadap lingkungan sekitarnya. Terdapat 2 jenis proses adaptasi yaitu Adaptasi Fisiologi dan adaptasi patologi. Adaptasi fisiologi yaitu merupakan suatu respon sel terhadap stimulus normal seperti hormone atau mediator kimia endogen. Adaptasi patologi merupakan respon sel terhadap stress yang menyebabkan sel merubah bentuk dan fungsinya supaya tidak terjadi cell injury. Beberapa bentuk adaptasi sel :

#### 1. Hipertrofi

Hipertrofi adalah peningkatan ukuran sel yang menyebabkan bertambah besarnya suatu organ. Bertambah besarnya ukuran sel tidak disertai dengan penambahan jumlah sel baru, tetapi terjadi peningkatan protein struktural dan organella.

Hipertrofi terjadi apabila suatu sel memiliki keterbatasan untuk membelah. Hipertrofi dapat disertai dengan hiperplasi yang akan sama-sama menghasilkan pembesaran organ. Hipertrofi dapat terjadi secara fisiologi (contohnya pembesaran uterus saat terjadi proses kehamilan sebagai respon terhadap estrogen sehingga terjadi hipertrofi otot polos dan hiperplasi otot polos) dan patologi (contohnya pembesaran jantung pada penderita hipertensi, karena sel otot jantung pada dewasa memiliki keterbatasan dalam pembelahan sel).

#### 2. Hiperplasi

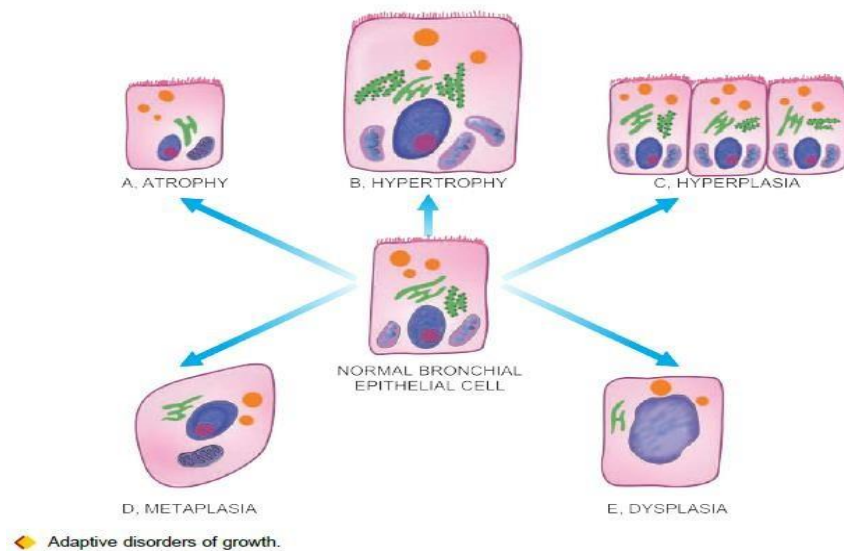
Hiperplasi merupakan peningkatan jumlah sel karena adanya proliferasi sel dan penggantian jaringan oleh sel punca jaringan. Proses ini terjadi pada jaringan dengan populasi sel yang dapat bereplikasi dan dapat bersamaan dengan terjadinya hipertrofi. Hipertrofi dan hiperplasi dapat terjadi sebagai suatu respon terhadap stimuli yang sama. Hiperplasi dapat terjadi secara fisiologi atau patologi sehingga terjadi proliferasi sel yang distimulasi oleh faktor pertumbuhan yang diproduksi oleh berbagai tipe sel. Terdapat 2 tipe hiperplasi fisiologi yaitu :

- Hiperplasi hormonal, contohnya hiperplasi kelenjar epitel pada payudara wanita saat pubertas dan kehamilan.
- Hiperplasi kompensasi, yaitu pertumbuhan jaringan setelah pengambilan suatu organ,



- contohnya pada reseksi hepar, sehingga terjadi stimulasi aktivitas mitotik untuk mengembalikan hepar ke bentuk semula.
- Hiperplasi patologi, disebabkan oleh stimulasi hormonal dan faktor pertumbuhan yang berlebihan, contohnya gangguan keseimbangan estrogen dan progesterone yang menyebabkan hiperplasi endometrium sehingga terjadi abnormal menstrual bleeding. Hiperplasi merupakan suatu proses yang penting dari sel jaringan ikat pada proses penyembuhan luka sehingga terjadi proliferasi fibroblast dan pembuluh darah. Pada proses ini, faktor pertumbuhan diproduksi oleh sel darah putih (leukosit) dan sel-sel di matriks ekstraseluler. Hiperplasi juga dapat berhubungan dengan infeksi virus contohnya papilloma virus yang menyebabkan skin warts dengan adanya hiperplasi epitel.
3. **Atrofi**, yaitu mengecilnya ukuran sel karena hilangnya substansi sel. Penyusutan sel ini diikuti dengan berkurangnya fungsi, tetapi selnya tidak mati. Penyebab atrofi antara lain pengurangan aktifitas (immobilisasi pada pasien dengan patah tulang), hilangnya inervasi, pengurangan suplai darah, nutrisi yang tidak adekuat, dan proses penuaan. Terjadinya atrofi merupakan kombinasi dari penurunan sintesis protein dan peningkatan degradasi protein dalam sel.
  4. **Metaplasia**, merupakan perubahan reversible yang terjadi akibat penggantian sel dewasa (epithelial atau mesenkimal) dengan sel dewasa tipe lainnya. Pada proses adaptasi ini, suatu tipe sel diganti oleh tipe sel lain yang lebih tahan terhadap stress yang dialami. Contohnya pada metaplasia epitel dengan perubahan epitel menjadi epitel skuamous pada saluran respirasi. Pada bronkus dan trakea, yang normalnya adalah sel epitel kolumnar bersilia akan digantikan dengan epitel stratifikatum skuamosa pada orang dengan kebiasaan merokok.
  5. **Displasia** dapat diartikan sebagai gangguan pertumbuhan sel yang biasanya disertai metaplasia dan hiperplasi. Proses dysplasia sering terjadi di sel epitel, dengan ciri adanya penambahan lapisan sel epitel, gangguan perkembangan dari lapisan basal hingga lapisan permukaan, hilangnya polaritas pada bagian basal, pleomorfisme isintidan bentuk sel, peningkatan rasio nukleositoplasmik, inti mengalami hiperkromatinisasi, dan peningkatan aktivitas mitotik.

◆ TABLE 3.7: Differences between Metaplasia and Dysplasia.		
Feature	Metaplasia	Dysplasia
i) Definition	Change of one type of epithelial or mesenchymal cell to another type of adult epithelial or mesenchymal cell	Disordered cellular development, may be accompanied with hyperplasia or metaplasia
ii) Types	Epithelial (squamous, columnar) and mesenchymal (osseous, cartilaginous)	Epithelial only
iii) Tissues affected	Most commonly affects bronchial mucosa, uterine endocervix; others mesenchymal tissues (cartilage, arteries)	Uterine cervix, bronchial mucosa
iv) Cellular changes	Mature cellular development	Disordered cellular development (pleomorphism, nuclear hyperchromasia, mitosis, loss of polarity)
v) Natural history	Reversible on withdrawal of stimulus	May regress on removal of inciting stimulus, or may progress to higher grades of dysplasia or carcinoma in situ



## Kasus

### 1. BPH (Benign Prostatic Hyperplasia)

BPH dicirikan dengan adanya proliferasi pada bagian stroma dan epitel sehingga terjadi pembesaran kelenjar. Hal ini terjadi pada zona transisional prostate, terbentuk nodul sehingga dapat menekan uretra sehingga uretra menyempit. Gejalayang sering terjadi yaitu sulit untuk buang air kecil, aliran urine yang tidak lancar dan tiba-tiba terhenti, dan nocturia. Komplikasi yang terjadi dapat berupa hidronefrosis.

Makroskopis : Pembesaran kelenjar prostat.

Mikroskopis : Nodul hiperplastik terdiri atas proliferasi kelenjar dan stroma fibromuscular. Kelenjar hiperplastik dibatasi oleh sel epitel kolumner (pada lapisan dalam), lapisan perifer (pada lapisan luar) dibatasi oleh sel basal yang pipih. Lumenkelenjar diisi oleh corpora amylasea.

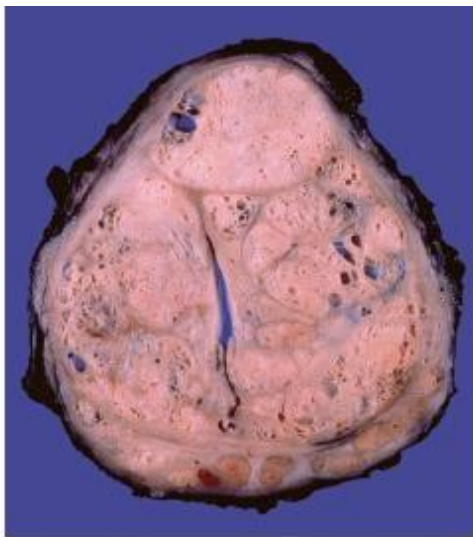


Figure 17-11 Nodular prostatic hyperplasia. Well-defined nodules compress the urethra into a slitlike lumen.

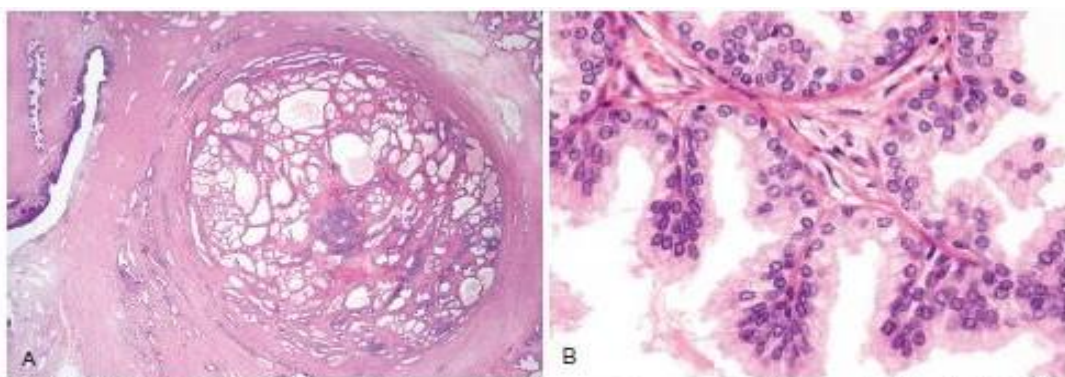
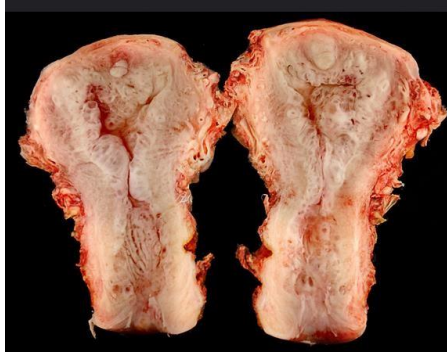

Figure 17-12 Nodular hyperplasia of the prostate. **A**, Low-power photomicrograph demonstrates a well-demarcated nodule at the right of the field, with a portion of urethra seen to the left. In other cases of nodular hyperplasia, the nodularity is caused predominantly by stromal, rather than glandular, proliferation. **B**, Higher-power photomicrograph demonstrates the morphology of the hyperplastic glands, which are large, with papillary infolding.

## 2. Atrofi kistik endometrium

Atrofi merupakan suatu penyusutan ukuran beserta substansi sel. Atrofi endometrium biasa ditemukan pada wanita menopause.

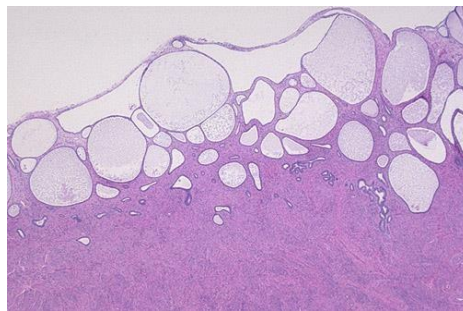
### Makroskopis



(<https://www.flickr.com/photos/lunarcaustic/5553371067>)

### Mikroskopis

Terdapat perubahan kistik kelenjar dengan sedikit stroma.



(<http://ar.utmb.edu/webpath/femhtml/fem137.htm>)

## 3. Ca Transisional

Merupakan kanker yang sering terjadi pada vesika urinaria. Karsinoma sel transisional dibagi menjadi 3 derajat dengan dasar pembagian derajat anaplasia (peningkatan selularitas, gangguan polaritas sel, gangguan orientasi dari basal ke permukaan) dan invasi (penetrasi membrane basal dari mukosa vesika urinaria).

Derajat 1 : sel tumor transisional dengan peningkatan jumlah lapisan sel, sel membesar dengan inti sedikit mengalami hiperkromatisasi.

Derajat 2 : sel tumor transisional dapat dibedakan, sel besar, nucleus mengalami hiperkromatisasi, adanya aktivitas mitotic, dan hilangnya polaritas. Tumor belum invasif.

Derajat 3 : tumor invasive dan mengalami anaplasia (pleomorfisme, hiperkromatisasi, hilangnya polaritas sel)

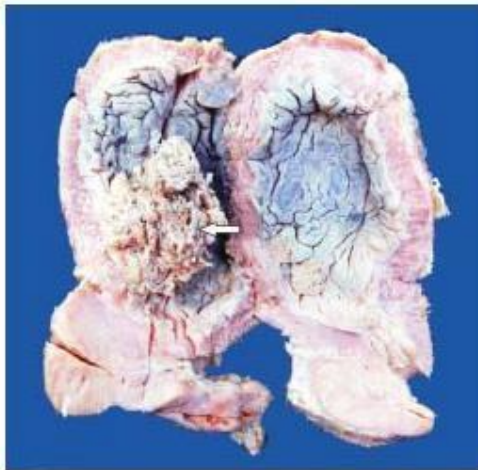


Figure 22.47 Carcinoma urinary bladder. The mucosal surface shows papillary tumour floating in the lumen (arrow).

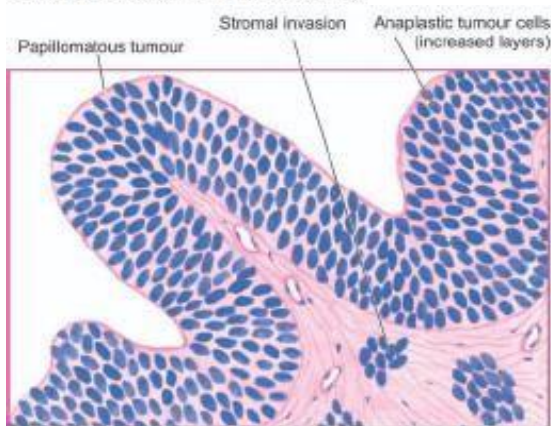
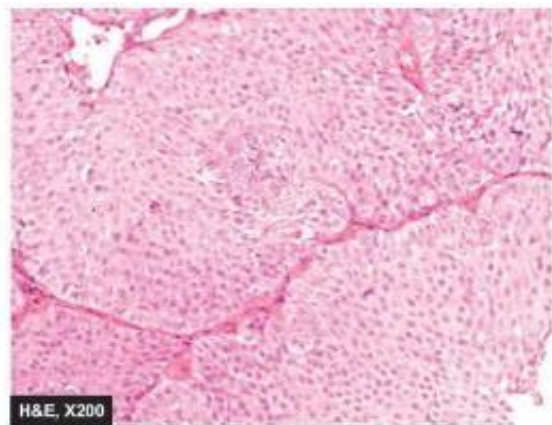


Figure 22.48 Transitional cell carcinoma, grade II. There is increase in the number of layers of epithelium. The cells are still recognisable as of transitional origin and show features of anaplasia.



#### 4. Polyp nasi

Polip nasi sering terjadi dan merupakan jaringan bertangkai. Terjadinya polyp nasi berhubungan dengan alergi ataupun inflamasi.

Makroskopis : massa gelatinosa dengan permukaan yang halus dan mengkilat.

Mikroskopis : terdapat jaringan ikat longgar dengan kelenjar mucus dan sel inflamasi seperti limfosit, sel plasma, dan eosinophil. Pada kedua jenis polyp, dilapisi epitel respiratori dengan metaplasia skuamosa

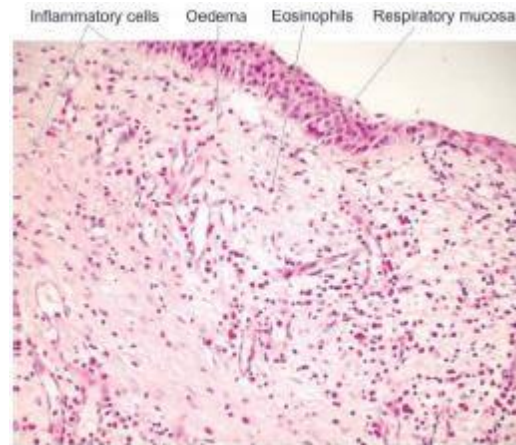


Figure 18.11 Allergic polyp nose. The overlying mucosa is covered partly by respiratory and partly by squamous metaplastic epithelium. The underlying stroma is oedematous and contains inflammatory cells with prominence of eosinophils.

**Praktikum Patologi Anatomi**  
**Pertemuan 3**  
**Materi : Neoplasma Jinak dan Ganas**

**Tujuan Praktikum**

Mahasiswa mampu membedakan neoplasma jinak dan ganas secara histopatologi

**Teori**

Neoplasma memiliki arti yang sama dengan tumor yang dapat dibedakan menjadi benign (jinak) dan malignant (ganas/kanker). Perbedaan neoplasma jinak dan ganas dapat ditentukan melalui:

1. Differensiasi dan anaplasia  
Deifferensiasi dan anaplasia terjadi di sel parenkim yang akan membentuk suatu neoplasma. Neoplasma jinak terdiri dari sel yang berdifferensiasi baik dengan fungsiseperti sel normal. Pada neoplasma ganas memiliki differensiasi sel parenkim yang luas dari mulai berdifferensiasi baik hingga tidak berdifferensiasi. Anaplasia yaitu suatu bentuk differensiasi yang tidak sempurna sehingga mempengaruhi fungsi suatu jaringan. Pada kondisi anaplasia, terdapat variasi bentuk dan ukuran, nucleus hiperkromatik, perbandingan nucleus: sitoplasma 1:1.
2. Pertumbuhan tumor  
Sebagian besar neoplasma jinak tumbuh membesar dalam waktu lama sementara neoplasma ganas tumbuh membesar dalam waktu singkat. Pembesaran ukuran neoplasma ganas dalam waktu singkat tersebut tidak dibarengi dengan suplai oksigen yang cukup sehingga biasanya disertai dengan adanya area nekrotik.
3. Invasi local  
Neoplasma jinak biasanya terlokalisir di area jaringan asalnya dan tidak dapatmenginvasi dan metastasis ke lokasi yang jauh dari asalnya. Sebaliknya, padaneoplasma ganas terjadi infiltrasi, invasi, dan destruksi ke jaringan sekitarnya.
4. Metastasis  
Metastasis adalah tumor sekunder yang karakternya sama dengan tumor primerdengan lokasi yang jauh dari tempat asalnya. Metastasis terjadi pada neoplasmaganas, dengan cara menyebar melalui rongga di tubuh, aliran limfa, dan aliran darah.

Tumor jinak:

1. Melanocytic Nevi/ Nevus pigmentosus  
Melanocytic nevi merupakan neoplasma jinak yang berasal dari melanosit (sel yang menghasilkan pigmen).  
Makroskopis : berupa papul berwarna coklat dengan ukuran sekitar 5mm dan memiliki batas jelas.  
Mikroskopis : sel dengan bentuk bulat-ovale sepanjang dermoepidermal dengan inti uniform, tanpa adanya aktivitas mitotic.

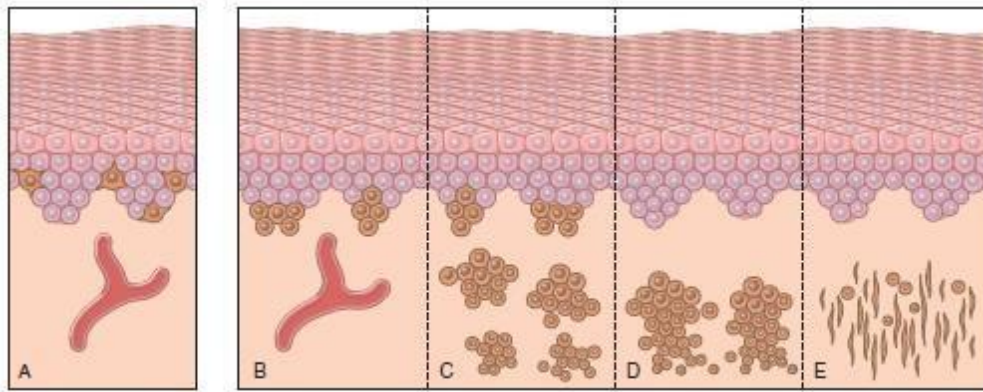


Figure 23-18 Possible steps in development of melanocytic nevi. A, Normal skin shows only scattered melanocytes. B, Junctional nevus. C, Compound nevus. D, Intradermal nevus. E, Intradermal nevus with extensive cellular senescence.

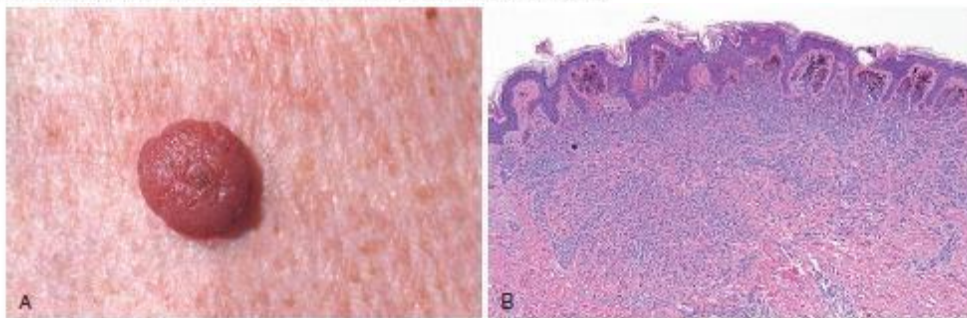


Figure 23-19 Melanocytic nevus. A, Melanocytic nevi are relatively small, symmetric, and uniformly pigmented. B, This nevus shows rounded melanocytes that lose their pigmentation and become smaller and more separated as they extend into the dermis—all signs of cellular senescence that speak to the benign nature of the proliferation.

## 2. Papilloma sel skuamosa

Makroskopis : massa tumor berbatas tegas

Mikroskopis : masih menyerupai sel asal, polaritas basal masih baik, tidak terdapat anisonukleosis dan hiperkromatisasi.

## 3. Stroma adenomatosa (adenomatous Goitre/ nodular goitre)

Stroma adenomatosa merupakan pembesaran kelenjar tiroid dengan ciri bernodul.

Makroskopis : Pembesaran asimetris, bernodul, terdapat scar fibrosis, hemoragik, focal calcification, degenerasi kistik.

Mikroskopis : enkapsulasi tidak sempurna, folikel bervariasi dari kecil hingga besar dan dibatasi oleh epitel pipih ataupun kolumnar, terdapat hemosiderin, kalsifikasi, dan perubahan mikro-makrokistik.

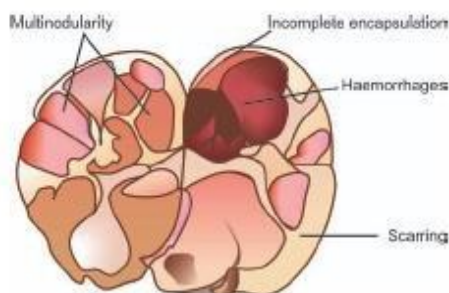


Figure 27.12 Nodular goitre. The thyroid gland is enlarged and nodular. Cut surface shows multiple nodules separated from each other by incomplete fibrous septa. Areas of haemorrhage and cystic change are also seen.



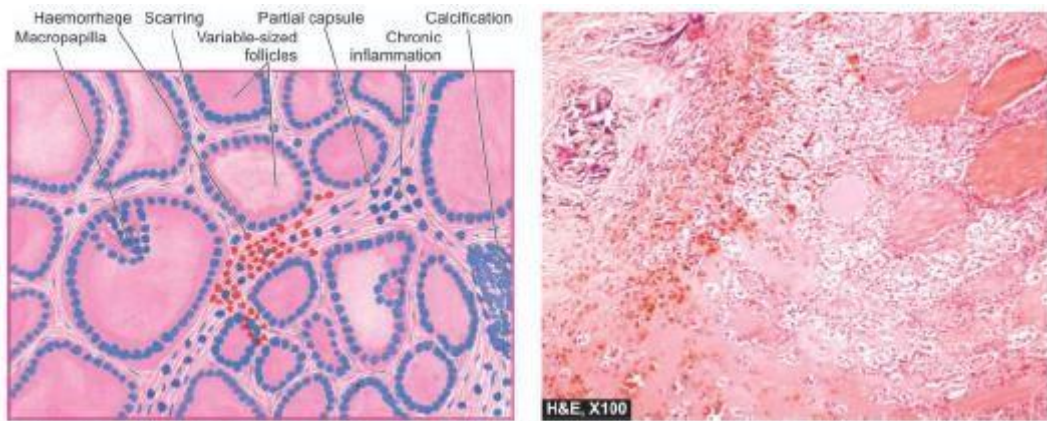


Figure 27.13 Nodular goitre. The predominant histologic features are: nodularity, extensive scarring with foci of calcification, areas of haemorrhages and variable-sized follicles lined by flat to high epithelium and containing abundant colloid.

#### 4. Lipoma

Lipoma merupakan tumor jaringan adiposa dengan bentuk soliter, teraba lunak, dapat digerakkan, dan tidak nyeri.

Makroskopis: Bentuk bulat oval, berkapsul, lunak, berlobus, dan berwarna kekuningan.

Mikroskopis : Terdapat sel adiposa yang tampak bersepta.

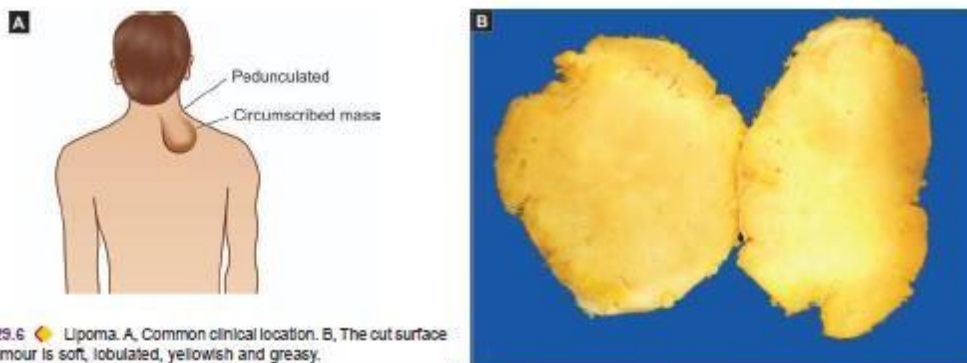


Figure 29.6 Lipoma. A, Common clinical location. B, The cut surface of the tumour is soft, lobulated, yellowish and greasy.

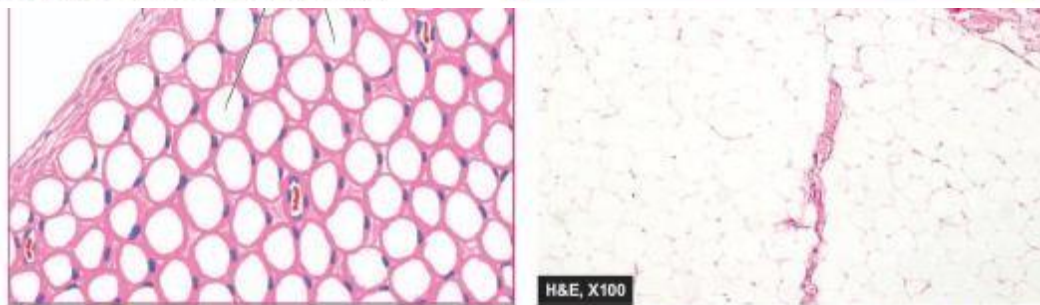


Figure 29.7 Lipoma. The tumour shows a thin capsule and underlying lobules of mature adipose cells separated by delicate fibrous septa.

#### 5. Hemangioma

Hemangioma merupakan tumor yang terdiri dari pembuluh darah, muncul sejak lahir dan dapat membesar ataupun mengecil.

Makroskopis : tumor mudah berdarah dan kadang terdapat ulserasi.

Mikroskopis : pada capillary hemangioma, terdapat lobus yang tidak berkapsul, terdapat pembuluh darah dengan selapis sel endotel dikelilingi pericytes. pembuluh darah dipisahkan oleh beberapa stroma jaringan ikat.

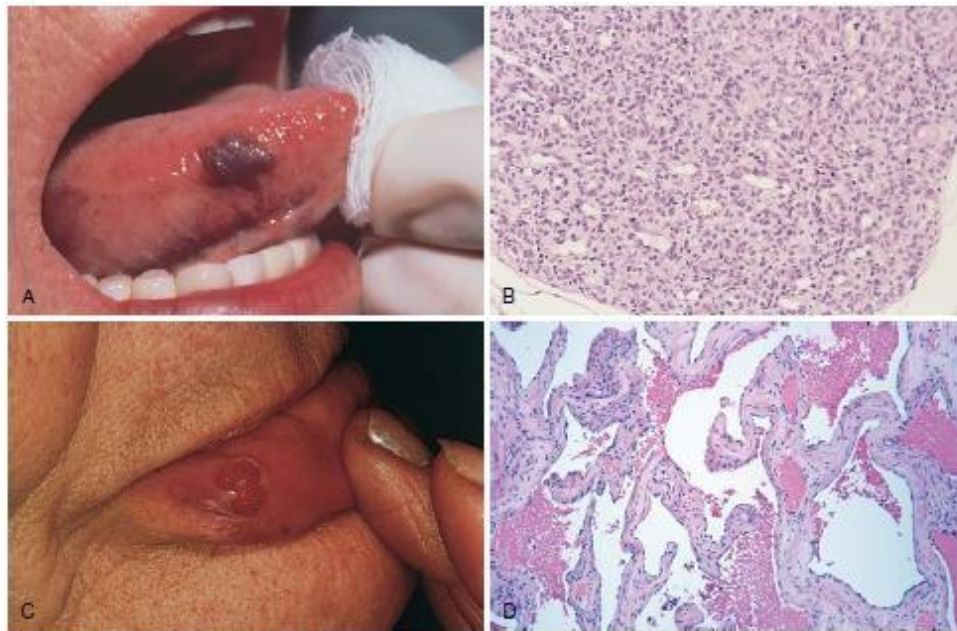


Figure 9-28 Hemangiomas. A, Hemangioma of the tongue. B, Histologic appearance in juvenile capillary hemangioma. C, Pyogenic granuloma of the lip. D, Histologic appearance in cavernous hemangioma.  
 (A and D, Courtesy of John Sexton, MD, Beth Israel Hospital, Boston, Massachusetts; B, Courtesy of Christopher D.M. Fletcher, MD, Brigham and Women's Hospital, Boston, Massachusetts; C, Courtesy of Thomas Rogers, MD, University of Texas Southwestern Medical School, Dallas, Texas.)

## Tumor ganas:

### 1. Melanoma

Munculnya melanoma diinisiasi dengan paparan sinar matahari. Melanoma memiliki ciri pembesaran yang cepat dari nevus, gatal/nyeri pada lesi, lesi berpigmen dengan batas yang tidak beraturan.

Makroskopis : warna bervariasi dari hitam, coklat, merah, abu-abu, biru tua. Batas tak beraturan

Mikroskopis : terdapat sel tumor malignan, batas tidak jelas, ekspansi menembus epidermis, dapat disertai dengan infiltrasi limfosit.

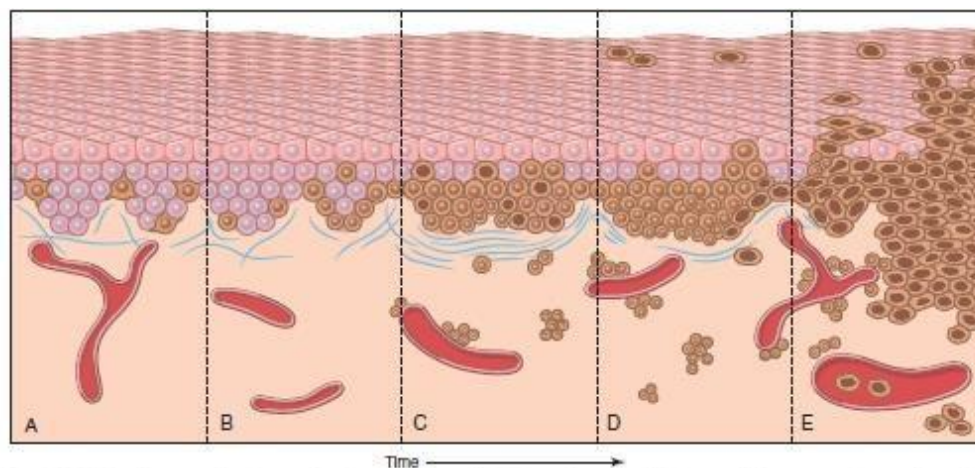


Figure 23-21 Possible steps in development of melanoma. A, Normal skin shows only scattered melanocytes. B, Lentiginous melanocytic hyperplasia. C, Lentiginous compound nevus with abnormal architecture and cytologic features (dysplastic nevus). D, Early or radial growth phase melanoma (large dark cells in epidermis) arising in a nevus. E, Melanoma in vertical growth phase with metastatic potential. Note that no melanocytic nevus precursor is identified in most cases of melanoma. They are believed to arise de novo, perhaps all using the same pathway.

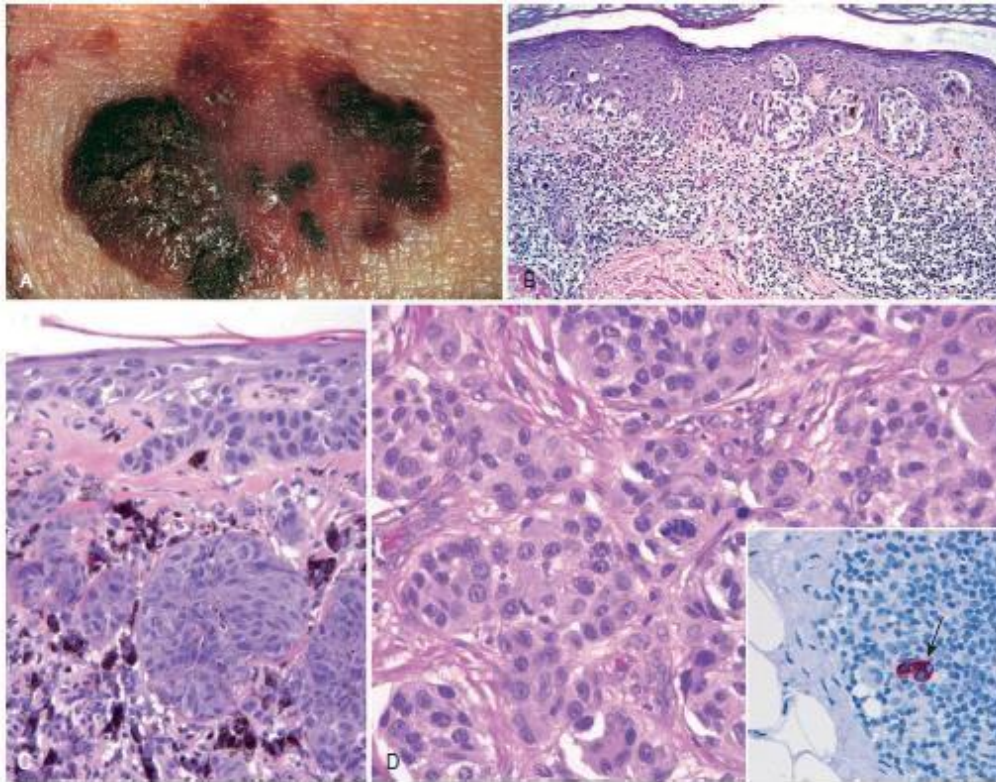


Figure 23-22 Melanoma. A, On clinical evaluation, lesions tend to be larger than nevi, with irregular contours and pigmentation. Macular areas indicate early superficial (radial) growth, while elevated areas often indicate dermal invasion (vertical growth). B, Radial growth phase, with spread of nested and single-cell melanoma cells within the epidermis. C, Vertical growth phase, with nodular aggregates of infiltrating tumor cells within the dermis (epidermis is on the right). D, Melanoma cells have hyperchromatic nuclei of irregular size and shape with prominent nucleoli. Mitoses, including atypical forms such as seen in the center of this field, often are encountered. The inset shows a sentinel lymph node containing a tiny cluster of metastatic melanoma cells (arrow), detected by staining for the melanocytic marker HMB-45.

## 2. Karsinoma sel skuamosa

Makroskopis : massa tumor dengan batas tidak jelas

Mikroskopis : jaringan asal sulit diidentifikasi, basal polaritas hilang, peningkatan rasio nukleositoplasma, terdapat pleomorfisme sel, terdapat hiperkromatisasi, terdapat mitotic abnormal.

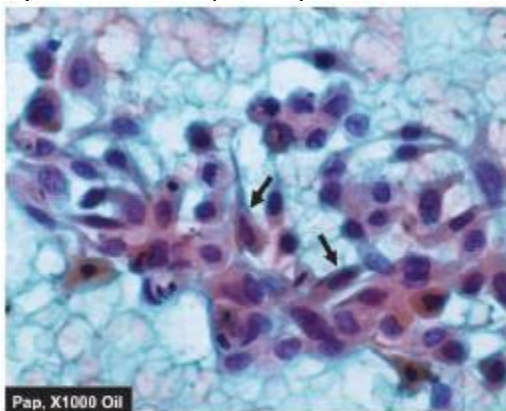


Figure 11.6 Invasive squamous cell carcinoma. The malignant epithelial cells have anisonucleosis with irregular nuclear chromatin with prominent nucleoli. A few fibro cells and caudate cells are also seen (arrow). The background shows abundant haemorrhage and some necrotic debris.

### 3. Adenokarsinoma renal

Tumor pada korteks adrenal yang dikenal dengan Renal cell carcinoma. Neoplasma ini berkembang dari epitel tubulus.

Makroskopis : Tumor solid pada polus ginjal, warna kuning keemasan.

Mikroskopis : sel memiliki sitoplasma yang jernih berdiferensiasi baik, bentuk selsolid, dan membentuk trabekula

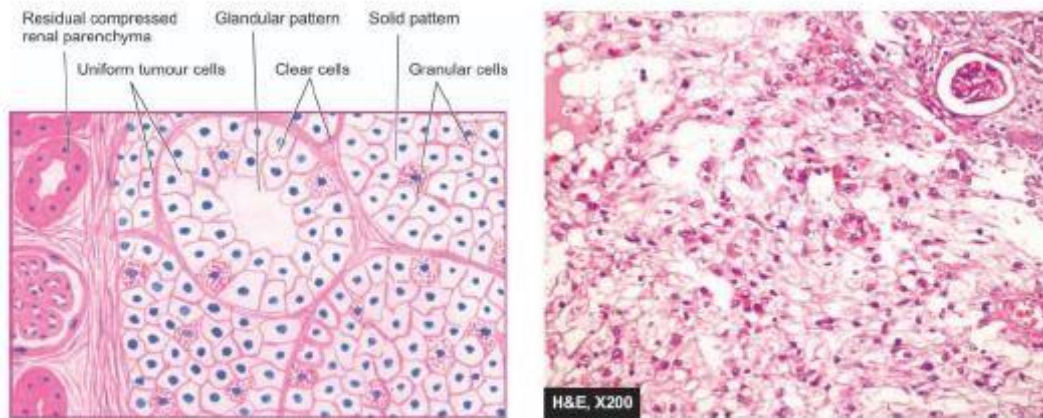


Figure 22.43 Renal cell carcinoma. The tumour shows solid masses and acini of uniform-appearing tumour cells. Clear cells predominate in the tumour while the stroma is composed of fine and delicate fibrous tissue.

### Referensi

1. Kumar V., Abbas A.K., and Aster J.C. (2013). Robins Basic Patology 9<sup>th</sup> edition. ELSEVIER
2. Harsh Mohan (2010). Textbook of Pathology 6<sup>th</sup> edition. JAYPEE
3. <http://ar.utmb.edu/webpath/femhtml/fem137.htm>
4. <https://www.flickr.com/photos/lunarcaustic/5553371067>